

УДК 611.611:612.66 – 053.86/88

*Д.Г. Шуба*

*Харьковский национальный медицинский университет*

## **МОРФОМЕТРИЧЕСКИЕ ХАРАКТЕРИСТИКИ ПОЧЕЧНЫХ ПИРАМИД НИЖНЕГО КОНЦА ПОЧКИ ЧЕЛОВЕКА, СОСТОЯЩЕЙ ИЗ ЧЕТЫРЕХ ЭКСКРЕТОРНЫХ СЕКТОРОВ**

На топографических срезах 89 почек человека изучены морфометрические характеристики почечных пирамид нижнего конца почки. Полученные данные могут быть использованы в оперативной нефрологии для разработки новых методик органосохраняющих вмешательств на почке.

**Ключевые слова:** почка, почечные пирамиды, индивидуальная анатомическая изменчивость.

Имеющиеся в настоящее время сведения о строении почек человека отображают различные аспекты их морфологии на макро- и микроструктурном уровне [1–5]. Вместе с тем, ряд чрезвычайно важных вопросов, посвященных анатомии паренхимы почки человека и отдельных почечных пирамид, еще не нашел должного отражения в научной литературе, посвященной нефрологической хирургической практике [6–10]. Нижний конец почки представляет особый интерес в хирургической нефроурологии, так как наиболее часто требует хирургических вмешательств. Данное исследование будет своеобразным вкладом в создание анатомической основы для разработки современных органосохраняющих методик выполнения операций на почке.

Целью исследования было изучение особенностей индивидуальной анатомической изменчивости почечных пирамид на срезах нижнего конца почки у людей зрелого и пожилого возраста.

**Материалом исследования** служили полученные при помощи макротомы топографические срезы нижних концов 89 почек человека, распределенные нами по возрастным группам, в каждой из которых изучили количество почечных пирамид, их топографию и морфометрические характеристики.

В нижнем конце почек, экскреторное русло которых представлено четырьмя экскреторными секторами, выявили некоторые осо-

бенности морфометрических характеристик пирамид мозгового вещества, что отражено в таблице.

Почки, экскреторное дерево которых представлено четырьмя экскреторными секторами, в нашем исследовании встречаются реже, чем двумя и тремя. Средняя величина диаметра основания пирамид, нижнего конца четырехсекторных почек имеет свои особенности. Так, наименьшая она у пирамид, занимающих среднее положение на обеих (передней и задней) поверхностях нижнего конца органа – 6,8 и 6,4 мм соответственно. Эти пирамиды определяются реже остальных, что дает основание предположить, что пирамиды средней части мозгового вещества на передней и задней поверхностях нижнего конца органа в четырехсекторной почке смещаются в сторону нижних латеральных пирамид, что подтверждается их наибольшими размерами: диаметр основания нижней заднелатеральной пирамиды (PR<sub>lpl</sub>) составляет 16,11 мм, а нижней переднелатеральной пирамиды (PR<sub>lpl</sub>) – 15,32 мм.

Оценивая минимальные значения диаметров пирамид нижнего конца почки, мы обратили внимание на то, что наименьшие минимальные значения диаметров оснований у нижней заднемедиальной пирамиды (PR<sub>lpm</sub>) – 4,9 мм и нижней переднемедиальной (PR<sub>lpm</sub>) – 3,6 мм. Наибольшие минимальные значения диаметров оснований пирамид зафиксированы в нижней почечной пирамиде (PR<sub>i</sub>) и ниж-

© Д.Г. Шуба, 2014

*Количество и морфометрические характеристики почечных пирамид  
нижнего конца четырехсекторной почки человека*

Пирамида	n	Диаметр основания ( $d_{PR}$ ), мм			Высота ( $h_{PR}$ ), мм			Объем ( $v_{PR}$ ), мм <sup>3</sup>		
		средн.	мин.	макс.	средн.	мин.	макс.	средн.	мин.	макс.
PRi	8	15,08	11	23,1	13,44	9	17,2	1266,61	242	2370
PRipl	8	16,11	8,7	26,6	13,51	8,7	19,8	1113,14	548	2753,2
PRips	1	6,4	6,4	6,4	6,2	6,2	6,2	296,6	296,6	296,6
PRipm	6	9,82	4,9	16,7	9,97	5	16,7	789,8	60	1982,2
PRial	6	15,32	11,0	20,0	15,42	12,0	20,0	1514,38	379	3065,5
PRias	1	6,8	6,8	6,8	7,0	7,0	7,0	153	153	153
PRiam	8	11,46	3,6	22,7	11,2	3,5	18,8	910,95	204	2292,4
<b>Всего</b>	<b>38</b>	<b>13,29</b>	<b>3,6</b>	<b>26,6</b>	<b>12,39</b>	<b>3,5</b>	<b>20</b>	<b>1068,43</b>	<b>60</b>	<b>3065,5</b>

ней переднелатеральной пирамиде (PRial) – по 11 мм.

При изучении максимальных значений диаметров оснований пирамид нижнего конца почки (рис. 1) выявлен наибольший максимальный диаметр основания в нижней заднелатеральной пирамиде (PRipl) – 26,6 мм. Диаметр основания нижней почечной пирамиды (PRi) также велик – 23,1 мм. Наименьший максимальный диаметр оснований, как и средний, зафиксирован в нижних заднесредних пирамидах (PRips) и нижних переднесредних (PRias) – 6,4 и 6,8 мм соответственно.

Высота пирамид нижнего конца четырехсекторной почки также имеет свои особенности (рис. 2). По нашим данным, пирамиды, расположенные на передней поверхности ниж-

него конца почки, более высокие. Так, средняя высота нижней переднелатеральной пирамиды (PRial) составляет 15,42 мм, этой же пирамиде принадлежит абсолютный максимум высоты – 20,0 мм. Средняя высота нижней заднелатеральной пирамиды (PRipl) – 13,51 мм, а ее максимальная высота – 19,8 мм. Нижняя переднемедиальная пирамида (PRiam) также выше нижней заднемедиальной пирамиды (PRipm), их средние значения – 11,2 и 9,97 мм соответственно.

Самыми низкими и на передней и на задней поверхностях нижнего конца почки выявились средние пирамиды: средняя высота нижней заднесредней пирамиды (PRips) – 6,2 мм, средняя высота нижней переднесредней пирамиды (PRias) – 7,0 мм. Абсолютный

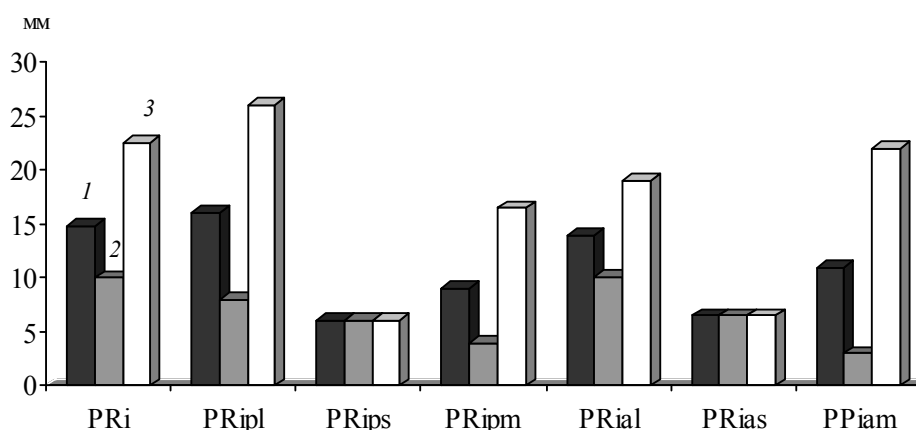


Рис. 1. Диаметры оснований почечных пирамид ( $d_{PR}$ ) нижних концов почек человека, включающих четыре экскреторных сектора: 1 – средний показатель; 2 – минимальный; 3 – максимальный

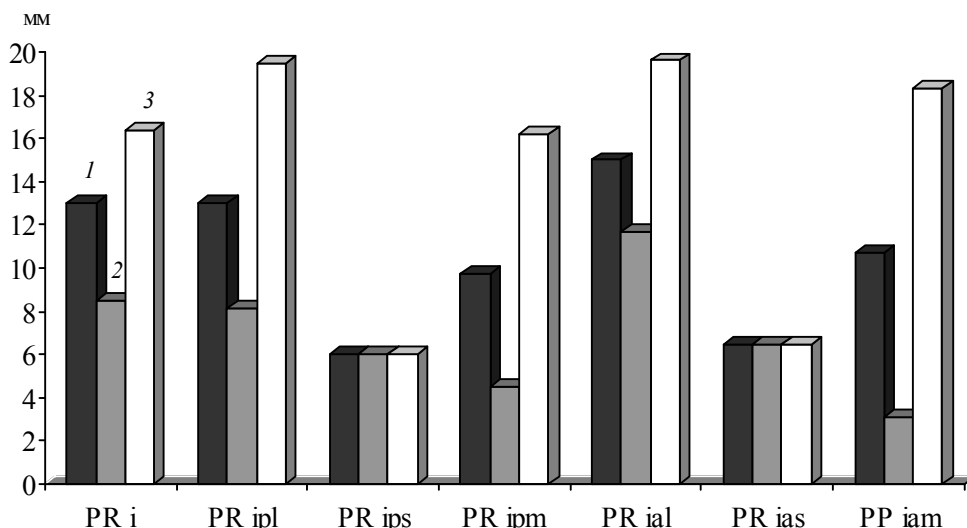


Рис. 2. Высоты почечных пирамид ( $h_{PR}$ ) нижних концов почек человека, включающих четыре экскреторных сектора: 1 – средний показатель, 2 – минимальный, 3 – максимальный

минимум высоты зафиксирован в нижней переднемедиальной пирамиде (PRiam) – 3,5 мм.

При оценке пирамид нижнего конца четырехсекторных почек (рис. 3) отмечено резкое различие между объемами средних почечных пирамид, расположенных в паренхиме передней и задней поверхностей, и объемами всех остальных пирамид. Так, нижняя переднесредняя пирамида (PRias) имеет наименьший средний объем – 153,0 мм<sup>3</sup>, примерно в два раза больше средний объем нижней заднесредней пирамиды (PRips) – 296,6 мм<sup>3</sup>.

Объемы же всех остальных пирамид превышают их во много раз. По нашим наблюдениям, самой объемной является нижняя переднемедиальная пирамида (PRial) – 1514,38 мм<sup>3</sup>, затем, по мере уменьшения, нижняя почечная пирамида (PRi) и нижняя заднемедиальная пирамида (PRipl) – 1266,61 и 1113,14 мм<sup>3</sup>. Примерно такое же соотношение установлено при рассмотрении минимальных и максимальных объемов пирамид нижнего конца четырехсекторных почек. При этом минимальный и максимальный объемы одних и

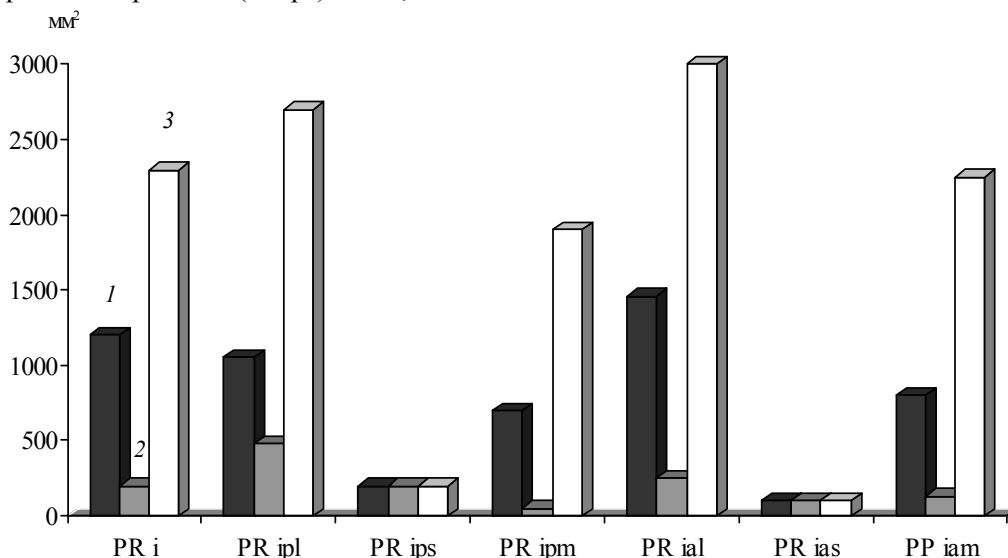


Рис. 3. Объемы почечных пирамид ( $v_{PR}$ ) нижних концов почек человека, включающих четыре экскреторных сектора: 1 – средний показатель; 2 – минимальный; 3 – максимальный

тех же пірамід різняться во багато раз. К при-  
 мери, мінімум об'єму нижньої передне-  
 латеральної піраміди (PRial) становить  
 379,0 мм<sup>3</sup>, і у цієї жє піраміди на-  
 блюдається абсолютний максимум об'єму –  
 3065,5 мм<sup>3</sup>.

Таким образом, можно прийти к заключе-  
 нию, что в четырехсекторной почке нижняя  
 переднесредняя пирамида (PRias) имеет на-  
 меньший средний объем – 153,0 мм<sup>3</sup>. Самой  
 объемной является нижняя передне-латераль-  
 ная пирамида (PRial) – 1514,38 мм<sup>3</sup>, затем ниж-  
 няя почечная пирамида (PRi) – 1266,61 мм<sup>3</sup> и

нижняя задне-латеральная пирамида (PRipl) –  
 1113,14 мм<sup>3</sup>.

**Перспективність дальніших иссле-  
 дований.** Полученные данные при изучении  
 индивидуальных анатомических особеннос-  
 тях почечных пирамид нижнего конца почки  
 должны учитываться при выполнении анато-  
 мически обоснованных органосохраняющих  
 операций. Поэтому дальнейшее исследование  
 позволит оптимизировать подходы к оператив-  
 ным вмешательствам на почках путем инди-  
 видуального планирования оперативных вме-  
 шательств.

### Литература

1. Burykh M.P. Renal excretory sectors / M.P. Burykh // J. Surg. and Radiol. Anat. – 2002. – Vol. 35, № 3–4. – P. 201–204.
2. Hodson J. The lobar structure of the kidney / J. Hodson // J. Urol. – 2002. – Vol. 44, № 2. – P. 246–266.
3. Дгебуадзе М.А. Сравнительный анализ возрастных морфологических изменений почек в эксперименте / М.А. Дгебуадзе, Р.Г. Хецуриани // Морфология. – 2004. – Т. 126, № 4. – С. 40–43.
4. Cukuranovic R. Age related anatomical and functional characteristics of human kidney / R. Cukuranovic, S. Vlajkovic // Facta Univ. Ser. Med. and Biol. – 2005. – № 2. – Vol. 12. – P. 297–299.
5. Стабрєдов А.В. Изменение объема почек в пренатальном и раннем постнатальном онтогенезе / А.В. Стабрєдов, И.А. Усманов // Морфология. – 2008. – Т. 133, № 2. – С. 128.
6. Определение количества почечных чашек и объемов экскреторных секторов в трехсекторной почке человека при различных вариантах ее кровоснабжения / Д. Г. Шуба, Н. Ю. Кондрусик, Г. В. Горяинова, О. Н. Ткаченко // Тр. Крымского государственного медицинского университета им. С. И. Георгиевского: Сб. науч. трудов. – 2010. – Т. 146. – С. 138–139.
7. Вдовиченко В.Ю. Топография пирамид верхнего конца почки человека зрелого и пожилого возраста / В.Ю. Вдовиченко, В.Г. Дуденко, С.Ю. Масловский // Український морфологічний альманах. – 2011. – № 3. – С. 100–102.
8. Шуба Д.Г. Морфометрические характеристики почечных пирамид нижнего конца почки человека, состоящей из двух экскреторных секторов / Д. Г. Шуба // Вісник проблем біології і медицини: Український наук.-практ. журнал. – 2011. – Т. 3, № 2. – С. 200–203.
9. Шуба Д.Г. Особенности объемов почечных пирамид нижнего конца почки человека в различных возрастных группах и при различных типах строения чашечно-лоханочного комплекса почки / Д.Г. Шуба // Український морфологічний альманах: Наук.-практ. журн. – 2011. – Т. 9, № 3. – С. 101–103.
10. Шуба Д.Г. Морфометрические характеристики почечных пирамид нижнего конца почки человека, состоящей из трех экскреторных секторов / Д. Г. Шуба // Харківська хірургічна школа: Мед. наук.-практ. журнал. – 2011. – № 5. – С. 61–64.

### Д.Г. Шуба

#### МОРФОМЕТРИЧНІ ХАРАКТЕРИСТИКИ НИРКОВИХ ПІРАМІД НИЖНЬОГО КІНЦЯ НИРКИ ЛЮДИНИ, ЩО СКЛАДАЄТЬСЯ З ЧОТИРЬОХ ЕКСКРЕТОРНИХ СЕКТОРІВ

На топографічних зрізах 89 нирок людини вивчені морфологічні характеристики ниркових пірамід нижнього кінця нирки. Отримані дані можуть бути використані в оперативній нефрології для розробки нових методик органозберігаючих втручань на нирці.

**Ключові слова:** нирка, ниркові піраміди, індивідуальна анатомічна мінливість.

### D.G. Shuba

#### MORPHOMETRIC CHARACTERISTICS OF RENAL PYRAMIDS OF THE LOWER END OF THE HUMAN KIDNEY, CONSISTING OF FOUR EXCRETORY SECTORS

On the topographical sections 89 human kidneys studied the morphological characteristics of the renal pyramids of the lower end of the kidney. The data obtained can be used in operational nephrology for developing new methods of organ interventions on the kidney.

**Key words:** kidney, kidney pyramid, individual anatomical variability.

Поступила 25.04.14