

УДК 611.91+611.92:572.544

*І.С. Дісковський**Львівський національний медичний університет імені Данила Галицького***ОСОБЛИВОСТІ МІКРОСТРУКТУРИ ШКІРИ ЩУРА
ЗА УМОВ ВПЛИВУ ОПОЇДУ**

Досліджено мікроструктуру шкіри білого щура за умов впливу опіюду. Наведені нові дані щодо особливостей змін мікроструктури шкіри та ланок її гемомікроциркуляторного русла через 2, 4 і 6 тижнів впливу опіюду. Перші ознаки порушення мікроструктури шкіри та її кровоносного русла помітні через 2 тижні введення налбуфіну щурам. Впродовж наступних 4 тижнів в процесі перебігу експерименту патологічні зміни зростають і проявляються набряком та інфільтрацією гіподерми і сітчастого шару дерми, деструктуризацією сальних і потових залоз, епідермісу, а також глибокими деструктивними змінами ланок гемомікроциркуляторного русла шкіри.

Ключові слова: шкіра, мікроциркуляторне русло, налбуфін, патологічні зміни.

Невпинне зростання в Україні та світі кількості осіб, що зловживають наркотиками, зумовило виникнення низки нових медико-соціальних проблем [1–4]. В фаховій літературі з'являється все більше праць, присвячених впливу опіюдів і опіатів на перебудову структури різних органів [5]. Органом, який найперше реагує на екзо- та ендогенні впливи, є шкіра [6]. Проте досліджень, присвячених особливостям мікроструктури шкіри за умов застоювання опіюдів, практично немає. Тому метою даної праці стало вивчення змін мікроструктурної організації шкіри за умов тривалого введення налбуфіну в експерименті.

Матеріал і методи. Дослідження виконано на 24 статевозрілих білих щурах-самцях віком 4,5–7,5 місяців і масою тіла 130–150 г. Тварин розподілено на три групи по п'ять щурів у кожній. У щурів 1-ї групи вивчено структуру шкіри через 2 тижні введення налбуфіну, у щурів 2-ї групи вивчено зміни ангіоархітектоники та мікроструктури шкіри через 4 тижні перебігу експерименту, а у щурів 3-ї групи встановлено перебудову кровоносного русла і мікроструктуру шкіри через 6 тижнів введення налбуфіну. Контролем служили 9 білих щурів, яким вводили ізотонічний розчин NaCl.

Для гістологічного дослідження відібрали зрізи шкіри зовнішньої поверхні стегна щурів, які забарвлювали гематоксиліном і еозинном. Препарати вивчали та фотографували при збільшеннях мікроскопа об. x8, ок. x15 та об.

x40, ок. x10 за допомогою комп'ютерної системи «Aver Media». Налбуфін вводили внутрішньом'язово за наступною схемою: 1-й тиждень – 8 мг/кг, 2-й – 15 мг/кг, 3-й – 20 мг/кг, 4-й – 25 мг/кг, 5-й – 30 мг/кг, 6-й – 35 мг/кг [5].

Усіх тварин утримували в умовах віварію Львівського національного медичного університету імені Данила Галицького, експерименти проводили у відповідності з положенням «Європейської конвенції щодо захисту хребетних тварин, яких використовують в експериментальних та інших наукових цілях» (Страсбург, 1986), Директивами Ради Європи 86/609/ЕЕС (1986), Законом України № 3447-IV «Про захист тварин від жорстокого поводження», «Загальними етичними принципами експериментів на тваринах», ухвалених I Національним конгресом України з біоетики (2001).

Результати та їх обговорення. Через 2 тижні введення налбуфіну білим щурам виявлено перші структурні зміни шкіри. Складки епідермісу дещо згладжені, спостерігається незначне його стоншення, кількісь волосяних цибулин помірно знижена, набряк гіподерми незначний (рис. 1, А).

Артеріоли гіподерми незначно розширені, повнокровні, в поодиноких венулах гіподерми виявлено десквамацію ендотелію (рис. 1, Б).

Через 4 тижні експерименту відмічено незначну кількість волосяних цибулин і сальних залоз. Секреторні відділи та вивідні протоки потових залоз розширені. Сосочковий

© І.С. Дісковський, 2014

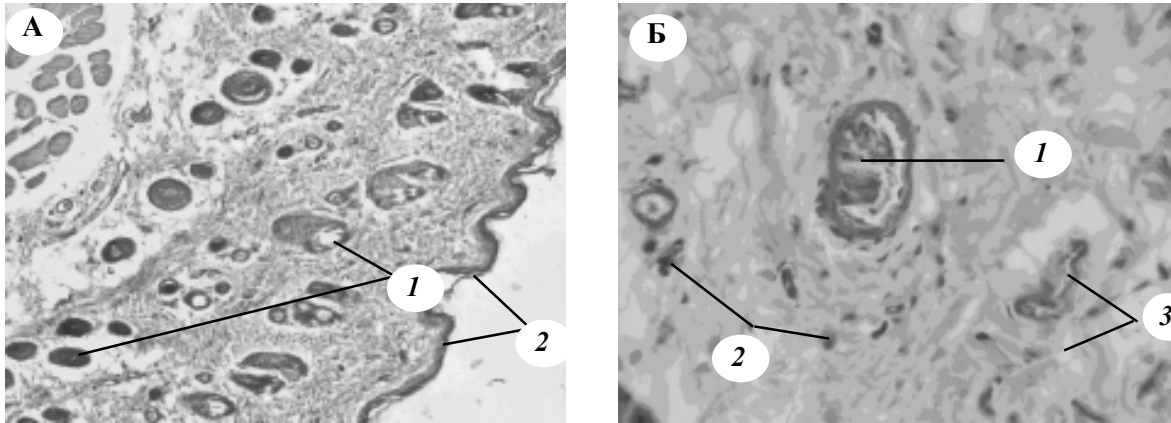


Рис. 1. Мікрофото шкіри зовнішньої поверхні стегна білого щура через 2 тижні введення налбуфіну. Забарвлення гематоксиліном і еозином:

А: 1 – волосяні цибулини; 2 – згладження складок епідермісу та його незначне стоншення (зб.: об. $\times 8$, ок. $\times 15$). Б: 1 – десквамація ендотелію у венулі гіподерми; 2 – незначний запальний інфільтрат; 3 – набряк гіподерми (зб.: об. $\times 40$, ок. $\times 10$)

шар дерми інфільтрований поліморфноядерними лейкоцитами. Спостерігається набряк сітчастого шару і гіподерми (рис. 2, А).

Через 4 тижні введення налбуфіну виявлено також зміни ланок кровоносного русла шкіри, просвіти судин дерми розширені, заповнені клітинами крові. Стінка деяких артеріол стоншена, виявлено набряк ендотелію. Проте стінка інших артеріол потовщена, ендотеліоцити нерівномірно розміщені по внутрішній поверхні судини. Спостерігаються «варикозне» розширення венул гіподерми, поліморфноядерні інфільтрати (рис. 2, Б).

Через 6 тижнів перебігу експерименту виявлено подекуди відшарування рогового шару епідермісу, зникнення складок епідермісу, змен-

шення кількості кератину та висоти епідермісу. Епідермоцити шиповатого ряду набувають приплюснуту форму, зернистий шар стоншений. Спостерігаються наростання набряку гіподерми та сітчастого шару дерми, розволокнення колагенових волокон у сітчастому шарі, атрофія волосяних цибулин, гіперплазія сальних залоз, фіброз дерми, великі поліморфні інфільтрати із макрофагів, нейтрофілів, лімфоцитів та плазматичних клітин (рис. 3, А).

В цей період експерименту спостерігаються виразна гладком'язова гіперплазія артеріол гіподерми, периваскулярні інфільтрати (рис. 3, Б). Стінка артеріол потовщена внаслідок плазматичного просякання, склерозу та галінозу. Просвіти ланок гемомікроциркуля-

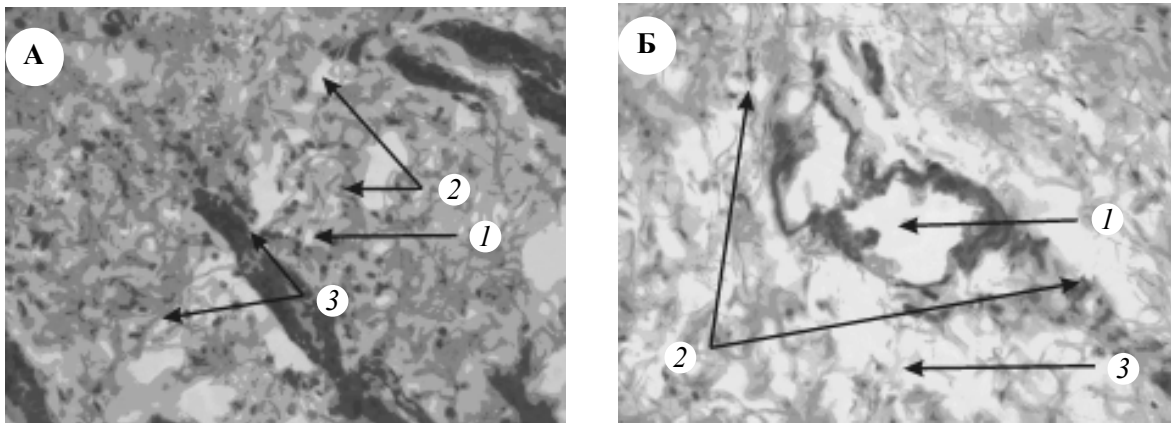


Рис. 2. Мікрофото шкіри зовнішньої поверхні стегна білого щура через 4 тижні введення налбуфіну. Забарвлення гематоксиліном і еозином. Зб.: об. $\times 40$, ок. $\times 1$:

А: 1 – волосяна цибулина; 2 – помірна інфільтрація у гіподермі; 3 – набряк сітчастого шару дерми. Б: 1 – «варикозне» розширення венули гіподерми; 2 – периваскулярний інфільтрат; 3 – набряк гіподерми

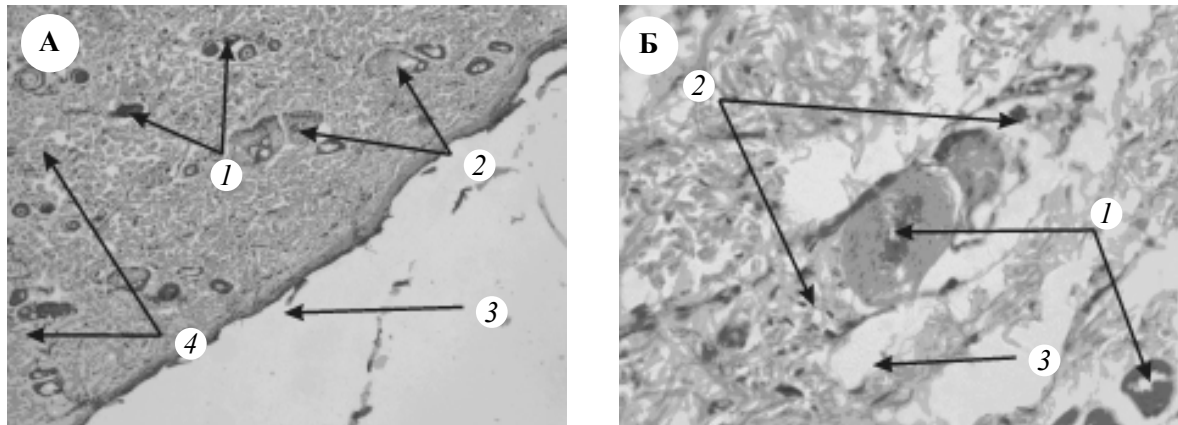


Рис. 3. Мікрофото шкіри зовнішньої поверхні стегна білого щура через 6 тижнів введення налбуфіну. Забарвлення гематоксилином і еозином.

А: 1 – атрофія волосяних цибулин; 2 – гіперплазія сальних залоз; 3 – зникнення складок епідермісу та зменшення кількості кератину; 4 – фіброз дерми (зб.: об. $\times 8$, ок. $\times 15$). Б: 1 – гладком'язова гіперплазія артеріол гіподерми; 2 – периваскулярний інфільтрат; 3 – набряк гіподерми (зб.: об. $\times 40$, ок. $\times 10$)

торного русла втрачають правильну форму. Стінки капілярів і вена деформовані.

Висновки

Перші ознаки порушення мікроструктури шкіри та її кровоносного русла помітні через 2 тижні введення налбуфіну білим щурам. Впродовж наступних 4 тижнів у процесі пере-

бігу експерименту патологічні зміни наростають і проявляються набряком та інфільтрацією гіподерми і сітчастого шару дерми, деструктуризацією сальних і потових залоз, епідермісу, а також глибокими деструктивними змінами ланок гемомікроциркуляторного русла шкіри.

Література

1. Зріз наркологічної ситуації в Україні (дані 2010 року) / А.М. Вієвський, М.П. Жданова, С.В. Сидяк [та ін.]. – К.: Укр. мед. та моніторинг. центр з алкоголю та наркотиків МОЗ України, 2011. – 22 с.
2. Кошкина Е.А. Основные показатели деятельности наркологической службы в РФ в 2007–2008 годах (анализ данных федерального статистического наблюдения) / Е.А. Кошкина, В.В. Киржанова // Статистический сборник. – М., 2009. – 139 с.
3. Gas gangrene due to *Clostridium perfringens* in two injecting drug users in Vienna, Austria / Q. Assadian, A. Assadian, C. Senekowitsch [et al.] // Wien. Klin. Wschr. – 2004. – № 116 (7–8). – P. 264–267.
4. *Smith-Slatas C.L.* Clostridium septicum infections in children: a case report and review of the literature / C.L. Smith-Slatas, M. Bourque, J.C. Salazar // Pediatrics. – 2006. – № 117 (4). – P. 796–805.
5. Егоров А.Ю. Эпидемиология и клинические особенности наркоманий и токсикоманий подростков и молодежи / А.Ю. Егоров, А.Г. Софронов // Вопросы психологии здоровья детей и подростков. – 2009. – № 9 (1). – С. 22–34.
6. Катуніна О.Р. Морфофункціональна організація лимфоїдної ткани, асоційованої з шкірою і її роль в імунних реакціях / О. Р. Катуніна // Архив патології. – 2011. – № 5. – С. 62–65.
7. Патент №76564 U Україна, МПК А 61 К 31/00 Спосіб моделювання фізичної опіоїдної залежності у щурів/ заявники: Онисько Р.М., Пальтов Є.В., Фік В.Б., Вільхова І.В., Кривко Ю.Я., Якимів Н.Я., Фітькало О.С.; патентовласник: Львівський національний медичний університет імені Данила Галицького. – №u201207124; заявл. 12.06.2012; опубл. 10.01.2013. Бюл. № 1.

И.С. Дискоский

ОСОБЕННОСТИ МИКРОСТРУКТУРЫ КОЖИ КРЫСЫ ПРИ УСЛОВИИ ВЛИЯНИЯ ОПИОИДОВ

Исследована микроструктура кожи белой крысы при условиях влияния опиоида. Приведены новые данные относительно особенностей изменений микроструктуры кожи и звеньев ее гемомикроциркуляторного русла через 2, 4 и 6 недель влияния опиоида. Первые признаки нарушения микроструктуры кожи и ее кровеносного русла заметны через 2 недели введения налбуфина крысам. На

протяжении следующих 4 недель в ходе эксперимента патологические изменения растут и проявляются отеком и инфильтрацией гиподермы и сетчатого слоя дермы, деструктуризацией сальных и потовых желез, эпидермиса, а также глубокими деструктивными изменениями звеньев гемомикроциркуляторного русла кожи.

Ключевые слова: *кожа, микроциркуляторное русло, налбуфин, патологические изменения.*

I.S. Diskovskiy

PECULIARITIES OF RAT SKIN MICROSTRUCTURE UNDER INFLUENCE OF OPIOID

The article investigates the skin microstructure of white rats under the influence of the opioid. The first signs of disturbance in skin microstructure and its bloodstream are noticeable after 2 weeks of Nalbufin administration to white rats. Over the next 4 weeks during the experiment the pathological changes increasing. They are expressed as swelling and hypodermis infiltration and reticular dermis, destruction of sebaceous and sweat glands, epidermis, and destructive changes in skin hemomicrocirculatory bed.

Key words: *skin, hemomicrocirculatory bed, Nalbufin, pathologic changes.*

Поступила 28.04.14