

УДК 616.33-006.6:577.121

*В.Г. Грома, В.В. Бойко, С.В. Вьюн, В.В. Макаров, В.В. Цодиков*

*Харьковский национальный медицинский университет*

## ЭНДОСКОПИЧЕСКАЯ ОЦЕНКА ЗАЖИВЛЕНИЯ ПИЩЕВОДНО-ТОНКОКИШЕЧНОГО АНАСТОМОЗА

Исследована динамика заживления эзофагоэнтероанастомозов у 157 больных раком желудка с помощью эндоскопических методов исследования. Установлено, что интенсивность и длительность воспалительной реакции у больных группы сравнения (без подкрепляющих швов) оказалась более значительной, чем у больных основной группы (с подкрепляющими швами). Предложенная нами методика позволяет снизить количество послеоперационных осложнений с 13,2 до 6,7%.

**Ключевые слова:** рак желудка, хирургическое лечение, эзофагоэнтероанастомоз, эндоскопическое исследование анастомозов.

### Введение

Ежегодно в мире регистрируется около 930 тыс. больных с впервые выявленным раком желудка, более 700 тыс. из которых погибают в течение года от начала лечения [1–3]. Хирургический метод до сегодняшнего дня остаётся для больных единственным шансом на долгосрочную выживаемость. В настоящее время набор технических приёмов и их последовательность при выполнении операций по поводу рака желудка в различных клиниках весьма вариабельны. Отсутствие единых подходов в лечении ведёт к большому числу послеоперационных осложнений. В связи с этим актуальным является обсуждение вопросов рациональности предлагаемых методологических приёмов и безопасности хирургической техники [4–6].

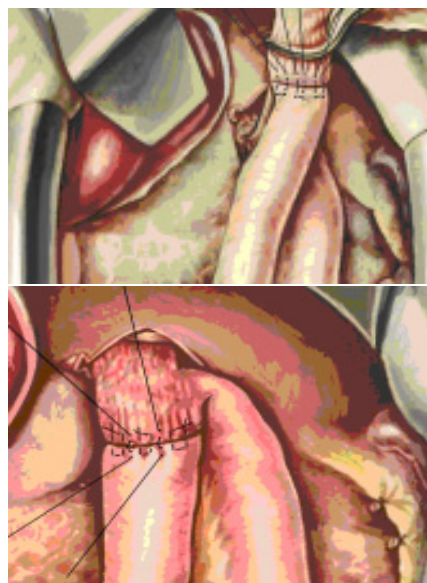
Среди причин летальных исходов первое место по частоте занимает несостоятельность швов эзофагоэнтероанастомоза, которая развивается у 1,5–25,0% оперированных больных [3, 7].

**Цель** данной работы – оценить эффективность и безопасность методики наложения эзофагоэнтероанастомоза путём изучения динамики заживления соустья с помощью эндоскопических методов исследования.

### Материал и методы

В исследование было включено 157 пациентов обоего пола, находившихся на лечении в Институте общей и неотложной хирургии им. В.Т. Зайцева НАМН Украины (г. Харь-

ков). В группу сравнения вошло 8 больных, оперированных на пищеводе и желудке с наложением эзофагоэнтероанастомозов. Группа служила объектом формирования и изучения факторов риска, характеризующих или отражающихся на заживлении указанных соустьев. Основную группу составили 74 больных, которым проводили лечение с учётом факторов риска, а также выполняли эзофагоэнтероанастомоз по предложенной нами методике (рисунок).



Наложение эзофагоэнтероанастомоза

Пациентам обеих групп (157) проводили эндоскопический контроль в динамике на предмет выявления особенностей заживления анастомозов.

© В.Г. Грома, В.В. Бойко, С.В. Вьюн и др., 2018

Эндоскопия предусматривала следующие временные сроки: 7-е – 14-е послеоперационные сутки; 15-е – 30-е послеоперационные сутки; месяц и более. Показаниями служил целенаправленный контроль заживления анастомоза в указанные сутки при одном непременном условии – отсутствии симптомов несостоятельности анастомоза.

Параметры исследования включали наличие признаков воспаления в зоне анастомоза, в том числе отёка, фибрина, грануляций, некроза тканей. Во всех случаях предпринятого исследования анастомоз накладывали двухрядным швом (первый ряд – непрерывный, викриловой нитью 3/0, второй ряд – узловые швы викриловой нитью 4/0). Складку изучали по двум параметрам – высоте и ширине. Оценивали динамику изменения размеров (диаметр) анастомоза, наличие лигатур в анастомозе и характер их освобождения, наличие первичного и вторичного заживления, сроки полного заживления.

Характерным проявлением анастомоза являлась складка ткани (образующаяся от внедрения первого ряда швов в просвет после наложения второго серо-серозного).

#### **Результаты и их обсуждение**

Указанные параметры исследования заживления анастомозов выполнены у 157 оперированных больных, причём у 74 из них – при формировании эзофагоэюноанастомоза с подкрепляющими швами и у 83 – при наложении эзофагоэюноанастомоза без подкрепляющих швов.

Симптомы воспаления линии анастомоза (отёк, гиперемия, наличие фибринозного налёта) в первые 7–14 суток после операции констатировали однозначно в обеих группах наблюдений: у 74 больных основной группы и у 83 пациентов группы сравнения (100%). Спустя 15–30 суток после наложения анастомоза динамика заживления изменялась незначительно. Указанные воспалительные проявления в первой группе имели место у 63 пациентов (85,1%) и во второй группе у 79 (94%) ( $X^2=0$ ;  $p>0,05$ ).

Лишь через 3 месяца и более удалось обнаружить значительную разницу в наличии воспалительной реакции.

У больных основной группы воспалительный процесс отмечен лишь у 19 (25,7%) больных, тогда как в группе сравнения – у 43 (51,1%) ( $X^2=0$ ;  $p>0,05$ ). Кроме того, менялся характер воспалительной реакции у больных основной группы, где использовали подкреп-

ляющие швы: спустя недели после операции лишь в единичных случаях выявились мелкие очаги некроза по линии анастомоза, у больных без подкрепляющих швов к этому времени признаки некроза обнаружались в 2 раза чаще.

Практический интерес представляет информация о сроках полного заживления анастомозной раны.

Одним из критериев, отражающих воспалительный процесс, является наличие шовного материала (нитей или металлических скобок) по линии анастомоза и времени (скорости) их отчуждения. При этом у больных как с обычным двухрядным швом, так и с аппаратным при первом эндоскопическом осмотре (7-е – 14-е сутки после операции) во всех случаях констатировали лигатуры, причём у больных группы сравнения, как правило, швы находились поперёк линии анастомоза и обычно в некротической борозде слизистой оболочки. У больных с подкрепляющим швом лигатуры как бы выглядывали в виде «усиков» из щели соустья. При этом участки некроза не дифференцировались.

Спустя 15–30 суток визуальная картина менялась мало. При эндоскопическом обследовании нити найдены в анастомозе у 26 (35,1%) больных основной группы, тогда как в группе сравнения они были найдены у 39 (47%) больных.

Наконец, спустя 30 суток и более обнаружены лигатуры лишь в 3 (4%) случаях в основной группе и в 5 (6%) – в группе сравнения (разница не достоверна,  $X=0,768$ ;  $p>0,05$ ).

Размеры межанастомозной складки зависят от ряда составляющих, но в первую очередь от объёма захвата тканей в шов, от развивающегося реактивного (травматического) отёка (ширина складки) и от расстояния между первым (краевым) и серо-серозным (второй ряд) швами. В принципе следует ожидать, что высота складки при шве без захвата слизистой должна быть несколько меньше. Результаты замеров приведены в таблице.

Как видим, лишь в первые дни после операции имелось достоверное различие по ширине складки, причём она оказалась меньшей у тех больных, которым накладывался субмукозный шов. В дальнейших наблюдениях отмечалось снижение размеров складки, что, по-видимому, объясняется уменьшением отёка тканей.

Согласно приведённым расчётам, как и в случае с размерами ширины межанастомозной складки, лишь в первый период наблю-

Параметры межанастомозной складки в соответствующие периоды, см

Вид шва	7-е – 14-е сутки	15-е – 30-е сутки	1 месяц и более
<b>Субмукозный</b>			
подкрепляющий	2,12±0,11	1,49±0,28	0,75±0,13
без подкрепления	1,85±0,15	1,73±0,33	0,76±0,11
<b>Аппаратный</b>			
подкрепляющий	1,97±0,11	1,36±0,15	0,73±0,10
без подкрепления	1,57±0,13	1,27±0,12	0,80±0,09
	p<0,05	p>0,05	p>0,05

дений отмечалась достоверно меньшая высота складки [(1,57±0,13) см] в группе больных с субмукозным швом (I=2,34). В остальные периоды размеры высоты складки были идентичными.

Таким образом, в наших наблюдениях не установлена зависимость величины межанастомозной складки от наложения шва на слизистую.

В целом, без учёта вида наложенного анастомоза на все случаи эндоскопического осмотра диаметр анастомоза с подкрепляющими швами составил (1,48±0,17) см, пло-

щадь – 3,4 см, диаметр концевого соустья – (1,37±0,15) см, площадь – 2,94 см<sup>2</sup>.

#### Выводы

Данные научных исследований указывают на весьма широкий диапазон частоты несостоятельности. Такой разброс обусловлен отсутствием достоверных критериев, характеризующих заживление анастомозов и, в первую очередь, визуальных.

Интенсивность и длительность воспалительной реакции в группе больных без подкрепляющих швов оказалась более значительной, чем у больных с подкрепляющим швом.

#### Литература

1. Булынин В.В. Компрессионные магнитные анастомозы в хирургии пищевода / В.В. Булынин // Системный анализ и управление в биомедицинских системах. – 2007. – № 3. – С. 671–674.
2. Gastrectomy plus chemotherapy versus chemotherapy alone for advanced gastric cancer with a single non-curable factor (REGATTA): a phase 3, randomised controlled trial / K. Fujitani, H.K. Yang, J. Mizusawa et al. // *Lancet Oncol.* – 2016. – Vol. 17. – P. 309–318.
3. Gordon R.C. John B. Murphy: unique among American surgeons / R.C. Gordon // *J. Invest. Surg.* – 2006. – Vol. 19. – P. 279–281. DOI: 10.1080/08941930600889367.
4. Имянитов Е.Н. Эпидемиология и биология рака желудка / Е.Н. Имянитов // *Практическая онкология.* – 2009. – Т. 10, № 1. – С. 1–7.
5. Cancer statistics in Korea: incidence, mortality, survival, and prevalence in 2012 / K.-W. Jung, Y.-J. Won, H.-J. Kong et al. // *Cancer Res. Treat.* – 2015. – Vol. 47 (2). – P. 127–141. – DOI: 10.4143/crt.2015.060.
6. Compression anastomoses: history and clinical considerations / O. Kaidar-Person, R.J. Rosenthal, S.D. Wexner et al. // *Am. J. Surg.* – 2008. – Vol. 195 (6). – P. 818–826. – DOI: 10.1016/j.amjsurg.2007.10.006
7. Disease management index of potential years of life lost as a tool for setting priorities in national disease control using OECD health data / S.-I. Jang, J.-M. Nam, J. Choi, E.-C. Park // *Health Policy.* – 2014. – Vol. 115 (1). – P. 92–99. – DOI: 10.1016/j.healthpol.2013.11.007.

#### References

1. Bulynin V.V. (2007). Kompresionnyie magnitnyie anastomozy v khirurgii pishchevoda [Compression magnetic anastomoses in esophagus surgery]. *Sistemnyi analiz i upravlenie v biomeditsinskikh sistemakh – System analysis and management in biomedical systems*, № 3, pp. 671–674 [in Russian].
2. Fujitani K., Yang H.K., Mizusawa J., Kim Y.W., Terashima M., Han S.U. et al. (2016). Gastrectomy plus chemotherapy versus chemotherapy alone for advanced gastric cancer with a single non-curable factor (REGATTA): a phase 3, randomised controlled trial. *Lancet Oncol.*, vol. 17, pp. 309–318.
3. Gordon R.C. (2006). John B. Murphy: unique among American surgeons. *J. Invest Surg.*, vol. 19, pp. 279–281. DOI: 10.1080/08941930600889367.

4. Imyanitov Ye. N. (2009). Epidemiolohiia i biolohiia raka zheludka [Epidemiology and biology of stomach cancer]. *Prakticheskaia onkolohiia – Practical oncology*, vol. 10, № 1, pp. 1–7 [in Russian].

5. Jung K.-W., Won Y.-J., Kong H.-J., Oh C.-M., Cho H., Lee D.H., Lee K.H. (2015). Cancer statistics in Korea: incidence, mortality, survival, and prevalence in 2012. *Cancer Res Treat.*, vol. 47 (2), pp. 127–41. DOI: 10.4143/crt.2015.060.

6. Kaidar-Person O., Rosenthal R.J., Wexner S.D., Szomstein S., Person B. (2008). Compression anastomoses: history and clinical. *Am. J. Surg.*, vol. 195 (6), pp. 818–826. DOI: 10.1016/j.amjsurg.2007.10.006

7. Jang S.-I., Nam J.-M., Choi J., Park E.-C. (2014). Disease management index of potential years of life lost as a tool for setting priorities in national disease control using OECD health data. *Health Policy.*, vol. 115 (1), pp. 92–99. DOI: 10.1016/j.healthpol.2013.11.007.

**В.Г. Грома, В.В. Бойко, С.В. В'юн, В.В. Макаров, В.В. Цодиков**

#### ЕНДОСКОПІЧНА ОЦІНКА ЗАГОЄННЯ СТРАВХІДНО-ТОНКОКИШЕЧНОГО АНАСТОМОЗУ

Досліджено динаміку загоєння езофагоентероанастомозів у 157 хворих на рак шлунка за допомогою ендоскопічних методів дослідження. Встановлено, що інтенсивність і тривалість запальної реакції у хворих групи порівняння (з підкріплюючими швами) виявилася більш значною, ніж у хворих основної групи (без підкріплюючих швів). Запропонована нами методика дозволяє знизити кількість післяопераційних ускладнень з 13,2 до 6,7%.

**Ключові слова:** рак шлунка, хірургічне лікування, езофагоентероанастомоз, ендоскопічне дослідження анастомозів.

**V.G. Groma, V.V. Boyko, S.V. Vyun, V.V. Makarov, V.V. Tsodikov**

#### ENDOSCOPIC EVALUATION OF HEALING OF GASTROINTESTINAL ANASTOMOSIS

The dynamics of the healing of esophagoenteroanastomosis in 157 patients with gastric cancer was studied using endoscopic methods of investigation. It was found that the intensity and duration of the inflammatory reaction in the comparison group of patients with reinforcing suture was more significant than in the patients of the main group without reinforcing suture. The proposed method allows us to reduce the number of postoperative complications from 13.2 to 6.7%.

**Keywords:** gastric cancer, surgical treatment, esophagoenteroanastomosis, endoscopic anastomosis.

*Надійшла до редакції 18.07.18*

#### Контактна інформація

*Грома Василь Григорович* – доктор медичних наук, професор кафедри хірургії № 1 Харківського національного медичного університету.

*Бойко Валерій Володимирович* – доктор медичних наук, професор, завідувач кафедри хірургії № 1 Харківського національного медичного університету.

*В'юн Сергій Валерієвич* – аспірант кафедри хірургії № 1 Харківського національного медичного університету.

Адреса: Україна, 61022, м. Харків, просп. Науки, 4.

Тел.: +380660955554.

E-mail: serhii.viun@gmail.com.

*Макаров Віталій Володимирович* – доктор медичних наук, професор кафедри хірургії № 1 Харківського національного медичного університету.

*Цодиков Владислав Валентинович* – асистент кафедри хірургії № 1 Харківського національного медичного університету.