

ТЕОРЕТИЧНА І ЕКСПЕРИМЕНТАЛЬНА МЕДИЦИНА

<https://doi.org/10.35339/ekm.2020.88.03.01>

УДК 616.37-006.2-089.819-085.849.19:612.345

Я.В. Набойченко, Р.С. Шевченко

Харківський національний медичний університет, Україна

КНП «Міська клінічна багатопрофільна лікарня № 17», м. Харків, Україна

**МОРФОФУНКЦІОНАЛЬНІ ТА УЛЬТРАСТРУКТУРНІ ОСОБЛИВОСТІ ЗМІН
У КЛІТИНАХ ТКАНИНИ ПСЕВДОКІСТ ПІДШЛУНКОВОЇ ЗАЛОЗИ
ПРИ ЗАСТОСУВАННІ СПОСОБУ ЛАЗЕРНОЇ ВАПОРИЗАЦІЇ**

Оцінювали результати особливостей доопераційного (вихідного) стану клітин стінок псевдокіст підшлункової залози до початку лазерного випромінювання та стан біоптатів після лазерної вапоризації. В основу даної роботи покладені результати обстеження і хірургічного лікування 28 хворих з псевдокістами підшлункової залози, які були розподілені на дві клінічні групи. Основна група представлена 12 (42 %) хворими, які були оперовані із застосуванням чрезишкірного дренирування порожнини кісти методом лазерної вапоризації. Групу порівняння склали 16 (57 %) хворих, оперованих традиційними способами без застосування лазерної вапоризації. Наведені основні хірургічні прийоми інтраопераційного за-стосування чрезишкірної пункційної лазерної вапоризації стінки псевдокісти при зовнішньому та внутрішньому дренируванні. Виходячи з результатів морфологічного аналізу динаміки та інтенсивності гострого реактивного запалення, встановили, що при застосуванні способу лазерної вапоризації перебіг післяопераційного періоду й процес загоєння є більш швидким і ефективним, ніж при застосуванні стандартних відкритих методик хірургічного лікування псевдокіст підшлункової залози.

Ключові слова: *псевдокісти підшлункової залози, чрезишкірне дренирування, мініінвазивне лікування, лазерне випромінювання, лазерна вапоризація.*

Вступ

В останні десятиріччя відзначається значне зростання захворюваності на псевдокісти підшлункової залози (ПКПЗ), що знаходиться у прямому відношенні до захворюваності на гострий та хронічний панкреатит [1–3]. Наразі це є однією з актуальних проблем панкреатології. Неухильне зростання числа хворих з даною патологією, розвиток рецидивів, збільшення кількості післяопераційних ускладнень, які досягають 21,7 % обумовлено відсутністю єдиної хірургічної доктрини у комплексному лікуванні ПКПЗ [4–7].

Не до кінця висвітлені особливості діагностики ПКПЗ в залежності від характеру та ступеня морфологічних порушень і змін гомеостазу, а також принципи створення алгоритму лікувально-діагностичної тактики відпові-

дно до сучасного рівня розвитку доктрини хірургії ПКПЗ [8–11].

Таким чином сучасний стан цієї проблеми [12] визначає актуальність та доцільність поглибленого вивчення використання техніки мініінвазивного лікування ПКПЗ із застосуванням чрезишкірних маніпуляцій.

Метою роботи є оцінка результатів особливостей доопераційного (вихідного) стану клітин стінок псевдокіст підшлункової залози до початку лазерного випромінювання та стан біоптатів після лазерної вапоризації.

Матеріали та методи

Робота виконувалась на базі кафедри загальної хірургії № 1 Харківського національного медичного університету та у хірургічному відділенні КНП «Міська клінічна багатопрофільна лікарня № 17», м. Харків.

В основу даної роботи покладені результати обстеження і хірургічного лікування 28 хворих з ПКПЗ, які були розподілені на дві клінічні групи. Основна група представлена 12 (42 %) хворими, які були оперовані із застосуванням чрезшкірного дренування порожнини кісти методом лазерної вапоризації. Групу порівняння склали 16 (57 %) хворих, оперованих традиційними способами без застосування лазерної вапоризації.

Для оптимізації вибору методу оперативного втручання використовували інструментальні методи дослідження: УЗД (апарат PHILIPS HD 11 XE (Австрія), ФГДС, ЕРХПГ, КТ підшлункової залози, ЕКГ, рентгенологічне дослідження органів грудної клітини та черевної порожнини.

Результати та їх обговорення

Проведено аналіз біоптатів 28 пацієнтів з ПКПЗ. Основна група представлена 12 (42 %) хворими, які були прооперовані мініінвазивно у період з 2016 по 2020 рр., при цьому в алгоритмі лікування було використано чрезшкірне УЗ-контрольоване дренування ПКПЗ із застосуванням лазерної вапоризації внутрішньої стінки кісти. Групу порівняння склали 16 (57 %) хворих, прооперованих традиційними способами у період з 2012 по 2015 рр.

Біоптати стінок псевдокіст підшлункової залози з прилеглою тканиною та парапанкреатичною жировою клітковиною були вилучені інтраопераційно під час проведення відкритих операцій безпосередньо до початку лазерного випромінювання (рис. 1)

Також у цих хворих були взяті біоптати після проведеної лазерної вапоризації стінок ПКПЗ (рис. 2).

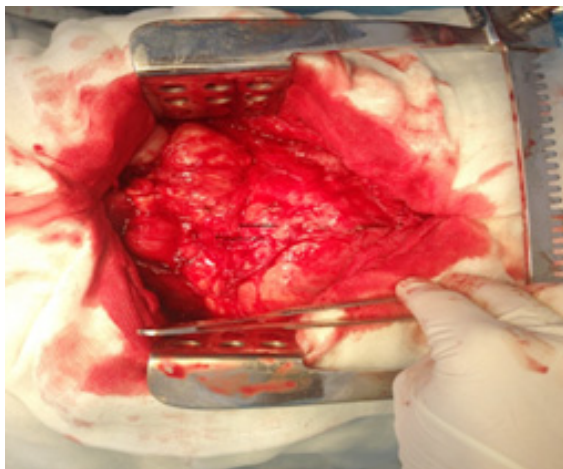


Рис. 1. Взяття біоптату до проведення лазерної обробки внутрішньої стінки ПКПЗ

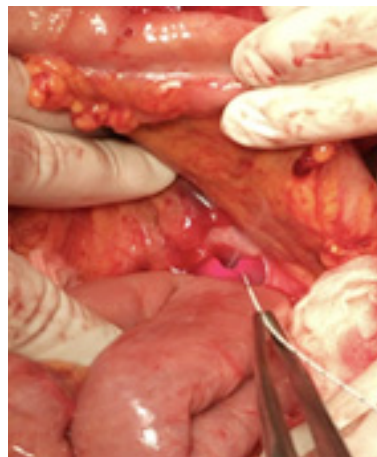


Рис. 2. Обробка внутрішньої стінки кісти лазерним випромінюванням

При макроскопічному дослідженні у вихідному стані стінки псевдокіст підшлункової залози були представлені щільною тканиною червоно-жовтуватого кольору. Морфологічна картина грануляційної тканини ПКПЗ до застосування способу лазерної вапоризації (СЛВ) носила характер хронічного запалення і була сформована з повнокровних тонкостінних капілярів. В ній відзначався виражений запальний інфільтрат, який представлений лімфоцитами, макрофагами й молодими фібробlastами, а також лейкоцитарно-некротичним шаром на поверхні грануляцій (рис. 3).

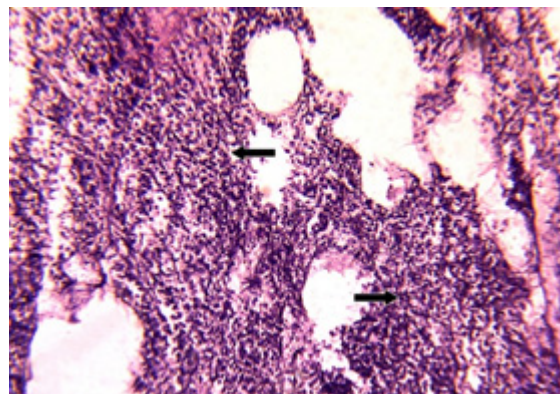


Рис. 3. Стінка псевдокісти підшлункової залози пацієнта групи порівняння. Виражена дифузна запальна інфільтрація (стрілки). Забарвлення гематоксилином і еозином, $\times 100$

Істотні деструктивні зміни мав й гранулярний ендоплазматичний ретикулум. Досить часто зустрічалися екзокринні панкреатоцити з ознаками фрагментації мембран гранулярної ендоплазматичної мережі. Цистерни гранулярного ендоплазматичного ретикулума були сильно розширеними та заповненими електронно-прозорою субстанцією.

З морфологічних позицій інтраопераційне застосування СЛВ при відкритих операціях забезпечувало ефективну коагуляцію некротизованих тканин і формування щільного струпа товщиною 30–45 мкм на внутрішній поверхні ПКПЗ, який захищав підлеглі тканини (рис. 4).

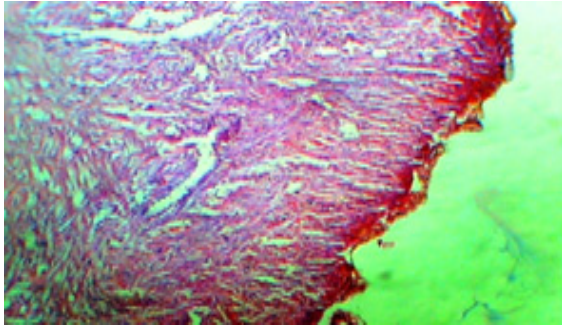


Рис. 4. Мікрофото: тонкий шар коагуляційного некрозу на поверхні грануляційної тканини після застосування СЛВ; розширені капілярні петлі грануляційного шару під струпом. Забарвлення гематоксиліном-еозином. $\times 120$

Застосування розробленого способу міні-інвазивного хірургічного лікування з використанням лазерної вапоризації грануляційного шару ПКПЗ виконувалось під ультразвуковим контролем, пункційно (рис. 5).

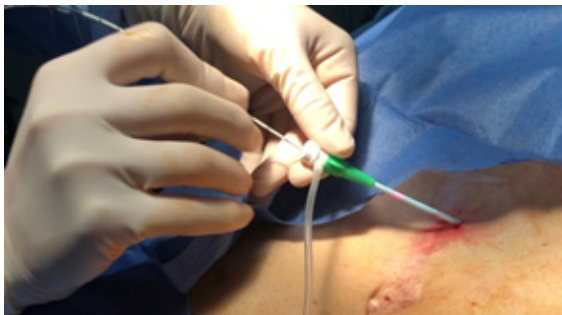

Рис. 5. Проведення світловоду через інтрадьюсер у порожнину псевдокісти

Лазерне опромінювання стінок псевдокісти пункційним методом призводило до розвитку коагуляційного некрозу з формуванням струпа на внутрішній поверхні псевдокісти. Струп був тонкий, щільно спаяний з підлеглими тканинами. Глибина лазерного пошкодження грануляційної тканини становила 30–45 мкм. Під струпом не відзначалося дистрофічних і некробіотичних змін клітин ендотелію, фібробластів і макрофагів у вигляді набухання ядер клітин цитоплазми.

Судинно-капілярна мережа грануляції не мала ознак зменшення повнокров'я і спадання капілярів, що свідчило про щадний вплив

СЛВ. Струп, що сформувався, запобігав секвестрації тканинної рідини в порожнину ПКПЗ. Цей механізм обмежував реакції, які підтримують процеси запальної деструкції в стінках ПКПЗ.

Мікроскопічно, під струпом, виявили дві чіткі зони: зону некрозу товщиною $(1,9 \pm 0,2)$ мм та зону некробіозу товщиною $(2,3 \pm 0,1)$ мм. Судини були «заварені», ознак кровотечі не було (рис. 6).

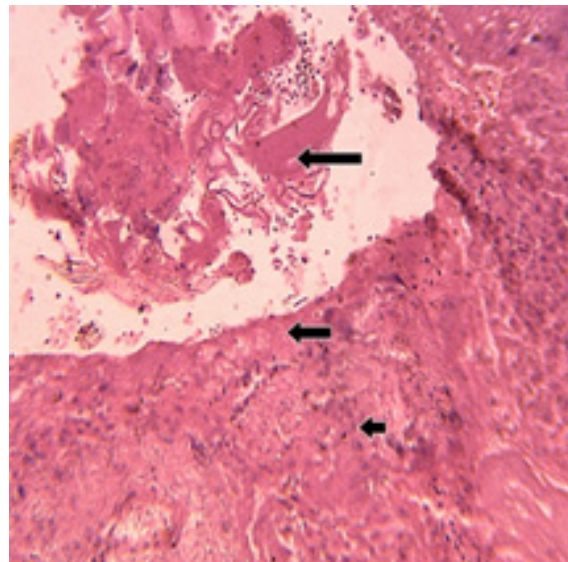


Рис. 6. Стінка псевдокісти підшлункової залози з підлеглими тканинами пацієнта основної групи. Фрагмент струпу (довга стрілка), зона некрозу (середня стрілка), зона некробіозу (коротка стрілка). Забарвлення гематоксиліном і еозином, $\times 100$

Ендоскопічний біоптат на 4-ту добу після використання СЛВ показав наявність коагуляційного струпа на внутрішній поверхні ПКПЗ. Слід відмітити, що за проміжок часу, який пройшов після лазерного опромінення, його товщина зросла в середньому на 8–10 мкм. Струп так само щільно прилягав до грануляційної тканини. У ньому намічалися ознаки розпушення у вигляді щілин і каналів. Грануляційний шар, розташований під ним, мав ознаки спадання і зменшення повнокров'я в капілярній мережі. Відмічалось посилення склеротичних реакцій в струпі.

Все це свідчило про скорочення товщини і об'єму грануляційного шару та зниження його фільтраційної функції й наростання процесів перебудови в фіброзно-склеротичних тканинах (рис. 7).

Запальна реакція й макрофагально-лімфоцитарний інфільтрат добре представлений до застосування лазерного опромінення незначно

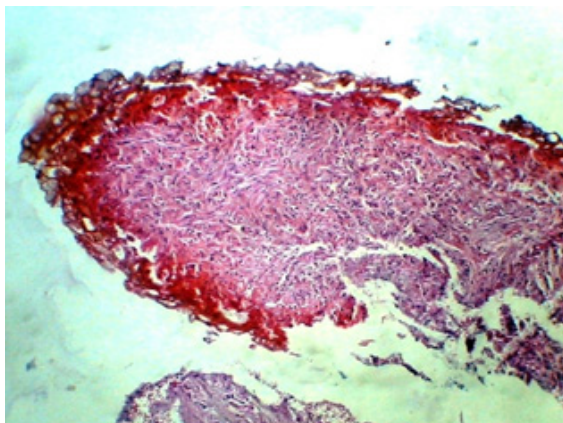


Рис. 7. Мікрофото. Ендоскопічний біопатат пацієнта основної групи на 4-й день після СЛВ: потовщення й каналізація струпа, спадання капілярної мережі грануляційного шару; посилення склеротичних реакцій в грануляції. Забарвлення гематоксилином і еозином, $\times 120$

зменшувався після впливу СЛВ, а до 4-ї доби післяопераційного періоду практично повністю скорочувався.

Виявлено збільшення кількості фібробластів в стінці псевдокісти після застосування СЛВ і наростання їх кількості до 4-ї доби після операції, що вказувало на посилення репаративних процесів.

Патоморфологічні зміни в стінці ПКПЗ після впливу СЛВ дозволяли обмежити ексудативне запалення та макрофагально-лімфо-

цитарного хірургічного втручання (група порівняння) струп не формувався взагалі ($p < 0,01$), (таблиця).

З даних таблиці видно, що наявні зони некрозу й некробіозу в прилеглих тканинах підшлункової залози одразу після мініінвазивного хірургічного втручання із застосуванням способу лазерної вапоризації (основна група) та відкритого хірургічного втручання (група порівняння) мали суттєві відмінності. При застосуванні методу лазерної вапоризації (основна група) зона некрозу прилеглих до струпа тканин була достовірно тоншою ($p < 0,05$), ніж при проведенні стандартного хірургічного втручання (група порівняння) у 2,4 рази. Зона некробіозу прилеглих тканин підшлункової залози при застосуванні методу лазерної вапоризації (основна група) також була достовірно тоншою ($p < 0,05$), ніж при проведенні стандартного хірургічного втручання (група порівняння).

Висновки

Лазерна вапоризація є більш ефективною методикою мініінвазивного хірургічного лікування, яка одразу дозволяє швидко сформувати тонкий, щільний струп, що не тільки ефективно зупиняє кровотечу та має захисну функцію, але й мінімізує інтенсивність гострого реактивного запалення в прилеглих тканинах, яке, зазвичай, є додатковим фактором ушкодження тканин. При використанні лазерної ва-

Морфометричні параметри товщини струпа та зон некрозу й некробіозу в прилеглих тканинах підшлункової залози після різних видів хірургічного лікування псевдокіст підшлункової залози

Показник	Досліджувані групи (M \pm m)	
	основна n=12	порівняння n=16
Товщина струпа, мм	3,2 \pm 0,3	Не сформувався
Зона некрозу, мм	1,9 \pm 0,2	4,7 \pm 0,2
Зона некробіозу, мм	2,3 \pm 0,1	3,2 \pm 0,2

поризації значно зменшуються зони некрозу й некробіозу.

Водночас при розгляданні біопататів основної групи та групи порівняння встановили, що стінки псевдокіст підшлункової залози мали ознаки коагуляційного некрозу, формування товстого струпа, виражені ознаки запалення, крововиливи та пошкодження прилеглих тканин.

Згідно з даними морфологічного дослідження, після мініінвазивного хірургічного втручання із застосуванням способу лазерної вапоризації (основна група) одразу сформувався сухий, тонкий і щільний струп, а після стан-

поризації значно зменшуються зони некрозу й некробіозу.

Виходячи з результатів морфологічного аналізу динаміки та інтенсивності гострого реактивного запалення слід зазначити, що при застосуванні способу лазерної вапоризації перебіг післяопераційного періоду й процес загоєння є більш швидким і ефективним, ніж при застосуванні стандартних відкритих методик хірургічного лікування псевдокіст підшлункової залози.

Запропонована методика лікування хворих з ПКПЗ може використовуватися як операція вибору при наявності клінічних умов та технічного забезпечення.

Література

1. Marcus D. Chronic Pain: A Primary Care Guide to Practical Management / D. Marcus. – University of Pittsburgh, School of Medicine, 2009. – 134 p.
2. Nealon W. H. Duct drainage alone is sufficient in the operative management of pancreatic pseudocyst in patients with chronic pancreatitis / W. H. Nealon, E. M. Walser // *Arch. Surg.* – 2003. – Vol. 5. – P. 614–622.
3. Baron T. H. Endoscopic transgastric irrigation tube placement via PEG for debridement of organized pancreatic necrosis / T. H. Baron, D. E. Morgan // *Gastrointest Endosc.* – 1999. – Vol. 50. – P. 574–577.
4. Surgery in the treatment of acute pancreatitis – minimal access pancreatic necrosectomy / S. Connor, M. G. Raraty, N. Howes [et al.] // *Scand J Surg.* – 2005. – Vol. 94. – P. 135–142.
5. Gagner M. Laparoscopic treatment of acute necrotizing pancreatitis / M. Gagner // *Semin Laparosc Surg.* – 1996. – Vol. 3. – P. 21–28.
6. Laparoscopic-assisted percutaneous drainage of infected pancreatic necrosis / K. D. Horvath, L. S. Kao, A. Ali [et al.] // *Surg Endosc.* – 2001. – Vol. 15. – P. 677–682.
7. A technique for laparoscopic-assisted percutaneous drainage of infected pancreatic necrosis and pancreatic abscess / K. D. Horvath, L. S. Kao, K. L. Wherry [et al.] // *Surg Endosc.* – 2001. – Vol. 15. – P. 1221–1225.
8. Lee M. J. Percutaneous intervention in acute pancreatitis / M. J. Lee, G. R. Wittich, P. R. Mueller // *Radiographics.* – 1998. – Vol. 18. – P. 711–724.
9. Кебкало А. Б. Застосування мініінвазивних ендоскопічних дренуючих втручань під контролем ультразвукографії у хворих на гострий некротичний панкреатит / А. Б. Кебкало, В. А. Гордовський, А. О. Рейті // *Променева діагностика, променева терапія.* – 2016. – № 3–4. – С. 63–68.
10. Aggressive endoscopic therapy for pancreatic necrosis and pancreatic abscess: a new safe and effective treatment algorithm (videos) / S. Seewald, S. Groth, S. Omar [et al.] // *Gastrointest Endosc.* – 2005. – Vol. 62. – P. 92–100.
11. Endoscopic necrosectomy as primary therapy in the management of infected pancreatic necrosis / R. M. Charnley, R. Lochan, H. Gray [et al.] // *Endoscopy.* – 2006. – Vol. 38. – P. 925–928.
12. Windsor J. A. Minimally invasive pancreatic necrosectomy / J. A. Windsor // *Br J Surg.* – 2007. – Vol. 94. – P. 132–133.

References

1. Marcus D. (2009). *Chronic Pain: A Primary Care Guide to Practical Management*. University of Pittsburgh, School of Medicine, 134 p.
2. Nealon W.H., Walser E.M. (2003). Duct drainage alone is sufficient in the operative management of pancreatic pseudocyst in patients with chronic pancreatitis. *Arch. Surg.*, vol. 5, pp. 614–622.
3. Baron T.H., Morgan D.E. (1999). Endoscopic transgastric irrigation tube placement via PEG for debridement of organized pancreatic necrosis. *Gastrointest Endosc.*, vol. 50, pp. 574–577.
4. Connor S., Raraty M.G., Howes N. et al. (2005). Surgery in the treatment of acute pancreatitis – minimal access pancreatic necrosectomy. *Scand J Surg.*, vol. 94, pp. 135–142.
5. Gagner M. (1996). Laparoscopic treatment of acute necrotizing pancreatitis. *Semin Laparosc Surg.*, vol. 3, pp. 21–28.
6. Horvath K.D., Kao L.S., Ali A. et al. (2001). Laparoscopic-assisted percutaneous drainage of infected pancreatic necrosis. *Surg Endosc.*, vol. 15, pp. 677–682.
7. Horvath K.D., Kao L.S., Wherry K.L. et al. (2001). A technique for laparoscopic-assisted percutaneous drainage of infected pancreatic necrosis and pancreatic abscess. *Surg Endosc.*, vol. 15, pp. 1221–1225.
8. Lee M.J., Wittich G.R., Mueller P.R. (1998). Percutaneous intervention in acute pancreatitis. *Radiographics.*, vol. 18, pp. 711–724.
9. Kebkalo A.B., Gordovsky V.A., Reiti A.O. (2016). Zastosuvannya miniinvazyvnykh endoskopichnykh drenuyuchykh vtruchan pid kontrolem ultrasonohrafiyi u khvorykh na hostryy nekrotychnyy pankreatyt [The use of minimally invasive endoscopic drainage interventions under the control of ultrasonography in patients with acute necrotic pancreatitis]. *Promeneva diahnostyka, promeneva terapiya – Radiation diagnostics, radiation therapy*, vol. 3–4, pp. 63–68 [in Ukrainian].
10. Seewald S., Groth S., Omar S. et al. (2005). Aggressive endoscopic therapy for pancreatic necrosis and pancreatic abscess: a new safe and effective treatment algorithm (videos). *Gastrointest Endosc.*, vol. 62, pp. 92–100.
11. Charnley R.M., Lochan R., Gray H. et al. (2006). Endoscopic necrosectomy as primary therapy in the management of infected pancreatic necrosis. *Endoscopy*, vol. 38, pp. 925–928.
12. Windsor J.A. (2007). Minimally invasive pancreatic necrosectomy. *Br J Surg.*, vol. 94, pp. 132–133.

Я.В. Набойченко, Р.С. Шевченко

МОРФОФУНКЦИОНАЛЬНЫЕ И УЛЬТРАСТРУКТУРНЫЕ ОСОБЕННОСТИ ИЗМЕНЕНИЙ В КЛЕТКАХ ТКАНЕЙ ПСЕВДОКИСТ ПОДЖЕЛУДОЧНОЙ ЖЕЛЕЗЫ ПРИ ПРИМЕНЕНИИ СПОСОБОВ ЛАЗЕРНОЙ ВАПОРИЗАЦИИ

Оценивали результаты особенностей дооперационного (исходного) состояния клеток стенок псевдокист поджелудочной железы до начала лазерного излучения и состояние биоптатов после лазерной вапоризации. В основу данной работы положены результаты обследования и хирургического лечения 28 больных с псевдокистами поджелудочной железы, которые были разделены на две клинические группы. Основная группа представлена 12 (42 %) больными, которые были прооперированы с применением чрезкожного дренирования полости кисты методом лазерной вапоризации. Группу сравнения составили 16 (57 %) больных, оперированных традиционными способами и без применения лазерной вапоризации. Приведены основные хирургические приемы интраоперационного применения чрезкожной пункционной лазерной вапоризации стенок псевдокисты при внешнем и внутреннем дренировании. Исходя из результатов морфологического анализа динамики и интенсивности острого реактивного воспаления, установили, что при применении способа лазерной вапоризации течение послеоперационного периода и процесс заживления проходит более быстро и эффективно, чем при применении стандартных открытых методик хирургического лечения псевдокист поджелудочной железы.

Ключевые слова: псевдокисты поджелудочной железы, чрезкожное дренирование, минимально инвазивное лечение, лазерное излучение, лазерная вапоризация.

Ya.V. Naboychenko, R.S. Shevchenko

MORPHOLOGICAL AND FUNCTIONAL AND ULTRASTRUCTURAL FEATURES OF CHANGES IN CELL TISSUES PANCREATIC PSEUDOCYSTS USING THE METHODS LASER VAPORIZATION

The results of the features of the preoperative (initial) state of the cells of the walls of the pancreatic pseudocysts before the onset of laser radiation and the state of biopsy specimens after laser vaporization were evaluated. This work is based on the results of examination and surgical treatment of 28 patients with pancreatic pseudocysts using, who were divided into two clinical groups. The main group was represented by 12 (42 %) patients who were operated on with the use of percutaneous drainage of the cyst cavity using laser vaporization. The comparison group consisted of 16 (57 %) patients operated on by traditional methods and without the use of laser vaporization. The main surgical techniques of intraoperative use of percutaneous puncture laser vaporization of the pseudocyst wall with external and internal drainage are presented. Based on the results of the morphological analysis of the dynamics and intensity of acute reactive inflammation, it was found that when using the laser vaporization method, the postoperative period and the healing process are faster and more efficient than when using standard open methods of surgical treatment of pancreatic pseudocysts. Laser vaporization is a more effective method of minimally invasive surgical treatment, which immediately allows you to quickly form a thin, dense scab, not only effectively stops bleeding and has a protective function, but also minimizes the intensity of acute reactive inflammation in adjacent tissues. When using laser vaporization, the zones of necrosis and necrobiosis are significantly reduced.

Keywords: pancreatic pseudocysts, percutaneous drainage, minimally invasive treatment, laser radiation, laser vaporization.

Надійшла до редакції 01.10.2020

Відомості про авторів

Набойченко Яніна Вікторівна – лікар-хірург гнійного хірургічного відділення, лікар ультразвукової діагностики, завідувача операційним блоком КНП «Міська клінічна багатoproфільна лікарня № 17», м. Харків; здобувач кафедри загальної хірургії № 1 Харківського національного медичного університету.

Адреса: Україна, 61037, м. Харків, просп. Московський, 195.

Тел.: +38(098)434-83-48.

E-mail: yanina@ukr.net.

ORCID: <https://orcid.org/0000-0002-9495-9831>.

Шевченко Ростислав Станіславович – доктор медичних наук, професор, завідувач кафедри загальної хірургії № 1 Харківського національного медичного університету; завідувач 1-го хірургічного відділення КНП «Міська клінічна багатoproфільна лікарня № 17», м. Харків.

Адреса: Україна, 61037, м. Харків, просп. Московський, 195.

Тел.: +38(050)423-14-17.

E-mail: dr_shevchenko_rs@ukr.net

ORCID: <https://orcid.org/0000-0002-6535-0939>.