

УДК 615.84:615.472.03:615.847.8

В.А. Данилова, В.В. Шлыков, канд.техн.наукНациональный технический университет Украины «Киевский политехнический институт»,
ул. Политехническая, 16, корпус 12, г. Киев, 03056, Украина.

Применение тепловидения в диагностике сосудистых патологий

Проведен сравнительный качественный анализ термограмм миокарда, полученных с помощью термографа в спектральном диапазоне 8 - 14 мкм. Проведена количественная оценка точности измерения температуры миокарда, которая зависит от температуры окружающей среды. На основе предложенного подхода к анализу термограмм миокарда выполнены исследования термоаномальных зон на поверхности миокарда, которые дают четкое представление о распределении внутренней температуры и уровня микроциркуляции в миокарде и сосудах. Библ. 3, рис. 2.

Ключевые слова: термограмма, миокард, распределение температуры, сосудистые патологии.

Введение

Протекание патологических процессов в органах и тканях изменяет нормальное распределение температуры в глубине и на поверхности термоаномальных зон, причем эти изменения тем более выражены, чем ближе к поверхности расположен патологический участок органа. Во многих случаях локальные изменения температуры опережают другие клинические проявления, что очень важно для ранней диагностики и своевременного лечения [1]. Метод бесконтактного контроля температуры сердца помогает выявить взаимосвязь между электромеханическими характеристиками миокарда (по данным ЭКГ) и колебаниями температуры на поверхности миокарда (методом ИКТ). Термография позволяет уточнять локализацию функциональных изменений в миокарде, активность процесса и его распространение, характер функциональ-

ных изменений – воспаление или злокачественность.

Метод исследования

При применении метода бесконтактного контроля температуры сердца использован термограф FLIR i7 со спектральным диапазоном 8-14 мкм на основе не охлаждаемой матрицы размером 320 × 240 элементов и температурной чувствительностью 0,1°C.

Метод сравнительного анализа термограмм миокарда, позволяет интерпретировать тепловую картину открытого сердца [2]. Кроме того, применение термографа позволяет контролировать функциональное состояния организма *in vivo* при исследовании термоаномальных зон на поверхности кожного покрова и дает четкое представление о распределении внутренней температуры и уровня микроциркуляции в миокарде и сосудах.

Наименьшая температура операционного поля регистрируется тепловизором в точке фокусировки Sp2 - 28,2°C, а сравнительно высокая в точке Sp1 - 32,6°C, т.е. на участках открытой поверхности миокарда разница температур может достигать 6 - 7°C. Распространение электрического возбуждения и механического сокращения мышц сердца обуславливают колебания температуры на поверхности миокарда в исследуемых областях, которые имеют определенную периодическую закономерность изменения температуры от 28,1°C в минимуме до 32,1°C в максимуме. Вид операционного поля с тепловым портретом миокарда представлен на рис. 1.




Рис. 1. Изображение теплового портрета операционного поля и миокарда

Колебания температуры на поверхности миокарда в исследуемой области четко определяются при гипотермии и гипертермии в условиях ИК.

Графическое изображение тепловых портретов миокарда вдоль области Ar1 - (28,1°C - 32,1°C) представлено на рис. 2.

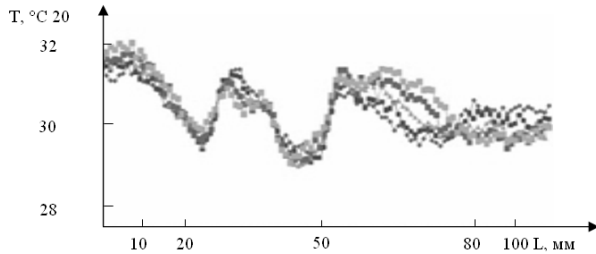


Рис. 2. Графическое изображение тепловых портретов миокарда

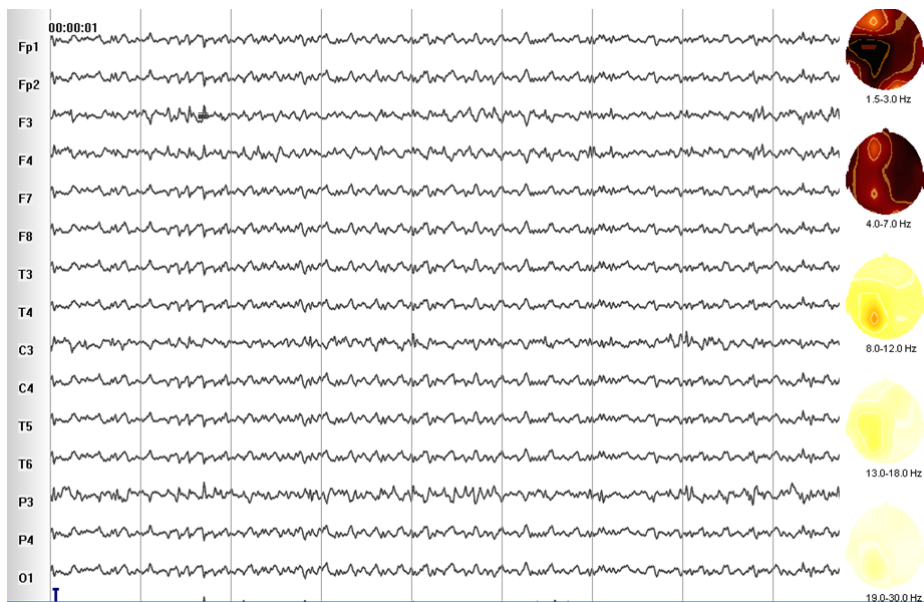


Рис. 3. Запись ЭЭГ в условиях операционной на фоне наркоза и в условиях искусственного кровообращения

Способ получения графического изображения тепловых портретов миокарда для открытого сердца и головного мозга позволяет контролировать температуру операционной зоны при операциях на мозге и сердце. Разработанный комплексный подход к дистанционному контролю температуры позволил определить равномерность температурной защиты, уровень охлаждения в различных температурных зонах, значительно повысить безопасность контролируемого прекращения кровообращения в жизненно важных органах.

Выводы

Показано, что в каждой точке миокарда измеряемая и собственная (истинная) температу-

Электрическая активность мозга регистрировалась на 16-канальном электроэнцефалографе «ЭкспертТМ» в составе медицинского диагностического телеметрического комплекса «Тредекс». Запись электроэнцефалограммы (ЭЭГ) проводилась на фоне наркоза перед запуском аппарата искусственного кровообращения (АИК), на этапах охлаждения и согревания больных (рис. 3).

Снижение температуры сердца и мозга с +36°C до +18°C является главным фактором защиты от гипоксического поражения мозга при исключении этих органов из кровообращения при операциях на открытом сердце.

ра связаны линейной зависимостью между температурой на поверхности термоаномальной зоны (измерительной) и температурой в объеме данной зоны (истинной) и окружающей среды (операционной зоны). В каждой точке миокарда имеет место корреляция между измеряемой и истинной температурой с точностью до коэффициента, который является значением излучаемой способности крови.

Список использованных источников

1. Найда С.А., Бурикина В.В. Обзор неинвазивных методов измерения глубинной температуры тела человека //Международная научно-практическая конференция "Совре-

- менные проблемы и пути их решения в науке, транспорте, производстве и образовании 2011": Сборник научных трудов. – Одесса, 2011.
2. Kotovskiy V. Current status of the development and application of thermal imaging technology in medicine and industry //V. Kotovskiy, V. Fedorov, E. Venger, S. Voronov, V. Dunaevsky, E. Soloviev //Electronics and Nanotechnology: XXXI International Scientific Conference, 2011. – Kyiv. – Ukraine – P. 130.
 3. Кнышов Г.В., Захарова В.П., Максименко В.Б. и др. Применение общей управляемой гипертермической перфузии при хирургическом лечении активного инфекционного эндокардита //Щорічник наукових праць Асоціації серцево-судинних хірургів України: Серцево-судинна хірургія. – 2011, Вип. 19. – С. 202-205.

Поступила в редакцию 12 ноября 2014 г.

УДК 615.84:615.472.03:615.847.8

В.О. Данилова, В.В. Шликов, канд.техн.наук

Національний технічний університет України «Київський політехнічний інститут»,
вул. Політехнічна, 16, корпус 12, м. Київ, 03056, Україна.

Застосування тепловачення в діагностиці судинних патологій

Проведено порівнювальний якісний аналіз термограм міокарду, отриманих за допомогою термографа в спектральному діапазоні 8 – 14 мкм. Проведено кількісну оцінку точності вимірювання температури міокарда, що залежить від температури навколишнього середовища. На основі запропонованого підходу до аналізу термограм міокарду дослідженні термоаномальні зони на поверхні міокарду, що дають чітку уяву про розподіл внутрішньої температури та рівні мікро циркуляції в міокарді та судинах. Бібл. 3, рис. 3.

Ключові слова: термограма, міокард, розподіл температури, судинні патології.

UDC 615.84:615.472.03:615.847.8

V.A. Danilova, V.V. Shlykov, Ph.D.

National Technical University of Ukraine "Kyiv Polytechnic Institute",
st. Polytechnique, 16, Kiev, 03056, Ukraine.

Using of thermal imaging in the diagnosis of vascular pathologies

Qualitative comparative analysis of thermal infarction conducted using thermograph in the spectral range 8 - 14 microns. Quantitative assessment of myocardial temperature measurement accuracy is made depending on the ambient temperature. Based on the proposed approach to the analysis of thermal images infarction conducted researching area of temperature on the surface of the myocardium, which give a clear picture on the distribution of the internal temperature and the level of the microcirculation in the myocardium and vessels. Reference 3, figures 3.

Keywords: thermogram myocardium, temperature distribution, vascular pathology.

References

1. Naida S.A, Burikina V.V. (2011), "Overview of non-invasive measurement of deep body temperature." Mezhdunarodnaya nauchno-prakticheskaya konferentsiya "Sovremennyye problemy i puti ih resheniya v nauke, transporte, proizvodstve i obrazovanii 2011." Odesa. (Rus)
2. Kotovskiy V. (2011), "Current status of the development and application of thermal imaging technology in medicine and industry" Electronics and Nanotechnology: XXXI International Scientific Conference, Kiev, Ukraine,P. 130. (Eng)
3. Knyshov G.V., Zakharov V.P., Maksymenko V.B., etc. (2011), "Application of Whole Body hyperthermic perfusion in the surgical treatment of active infective endocarditis". Shchorichnyk naukovykh prats Asotsiatsiyi sercevo-sudynnykh khirurhiv Ukrayiny. Vol. 19.pp. 202-205. (Ukr)