

Оригінальні дослідження

DOI: 10.31793/1680-1466.2019.24-2.125

Вплив рентгенендоваскулярної селективної електрокоагуляційної оклюзії судин надниркових залоз на періопераційні зміни гемодинаміки в пацієнтів, які перенесли лапароскопічну адреналектомію з приводу феохромоцитом та інших адренальних пухлин

А.В. Скумс¹,
А.Є. Коваленко²,
М.Ю. Болгов²,
О.М. Гулько¹,
В.А. Кондратюк¹,
О.М. Симонов¹,
О.С. Михайлюк¹

¹ Національний інститут хірургії та трансплантології ім. О.О. Шалімова НАМН України, м. Київ.

² Інститут ендокринології та обміну речовин імені В.П. Комісаренка НАМН України, м. Київ

Резюме. Мета дослідження — оцінити та порівняти періопераційні зміни гемодинаміки в пацієнтів, які перенесли лапароскопічну адреналектомію (ЛА) з рентгенендоваскулярною селективною електрокоагуляційною оклюзією (РЕВСЕО) судин надниркових залоз у передопераційний період із приводу феохромоцитом, та у хворих, яким ЛА було виконано з приводу інших пухлин НЗ у той самий період. **Матеріал і методи.** Для оцінки ефективності мультидисциплінарного підходу проведено аналіз лікування 81 па-

* Адреса для листування (Correspondence): ДУ «Інститут ендокринології та обміну речовин ім. В.П. Комісаренка НАМН України», вул. Вишгородська, 69, м. Київ, 04114, Україна. E-mail: Dr.Simonov84@gmail.com

Оригінальні дослідження

цієнта з пухлинами надниркових залоз (НЗ) за період із 2008 по 2019 рік. Порівнювали дві групи: група I — 37 хворих із феохромоцитомою, яким за 24 год перед ЛА виконували РЕВСЕО судин НЗ, та група II — 44 хворих, яким було виконано ЛА з приводу інших пухлин НЗ. Пацієнти з феохромоцитомою для підготовки до оперативного втручання протягом двох тижнів отримували α -адреноблокатори. Групи хворих порівнювали за гемодинамічними показниками, тривалістю оперативного втручання, розміром пухлини, об'ємом інтраопераційної крововтрати та частотою ускладнень. **Результати.** За віком, статтю, локалізацією, розміром пухлини суттєвої різниці між хворими обох груп не було. Тривалість РЕВСЕО судин НЗ становила 20-30 хв. Під час РЕВСЕО тяжких ускладнень не спостерігали. Для оцінки параметрів гемодинаміки досліджували САТ і ЧСС на етапах виділення та мобілізації НЗ і після перев'язування центральної вени НЗ (ЦВНЗ). На етапі мобілізації пухлини НЗ під час ЛА середні рівні САТ і ЧСС у групі I були суттєво меншими, ніж у групі II ($p=0,00188$ і $0,0096$ відповідно), і становили в групі I $130,6\pm 9,2$ мм рт. ст. і $70,8\pm 9,7$ уд/хв відповідно та в групі II $145,2\pm 22,1$ мм рт. ст. і $79,7\pm 14,9$ уд/хв відповідно. Під час перев'язування та пересічення ЦВНЗ у групі II — спостерігали суттєве зниження САТ, у середньому до $123,5\pm 15,4$ мм рт. ст. У пацієнтів групи I зниження САТ на етапі пересічення ЦВНЗ не було. Тривалість оперативного втручання у хворих групи II була вірогідно більшою, ніж у групі I ($138,7\pm 48,1$ хв проти $105,0\pm 41,5$ хв, $p=0,00001$). Середній об'єм крововтрати в групі I порівняно з показником групи II був вірогідно меншим ($51,6\pm 12,1$ мл проти $165,2\pm 75,9$ мл, $p=0,00001$). У поопераційний період ускладнення спостерігали у 2 (4,5%) пацієнтів групи II та в 1 (2,7%) хворого групи I. Летальних випадків в обох групах не було. **Висновок.** Застосування РЕВСЕО судин НЗ у комплексному хірургічному лікуванні пацієнтів із феохромоцитомою є перспективним напрямком профілактики інтраопераційних порушень гемодинаміки та кровотечі.

Ключові слова: надниркові залози, феохромоцитома, лапароскопія, рентгеноваскулярна селективна електрокоагуляційна оклюзія, адреналектомія, гемодинамічна нестабільність.

Вступ

Феохромоцитома є рідкісною нейроендокринною пухлиною, що походить від хромафінних клітин мозкової речовини надниркових залоз (НЗ). Феохромоцитома синтезує та секретує велику кількість катехоламінів, таких як нор-адреналін, адреналін і дофамін, викликаючи низку клінічних симптомів, серед яких підвищення артеріального тиску, серцебиття, головний біль, а також ускладнення з боку серцево-судинної системи, мозку, нирок та інших органів [1].

Основним методом лікування феохромоцитоми є хірургічна операція [2]. Лапароскопічну адреналектомію (ЛА) вважають золотим стандартом для доброякісних пухлин НЗ, її проводять у 66,4-79,2% випадків [3]. Проте оперативне втручання за феохромоцитомою може бути пов'язано зі швидкими змінами рівнів катехоламінів, а отже, із серйозними коливаннями артеріального тиску [4]. Створення пневмоперитонеуму та мобілізація пухлини НЗ провокує раптове вивільнення значної кількості катехоламінів під час ЛА, що, у свою чергу, може привести до гемодинамічних змін у формі тяжкої гіпертонії (систоличний артеріальний тиск (САТ)

>200 мм рт. ст.) та аритмії [2]. Наступне видалення НЗ призводить до вираженого зменшення рівня катехоламінів і може викликати стійку гіпотонію та катехоламіновий шок [2, 5-7].

Для зменшення ризику виникнення періопераційних серцево-судинних ускладнень у передопераційний період проводять медикаментозну підготовку із застосуванням α - і β -адренергічних блокаторів. Проте гемодинамічна нестабільність (ГН) залишається одним з основних ускладнень під час операції та виникає в 17-48% випадків у ході ЛА та в 44-72% під час відкритої адреналектомії, що стає причиною летальності у 2,4-3% випадків [2, 5-7].

Мета дослідження — оцінити та порівняти періопераційні зміни гемодинаміки в пацієнтів із феохромоцитомою, які перенесли ЛА з РЕВСЕО судин НЗ у передопераційний період, з такими в пацієнтів, яким виконували ЛА з приводу інших пухлин НЗ у той самий період.

Матеріал і методи

Для оцінки ефективності мультидисциплінарного підходу у відділі хірургії поєднаної па-

тології та захворювань заочеревинного простору Національного інституту хірургії та трансплантології ім. О.О. Шалімова НАМН України проведено аналіз лікування 81 пацієнта з пухлинами НЗ за період із 2008 по 2019 рік.

У даному дослідженні для запобігання гормональному викиду та контролю артеріального тиску в пацієнтів із феохромоцитомою в передопераційний період проводили рентгеноендоваскулярну селективну електрокоагуляційну оклюзію (РЕВСЕО) судин НЗ.

З метою порівняльного аналізу було сформовано дві групи: група I – 37 хворих із феохромоцитомою, яким за 24 год перед ЛА виконували РЕВСЕО судин НЗ, група II (порівняння) – 44 хворих, яким виконували ЛА з приводу інших пухлин НЗ. Пацієнти з феохромоцитомою для підготовки до оперативного втручання протягом двох тижнів одержували α -адреноблокатори (доксазозин).

У складі другої групи було 13 (29,5%) хворих із клінічно неактивними пухлинами, серед них один пацієнт із білатеральним ураженням НЗ (12 пацієнтів з аденомою, 1 – з адренокортикальним раком) і 31 (77,3%) хворий із гормонально активними пухлинами (у тому числі двоє пацієнтів із білатеральним ураженням НЗ): 1 хворий з адренокортикальним раком (синдромом Конна), 15 – з альдостерон-секретуючою аденомою та 15 – із кортизол-секретуючою аденомою. У 24 (54,5%) пацієнтів було діагностовано пухлину правої НЗ, у 18 (40,1%) пацієнтів – лівої, у двох (4,5%) пацієнтів виявлено білатеральне ураження НЗ.

Перед операцією кожному пацієнту проводили обстеження з використанням лабораторних (загальний і біохімічний аналіз крові, оцінка гормональної активності пухлини) та інструментальних (ультразвукове дослідження, комп'ютерна або магнітно-резонансна томографія) методів. РЕВСЕО вен і артерій НЗ виконували з метою деваскуляризації пухлини та запобігання викиду катехоламінів у загальний кровобіг під час адреналектомії, тобто зменшення ризику розвитку кровотечі та ГН. Основним завданням вважали досягнення оклюзії центральної вени НЗ (ЦВНЗ), оклюзію інших судин проводили з огляду на анатомічну ситуацію [20].

Через 24 год після РЕВСЕО судин НЗ виконували ЛА латеральним трансабдомінальним доступом. Операції виконано під ендотрахеальним наркозом зі штучною вентиляцією легень. Інту-

бацію виконували в положенні хворого лежачи на спині, після чого його перекладали на бік. Як правило, лівобічну адреналектомію виконували з використанням трьох портів, для правобічної адреналектомії вводили додатковий порт для ретрактора печінки. Пухлину НЗ виділяли за допомогою Ligasure. ЦВНЗ виділяли, кліпірували та пересікали на початковому етапі операції. Для контролю гемостазу на 1-2 дні встановлювали силіконовий трубчастий дренаж.

АТ контролювали за допомогою неінвазивної осцилометричної манжети, вимірювання здійснювали кожні три хвилини. Результати вимірювання частоти серцевих скорочень (ЧСС) та АТ записували в анестезіологічну карту хворого кожні п'ять хвилин.

Групи хворих порівнювали за гемодинамічними показниками, тривалістю оперативного втручання, розміром пухлини, об'ємом інтраопераційної крововтрати та частотою ускладнень. Поопераційні ускладнення визначали відповідно до класифікації Clavien-Dindo [8].

Змінні, які мали ненормальний розподіл, порівнювали з використанням тесту Манна – Уїтні. Значення $p < 0,05$ підтверджували статистичну значущість. Дані записували в таблиці Excel (Microsoft) і переводили в базу даних SPSS (IBM). Статистичний аналіз виконували з використанням SPSS версії 23.0.

Результати та обговорення

За віком, статтю, локалізацією, розміром пухлини суттєвої різниці між хворими обох груп не було (табл. 1).

Тривалість РЕВСЕО судин НЗ становила 20-30 хв. Під час виконання РЕВСЕО тяжких ускладнень не спостерігали. В однієї (2,7%) пацієнтки зафіксовано епізод короткочасного підвищення САТ і тахікардії (САТ 170 мм рт. ст.,

Таблиця 1. Характеристика груп пацієнтів із патологією надниркових залоз, n (%)

Параметр	Група I 37	Група II 44	p
Стать	ч	15 (40,5%)	0,414
	ж	22 (59,5%)	
Середній вік, роки (M±m)	праворуч	48,6±13,2	0,568
	ліворуч	49,7±10,9	
Локалізація	ліворуч	22 (59,5%)	0,406
	двобічна	24 (54,5%)	
Розмір пухлини, см (M±m)	0	2 (4,5%)	0,218
	5,4±1,8	4,9±1,6	

Оригінальні дослідження

ЧСС 96 уд/хв). У двох пацієнтів у поопераційний період розвинувся больовий синдром, який було усунуто ненаркотичними анальгетиками. В одному випадку після РЕВСЕО під час ЛА було виявлено субкапсульну гематому НЗ. У решти пацієнтів візуальних патологічних змін, пов'язаних із виконанням ендоваскулярного втручання, не було.

У пацієнтів групи I середній рівень метанефрину в сечі перед проведенням селективної РЕВСЕО судин НЗ і за 24 години після неї становив $1163,54 \pm 931,5$ ($153,0-4011,0$) мкг/добу та $315,64 \pm 111,51$ ($108,0-614,51$) мкг/добу відповідно ($p=0,00001$, **рис.**).

Для оцінки параметрів гемодинаміки досліджувалися САТ і ЧСС на етапах виділення та мобілізації НЗ і після перев'язування ЦВНЗ (**табл. 2**).

Встановлено, що на етапі мобілізації пухлини НЗ під час ЛА в пацієнтів групи II показники САТ становили від 100 мм рт. ст. до 200 мм рт. ст., ЧСС — від 60 уд/хв до 110 уд/хв. У 24 (54,5%) хворих II групи суттєвих змін САТ не спостерігали. У 16 (36,4%) хворих відбувалося підвищення САТ у межах 140-179 мм рт. ст., у 4 (9,1%) — на етапі виділення пухлини НЗ мав місце прояв тяжкої АГ (САТ 180-200 мм рт. ст.). Серед цих 4 хворих у 3 пацієнтів були кортизол-секретуючі аденоми та в одного — гормонально неактивна аденома.

У I групі показники САТ становили від 110 мм рт. ст. до 150 мм рт. ст., а ЧСС — від 60 уд/хв до 90 уд/хв. У 24 (64,9%) пацієнтів САТ упродовж оперативного втручання не перевищував 139 мм рт. ст., у 13 (35,1%) — 140-150 мм рт. ст. Отже, середні показники САТ і ЧСС у групі I були суттєво меншими, ніж у групі II ($p=0,00188$ і $p=0,0096$ відповідно).

Після перев'язування та пересічення ЦВНЗ у пацієнтів групи II спостерігали суттєве зниження САТ, у середньому до 80-150 мм рт. ст. ($p=0,00001$), із них в 1 (2,3%) хворого САТ був нижчим від 80 мм рт. ст. У пацієнтів групи I зни-

Таблиця 2. Показники САТ і ЧСС на етапах адреналектомії в пацієнтів із пухлинами надниркових залоз

Параметр, етап	Група I (n=37)	Група II (n=44)	p
САТ, мм рт. ст.			
Виділення пухлини	$130,6 \pm 9,2$	$145,2 \pm 22,1$	<0,05
Перев'язка ЦВНЗ	$127,5 \pm 9,4$	$123,5 \pm 15,4$	0,214
ЧСС, уд/хв			
Виділення пухлини	$70,8 \pm 9,7$	$79,7 \pm 14,9$	<0,05
Перев'язка ЦВНЗ	$70,8 \pm 9,8$	$64,7 \pm 8,7$	<0,05

ження САТ на етапі пересічення ЦВНЗ не визначали (110-150 мм рт. ст.). Середні показники САТ в обох групах на етапі пересічення ЦВНЗ були однаковими ($p=0,214$).

Тривалість оперативного втручання у хворих групи II була вірогідно більшою порівняно з показником першої групи ($138,7 \pm 48,1$ хв проти $105,0 \pm 41,5$ хв, $p=0,00001$). Середній об'єм крововтрати в групі I порівняно з таким у групі II був значуще меншим ($51,6 \pm 12,1$ мл проти $165,2 \pm 75,9$ мл, $p=0,00001$).

У поопераційний період у 2 (4,5%) пацієнтів II групи було виявлено заочеревинну гематому (Clavien-Dindo I). Усіх пацієнтів після проведеної консервативної терапії було виписано зі стаціонару в компенсованому стані.

У пацієнтів групи I під час оперативного втручання ускладнень не спостерігали. В 1 (2,7%) хворого I групи поопераційний період ускладнився піддіафрагмальним абсцесом (Clavien-Dindo IIIa), який був ліквідований шляхом дренирування під УЗД-контролем. Летальних випадків в обох групах не було.

Оперативне втручання є єдиним способом радикального лікування феохромоцитом. Наразі ЛА вважають операцією вибору та застосовують її в 66,4-79,2% випадків пухлин НЗ [3]. У більшості випадків, незалежно від патології, лапароскопічне втручання пов'язано зі зменшенням болю, об'єму крововтрати, швидшим одужанням і скороченням тривалості стаціонарного лікування порівняно з «відкритим» способом [3]. Операція з видалення феохромоцитом є складнішою, ніж видалення інших пухлин НЗ [9]. Однією із

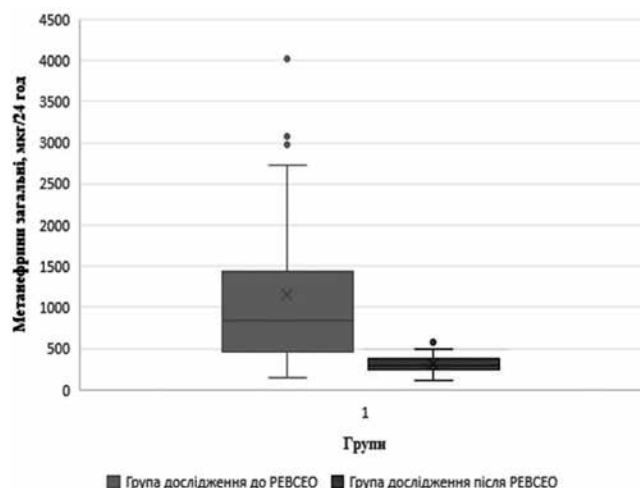


Рис. Середній рівень метанефрину в сечі пацієнтів групи I перед і через 24 години після РЕВСЕО судин надниркових залоз.

серйозних проблем, що виникають під час оперативного втручання, є нестабільність гемодинаміки, пов'язана з викидом катехоламінів у системний кровообіг. У низці досліджень виявлено, що зміна положення пацієнта на операційному столі, індукція загальної анестезії та інтубація, зміна внутрішньочеревного тиску (пов'язана з кашлем, легкою седацією та недостатньою релаксацією або ініціацією ШВЛ), створення пневмоперитонеуму або безпосередньо мобілізація пухлини викликають виділення катехоламінів [10]. Дослідження Parnaby S.N. et al. показали, що ЛА в пацієнтів із феохромоцитомою пов'язано зі збільшенням епізодів тяжкої інтраопераційної гіпертензії (САТ > 200-220 мм рт. ст.) порівняно з ЛА з приводу інших пухлин НЗ [10]. Раніше вважалося, що якнайшвидше від'єднання феохромоцитомі від системного кровообігу в ході мініінвазивних втручань є основною умовою безпеки оперативного втручання [11]. Проте в більшості випадків у зв'язку з близьким розташуванням великих судин і паренхіматозних органів черевної порожнини, утрудненою первинною ідентифікацією анатомічних структур у ділянці оперативного втручання внаслідок деформації пухлиною таке від'єднання стає неможливим. Таким чином виникає ризик інтраопераційної нестабільності гемодинаміки, пов'язаної з викидом катехоламінів у кровоносне русло.

Частота ускладнень у періопераційний період унаслідок гормонального викиду становить 8-17% [1], а летальність, причинами якої є інфаркт міокарда, інсульт, тромбоемболія легеневої артерії, катехоламіновий шок, набряк легень, набряк головного мозку, досягає 2,4-3% [12].

На I Міжнародному симпозиумі з проблем феохромоцитомі 2005 року всім пацієнтам із біохімічно підтвердженим діагнозом феохромоцитомі рекомендували передопераційну медикаментозну підготовку для блокування ефектів вивільнення катехоламінів під час хірургічного втручання. Її метою є нормалізація АТ і ЧСС, а також запобігання катехоламіновому викиду, спровокованому хірургічним втручанням, і його впливу на серцево-судинну систему. Надмірне вивільнення катехоламінів відбувається під час маніпуляцій із пухлиною навіть у пацієнтів із безсимптомним перебігом захворювання [1].

Наявні рекомендації для профілактики ГН передбачають проведення передопераційної медикаментозної підготовки, що включає при-

значення препаратів α - та β -адреноблокаторів, інгібіторів ангіотензинперетворюючого ферменту в поєднанні зі збагаченою сіллю дієтою за 7-14 днів перед оперативним втручанням [2]. Низка авторів вважають доцільним подовжити цей термін до 2-6 тижнів [13]. Проте навіть проведення адекватної блокади не забезпечує відсутності ГН, яка залишається поширеним явищем під час адреналектомії з приводу феохромоцитомі [14-16]. Частота епізодів інтраопераційної ГН у ході ЛА з приводу феохромоцитомі варіює від 17% до 83% [13, 14]. Verends F. et al. попри попередню α -адренергічну блокаду під час мобілізації феохромоцитомі зафіксували виникнення епізодів тяжкої АГ (до 180-210 мм рт. ст.) у 26% випадків [17]. У нашому дослідженні завдяки застосуванню РЕВСЕО судин НЗ значного підвищення АТ і порушення гемодинаміки під час операції не спостерігали. Водночас у другій групі, де РЕВСЕО судин НЗ не застосовували, під час оперативного втручання в 9,1% випадків мав місце прояв тяжкої АГ.

Вважається, що тривалість оперативного втручання в пацієнтів із феохромоцитомою довші, ніж у хворих з іншими пухлинами НЗ [18, 19]. Це можна пояснити обережністю та делікатністю дій хірурга під час мобілізації пухлини через імовірність неконтрольованої секреції катехоламінів і ризик розвитку інтраопераційної кровотечі. Використання рентгенендоваскулярних втручань у передопераційний період дозволяє значною мірою усунути зазначені проблеми шляхом коагуляції судин НЗ. У даному дослідженні виявлено значущу різницю між порівнюваними групами. Так, тривалість оперативного втручання та середня крововтрата в II групі була вірогідно більшою, ніж у першій ($p=0,00001$).

У проведеному дослідженні частота ускладнень становила 2,7% і 4,5% у групах I і II відповідно. Було зареєстровано лише один (2,7%) епізод гемодинамічних порушень під час проведення РЕВСЕО судин НЗ. В одному випадку під час ЛА було виявлено субкапсулярну гематому НЗ, яка виникла внаслідок технічних особливостей РЕВСЕО судин НЗ. Відзначено вірогідне зниження рівня метанефрину в сечі після проведеної РЕВСЕО судин НЗ, що свідчить про ефективне пригнічення гормональної активності пухлини.

Виходячи із цих даних можна стверджувати, що за умов повної передопераційної медикаментозної підготовки в комбінації з РЕВСЕО судин

Оригінальні дослідження

НЗ гістологічний тип пухлини не справляє істотного впливу на частоту ускладнень, а ЛА є однаково безпечною як у пацієнтів із гормонально неактивними пухлинами НЗ, так і в пацієнтів із феохромоцитомою.

Завдяки використанню розробленого мультидисциплінарного підходу та роботі спеціалізованої бригади в складі ендокринологів, анестезіологів і хірургів, періопераційні гемодинамічні показники під час ЛА в пацієнтів із феохромоцитомою поліпшилися настільки, що стали порівнянними з такими для ЛА з приводу інших, нехромафінних пухлин НЗ.

Висновок

Застосування РЕВСЕО судин НЗ у комплексному хірургічному лікуванні пацієнтів із феохромоцитомою є перспективним напрямком профілактики інтраопераційних порушень гемодинаміки та кровотечі.

Конфлікт інтересів

Автори заявляють, що в них немає конкуруючих інтересів.

Список використаної літератури

1. Kiernan C, Du L, Chen X, Broome J, Shi C, Peters M, et al. Predictors of hemodynamic instability during surgery for pheochromocytoma. *Ann Surg Oncology*. 2014;21(12):3865-71.
2. Lenders J, Duh Q, Eisenhofer G, Gimenez-Roqueplo A, Grebe S, Murad M, et al. Pheochromocytoma and paraganglioma: An Endocrine Society Clinical Practice Guideline. *J Clin Endocrinol Metab*. 2014;99(6):1915-42.
3. Elfenbein D, Scarborough J, Speicher P, Scheri R. Comparison of laparoscopic versus open adrenalectomy: results from American College of Surgeons-National Surgery Quality Improvement Project. *J Surg Res*. 2013 Sep;184(1):216-20.
4. Conzo G, Musella M, Corcione F, De Palma M, Ferraro F, Palazzo A, et al. Laparoscopic adrenalectomy, a safe procedure for pheochromocytoma. A retrospective review of clinical series. *Inter J Surgery*. 2013;11(2):152-6.
5. Kercher K, Park A, Matthews B, Rolband G, Sing R, Heniford B. Laparoscopic adrenalectomy for pheochromocytoma. *Surg Endoscopy Other Interv Techniques*. 2001;16(1):100-2.
6. Kasahara T, Nishiyama T, Takahashi K. Laparoscopic adrenalectomy for pheochromocytoma: evaluation of experience and strategy at a single institute. *BJU International*. 2009;103(2):218-22.
7. Bai S, Yao Z, Zhu X, Li Z, Jiang Y, Wang R, et al. Risk factors for postoperative cardiovascular morbidity after pheochromocytoma surgery: a large single center retrospective analysis. *Endocr J*. 2019;66(2):165-73.
8. Bolliger M, Kroehnert J, Molineux F, Kandioler D, Schindl M, Riss P. Experiences with the standardized classification of surgical complications (Clavien-Dindo) in general surgery patients. *Eur Surgery*. 2018;50(6):256-61.
9. Natkaniec M, Pędziwiatr M, Wierdak M, Białas M, Major P, Matłok M, et al. Laparoscopic adrenalectomy for pheochromocytoma is more difficult compared to other adrenal tumors. Video surgery and Other Minimally Invasive Techniques. 2015;3:466-71.
10. Parnaby C, Serpell M, Connell J, O'Dwyer P. Perioperative haemodynamic changes in patients undergoing laparoscopic

- adrenalectomy for pheochromocytomas and other adrenal tumours. *Surgeon*. 2010;8(1):9-14.
11. Inabnet W, Pitre J, Bernard D, Chapuis Y. Comparison of the hemodynamic parameters of open and laparoscopic adrenalectomy for pheochromocytoma. *Wld J Surgery*. 2000;24(5):574-8.
 12. Lenders J, Eisenhofer G, Mannelli M, Pacak K. Pheochromocytoma. *Lancet*. 2005;366(9486):665-75.
 13. Fishbein L, Orłowski R, Cohen D. Pheochromocytoma/paraganglioma: review of perioperative management of blood pressure and update on genetic mutations associated with pheochromocytoma. *J Clin Hypertension*. 2013;15(6):428-34.
 14. Brunaud L, Nguyen-Thi P, Mirallie E, Raffaelli M, Vriens M, Theveniaud P, et al. Predictive factors for postoperative morbidity after laparoscopic adrenalectomy for pheochromocytoma: a multicenter retrospective analysis in 225 patients. *Surg Endoscopy*. 2015 (January);30(3):1051-9.
 15. Bruynzeel H, Feelders R, Groenland T, van den Meiracker A, van Eijck C, Lange J, et al. Risk factors for hemodynamic instability during surgery for pheochromocytoma. *J Clin Endocrinol Metabol*. 2010(December);95(2):678-85.
 16. Challis B, Casey R, Simpson H, Gurnell M. Is there an optimal preoperative management strategy for pheochromocytoma/paraganglioma? *Clin Endocrinol*. 2016 (September);86(2):163-7.
 17. Berends F, Van Der Harst E, Giraudo G, Terkivatan T, Kazemier G, Bruining H, et al. Safe retroperitoneal endoscopic resection of pheochromocytomas. *Wld J Surgery*. 2002(February);26(5):527-31.
 18. Mellon MJ, Sundaram CP. Laparoscopic adrenalectomy for pheochromocytoma versus other surgical indications. *J Society of Laparoendoscopic Surgeons* (2008)12:380-4.
 19. Tiberio G, Solaini L, Arru L, Merigo G, Baiocchi G, Giulini S. Factors influencing outcomes in laparoscopic adrenal surgery. *Langenbeck's Archives Surgery*. 2013;398(5):735-43.
 20. Скумс АВ, Гулько ОМ, Кондратюк ВА, Симонов М. Мультидисциплінарний підхід в хірургічному лікуванні пухлин надниркових залоз. *Клінічна ендокринологія та ендокринна хірургія*. 2018; 4(64). (Skums AV, Gulko OM, Kondratiuk VA, Symonov OM. Multidisciplinary approach in surgical treatment of the suprarenal gland tumors. *Klinichna endokrynolohiya ta endokrynnna khirurgiya*. 2018; 4(64)).

(Надійшла до редакції 20.05.2019 р.)

Влияние рентгенэндоваскулярной селективной электрокоагуляционной окклюзии сосудов на периоперационные изменения гемодинамики у пациентов, перенесших лапароскопическую адrenaлэктомию по поводу феохромоцитом и других опухолей надпочечников

**А.В. Скумс¹, А.Е. Коваленко², М.Ю. Болгов²,
А.Н. Гулько¹, В.А. Кондратюк¹, А.Н. Симонов¹,
А.С. Михайлюк¹**

¹Национальный институт хирургии и трансплантологии им.

А.А. Шалимова НАМН Украины, г. Киев

²Институт эндокринологии и обмена веществ имени В.П. Комиссаренко НАМН Украины, г. Киев

Резюме. Цель исследования — оценить и сравнить периоперационные изменения гемодинамики у пациентов, перенесших лапароскопическую адrenaлэктомию (ЛА) с рентгенэндоваскулярной селективной электрокоагуляционной окклюзией (РЕВСЕО) сосудов надпочечников в предоперационный период по поводу феохромоцитомы, и пациентов, которым ЛА выполняли по поводу других опухолей надпочечников в тот же период. **Материал и методы.** Для

оценки эффективности мультидисциплинарного подхода проведен анализ лечения 81 пациента с опухолями надпочечников за период с 2008 по 2019 год. Сравнивали две группы: группа I — 37 больных с феохромоцитомой, которым за 24 ч до ЛА выполняли РЕВСЕО сосудов надпочечника, и группа II — 44 больных, которым была выполнена ЛА по поводу других опухолей надпочечников. Пациенты с феохромоцитомой для подготовки к оперативному вмешательству в течение двух недель получали α -адреноблокаторы (доксазозин). Группы сравнивали по гемодинамическим показателям, длительности оперативного вмешательства, размеру опухоли, объему интраоперационной кровопотери и частоте осложнений. **Результаты.** По возрасту, полу, локализации, размерам опухоли существенной разницы между больными двух групп не было. Продолжительность РЕВСЕО сосудов надпочечника составила 20-30 мин. Во время РЕВСЕО тяжелых осложнений не наблюдали. Для оценки параметров гемодинамики исследовали САД и ЧСС на этапах выделения и мобилизации надпочечника и после перевязки центральной вены надпочечника (ЦВН). На этапе мобилизации опухоли надпочечника при ЛА средние уровни САД и ЧСС в группе I были существенно меньше, чем в группе II ($p=0,00188$ и $0,0096$ соответственно), и составили в группе I $130,6\pm 9,2$ мм рт. ст. и $70,8\pm 9,7$ уд/мин соответственно, в группе II — $145,2\pm 22,1$ мм рт. ст. и $79,7\pm 14,9$ уд/мин соответственно. Во время перевязки и пересечения ЦВН у пациентов группы II наблюдали существенное снижение САД в среднем до $123,5\pm 15,4$ мм рт. ст. У пациентов группы I снижения САД на этапе пересечения ЦВН не было. Продолжительность оперативного вмешательства у больных группы II была достоверно выше таковой в группе I ($138,7\pm 48,1$ мин против $105,0\pm 41,5$ мин, $p=0,00001$). Средний объем кровопотери в группе I по сравнению с группой II был достоверно меньше ($51,6\pm 12,1$ мл против $165,2\pm 75,9$ мл, $p=0,00001$). В послеоперационный период осложнения наблюдались у 2 (4,5%) пациентов II группы и у 1 (2,7%) больного I группы. Летальных случаев в обеих группах не было. **Вывод.** Применение РЕВСЕО сосудов надпочечника в комплексном хирургическом лечении больных с феохромоцитомой является перспективным направлением профилактики интраоперационных нарушений гемодинамики и кровотечения.

Ключевые слова: надпочечники, феохромоцитома, лапароскопия, рентгенэндоваскулярная селективная электрокоагуляционная окклюзия, адrenaлэктомия, геодинамическая нестабильность.

Effect of x-ray endovascular electrocoagulation occlusion of the adrenal vessels on perioperative hemodynamic changes in patients, who undergo laparoscopic adrenalectomy due to pheochromocytoma and other adrenal tumors

A.V. Skums¹, A.Y. Kovalenko², M.U. Bolgov², O.M. Gulko¹, V.A. Kondratyuk¹, O.M. Symonov¹, O.S. Mykhailiuk¹

¹Shalimov National Institute of Surgery and Transplantology of the National Academy of Medical Sciences of Ukraine, Kyiv

²Komisarenko Institute of Endocrinology and Metabolism of the National Academy of Medical Sciences of Ukraine, Kyiv

Abstract. The aim. Evaluate and compare perioperative hemodynamic changes in patients with pheochromocytoma, who have undergone laparoscopic adrenalectomy with X-ray endovascular electrocoagulation occlusion of the adrenal vessels, with patients, who have undergone LA due to another adrenal tumors in the same period of time. **Material and methods.** To evaluate the effectiveness of the multidisciplinary approach provided an analysis of treatment of 81 patients with adrenal tumors for the period from 2008 to 2019 was conducted. In the aim of comparative analysis, two groups were formed: I group includes 37 patients with adrenal pheochromocytoma, who had undergone adrenal vessels occlusion 24 hours before the LA, and group II (for comparison) — 44 patients — who underwent LA for other adrenal tumors. Patients with pheochromocytoma also received α -blockers (doxazosin) for two weeks as preparations for surgery. Groups of patients were compared according to hemodynamic parameters, duration of surgical intervention, tumor size, volume of intraoperative blood loss and frequency of complications. **Results.** There were no significant difference between the patients of both groups by the age, sex, tumor localization and tumor size. The duration of the EVECO of the adrenal vessels was in the range of 20-30 minutes. Were observed no severe complications during the implementation of the EVECO. To evaluate hemodynamic parameters, SBP and heart rate were studied both at the point of adrenal gland mobilization and after CAV ligation. At the point of adrenal tumor mobilization during LA, SBP level in patients from the second group was 145.2 ± 22.1 mm Hg. With heart rate 79.7 ± 14.9 beats/min. Accordingly, in the I group, the SBP level was 130.6 ± 9.2 mm Hg, and the heart rate 70.8 ± 9.7 beats/min. Thus, the average levels of SBP and HR in group I were significantly lower than in group II ($p=0.00188$ and 0.0096 , respectively). After CAV ligation, patients from the second group had significant SBP decreasing, on average up to 123.5 ± 15.4 mm Hg. Patients from the first group, had no SBP decreasing after CAV ligation. Operation time in patients from the second group was significantly higher than in the first group (138.7 ± 48.1 min vs. 105.0 ± 41.5 min, $p=0.00001$). The average blood loss volume in group I was significantly lower (51.6 ± 12.1 ml versus 165.2 ± 75.9 ml, $p=0.00001$). In postoperative period, complications were observed in 2 (4.5%) group II patients and in 1 (2.7%) group I patient. There were no fatal cases in both groups. **Conclusions.** Using of X-ray EVECO of the adrenal vessels as a part of the complex surgical treatment of pheochromocytoma is a perspective approach for prevention intraoperative hemodynamic disorders and bleeding.

Keywords: adrenals, pheochromocytoma, laparoscopy, X-ray endovascular electrocoagulation occlusion of the adrenal vessels, adrenalectomy, hemodynamic instability.