

# СТЕРЕОТАКСИЧНА РОБОТИЗОВАНА РАДІОХІРУРГІЯ ІЗ ЗАСТОСУВАННЯМ СИСТЕМИ «КІБЕРНІЖ» У ЛІКУВАННІ КАВЕРНОЗНИХ АНГІОМ ГОЛОВНОГО МОЗКУ

Н.Ю. СПІЖЕНКО<sup>1</sup>, В.М. БУРИК<sup>1</sup>, Т.І. ЧЕБОТАРЬОВА<sup>1</sup>,  
С.С. МОСІЙЧУК<sup>1</sup>, О.А. ШАРАЄВСЬКИЙ<sup>1</sup>, О.М. ГОНЧАРУК<sup>2</sup>

<sup>1</sup> МЦ «КіберКлініка Спіженка», Київ

<sup>2</sup> Національна медична академія післядипломної освіти імені П.Л. Шупика, Київ

**Мета роботи** — встановити показання до радіохірургічного лікування кавернозних ангіом (КА) головного мозку.

**Матеріали та методи.** Під нашим спостереженням перебувають 10 хворих (6 жінок і 4 чоловіки) з КА, які пройшли курс стереотаксичної роботизованої радіохірургії (РХ) з використанням системи «КіберНіж» (CyberKnife G4, Accuray Inc., Sunnyvale, США) у МЦ «КіберКлініка Спіженка» у 2011–2013 рр. Вік хворих — від 18 до 36 років. У 7 хворих виявлено супратенторіальну локалізацію КА, у 3 — субтенторіальну. За ризиком розвитку кровотечі хворих розподілили на дві групи: з малим ризиком (асимптоматичні КА, КА з 1 крововиливом) — 6 хворих та з високим ризиком (2 і більше крововиливів) — 4 хворих.

**Результати.** Зменшення розміру каверном після проведення РХ відзначено в усіх хворих. Основними критеріями успішного лікування КА є зменшення ризику розвитку кровотечі з кавернозної ангіоми, поліпшення клінічного стану хворого, зокрема регрес судомного синдрому, а також відсутність ускладнень після РХ. Кровотечу з КА зафіксовано в 1 хворого через 8 міс після РХ. Ризик кровотечі суттєво зменшується після латентного 2-річного періоду. У жодного з пролікованих хворих, яких спостерігали понад 24 міс, цього ускладнення не виявлено. У всіх хворих відзначено стабілізацію клінічного стану, у 4 хворих — зменшення кількості і тяжкості судомних нападів. В 1 пацієнта з епісиндромом судомні напади після РХ (тривалість спостереження — 12 міс) зникли. У пацієнтів також зменшились інтенсивність та частота головного болю. В 1 хворого спостерігали післяпроменевиї некроз КА, який було проліковано медикаментозно (глюкокортикоїди, сечогінні).

**Висновки.** Лікувальний алгоритм КА розробляють з урахуванням ступеня ризику кровотечі та розвитку значущого неврологічного дефіциту, локалізації КА, наявності в анамнезі крововиливів, а також стану та віку хворого і наявності супутньої патології.

**Ключові слова:** радіохірургія, роботизована система «КіберНіж», кавернозна ангіома.

Кавернозні ангіоми (КА) — це судинна патологія головного мозку, яка в більшості випадків не спричиняє неврологічних порушень та може бути виявлена випадково під час нейровізуальних досліджень (комп'ютерна (КТ) і магнітно-резонансна томографія (МРТ)). КА не виявляють під час ангіографічного дослідження. Клінічні

вияви цих новоутворень пов'язані з ризиком кровотечі, а також розташуванням КА у функціонально важливих ділянках, що може призводити до наростання неврологічного дефіциту або судомного синдрому. Частота кавернозних ангіом у популяції становить від 0,1 до 4,0 % [2, 3]. Більшість кавернозних ангіом розташовані супратенторіально, 10–

20 % — у глибинних структурах головного мозку (підкіркові ядра, таламус, середній мозок, міст, стовбур мозку) [5, 7]. Кавернозні ангіоми найчастіше є вродженими, проте існує можливість їх розвитку після хірургічного лікування або опромінення. Клінічними виявами симптоматичних КА є судомний синдром (40–50 %), кровотеча (10–25 %), фокальний неврологічний дефіцит (20 %). На головні болі скаржаться до 25 % хворих з КА. Ризик розвитку кровотечі становить від 0,1 до 2,5 % на рік. Його ймовірність зростає до 32–40 % у разі повторного крововиливу.

Основними методами лікування хворих з КА є мікрохірургічне видалення, стереотаксична радіохірургія, які застосовують у разі КА з високим ризиком кровотечі. У разі безсимптомних каверном здійснюють динамічне спостереження.

Тотальне мікрохірургічне видалення КА повністю виключає ризик кровотеч у подальшому, проте розташування ангіом у життєво важливих ділянках головного мозку суттєво підвищує оперативний ризик, а також ймовірність розвитку тяжких післяопераційних ускладнень.

Стереотаксична радіохірургія, незважаючи на тривалий (до 2 років) період реалізації радіобіологічного ефекту, сприяє облітерації КА, клінічному поліпшенню стану хворих та зменшенню ймовірності крововиливу.

*Мета роботи* — встановлення показання до радіохірургічного лікування кавернозних ангіом.

## Матеріали та методи

Під нашим спостереженням перебувають 10 хворих (6 жінок і 4 чоловіки) з КА, які пройшли курс стереотаксичної роботизованої радіохірургії з використанням системи «КіберНіж» (CyberKnife G4, Accuray Inc., Sunnyvale, США) у Центрі онкології та радіохірургії «КіберКлініка Спіженка» у 2011–2013 рр. Вік

*Бурик Владислав Манолійович*  
лікар-нейрохірург, кандидат медичних наук  
головний лікар МЦ «КіберКлініка Спіженка»  
Адреса: 08112, Київська обл., Києво-Святошинський район, с. Капітанівка, вул. Радянська, 21  
Тел.: (044) 538-03-00  
E-mail: vladbur@gmail.com

хворих — від 18 до 36 років (середній вік — 24,4 року).

У 7 хворих виявлено супратенторіальну локалізацію КА, у 3 — субтенторіальну.

Клінічна симптоматика: головні болі — у 7, судоми — у 5, сенсомоторний дефіцит — у 2 хворих. У 5 пацієнтів в анамнезі мали місце крововиливи з КА, за 3–12 міс до початку радіохірургії цим хворим проведено консервативне лікування. В 1 хворого виконано хірургічне видалення КА іншої локалізації за 18 міс до початку радіохірургічного лікування.

За ризиком розвитку кровотечі хворих розподілили у дві групи: з малим ризиком (асимптоматичні КА, КА з 1 крововиливом) — 6 хворих, з високим ризиком (2 і більше крововиливів) — 4 хворих.

Топометричну підготовку проводили в різних режимах КТ та МРТ (нативних та контрастних зображень) з використанням сканів з товщиною зрізу 1 мм. Під час проведення МРТ-дослідження визначено сліди гемосидерину в КА, що могло бути ознакою перенесених мікрокрововиливів. Мішень (*target volume*) включала ангіому без супутньої гематоми (за її наявності), яку виключали під час контурування для мінімалізації об'єму мішені.

Однофракційне стереотаксичне роботизоване радіохірургічне лікування у дозі 16 Гр з використанням установки «КіберНіж» застосовано у 6 хворих, гіпофракційне (2–3 фракції, сумарна доза — 24 Гр) — у 4.

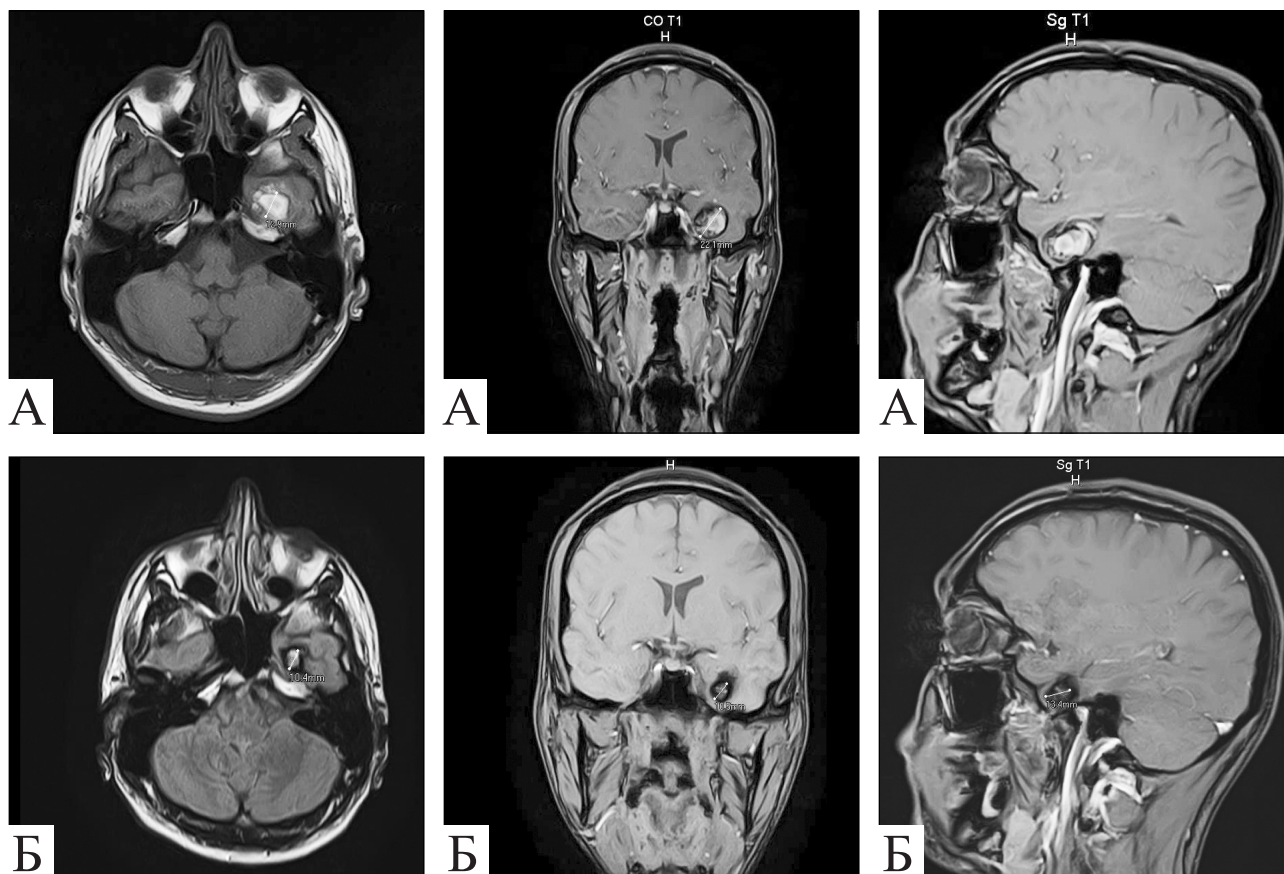
Розрахунок дози виконували за алгоритмом Ray-Tracing, уточнення дозового розподілу — за методом Монте-Карло.

Висококонформне і гомогенне опромінення з крутим дозовим градієнтом забезпечувало підведення максимуму дози безпосередньо до каверноми. Навколишні нормальні тканини отримували менше ніж 10 % дозового навантаження. Життєво важливі структури, такі як хіазма, очні нерви, очі та стовбур мозку були повністю захищені від променевої дії.

Хворим проводили радіологічне обстеження (МРТ та МР-ангіографія) через 3, 6, 12 та 24 міс після лікування.

## Результати

Достовірна оцінка результатів можлива лише через 24 міс після радіохірургічного лі-



**Рис. 1.** Хворий С. МРТ (T1-режим, аксіальна, фронтальна, сагітальна проекція):  
А — до радіохірургічного лікування; Б — через 36 міс після лікування

кування КА, тому ми оцінювали насамперед відсутність ускладнень після застосування стереотаксичної роботизованої радіохірургії на апараті «КіберНіж».

Усі хворі перебувають під клінічним спостереженням невролога та нейрохірурга. У всіх хворих відзначено стабілізацію клінічного стану. Основними ознаками успішного лікування є зменшення ризику розвитку кровотечі з КА, поліпшення клінічного стану хворого, зокрема регрес судомного синдрому у разі пов'язаної з КА епілепсією, а також відсутність ускладнень після радіохірургічного лікування. Хоча критеріїв оцінки ступеня облітерації КА головного мозку за допомогою нейровізуальних або ангіографічних методів немає, в більшості випадків відзначено зменшення розміру каверном (рис. 1).

У всіх хворих відзначено стабілізацію клінічного стану, у 4 хворих — зменшення кількості й тяжкості судомних нападів. В 1 пацієнта з епісиндромом судомні напади після проведеної радіохірургії (тривалість спостереження — 12 міс) зникли. У пацієнтів також зменшились інтенсивність та частота

головного болю. В 1 хворого спостерігали післяпроменевиї некроз КА, який було проліковано медикаментозно (глюкокортикоїди, сечогінні). Кровотечу з КА зафіксовано в 1 хворого через 8 міс після лікування. Ризик кровотечі суттєво зменшується після латентного 2-річного періоду. У жодного з пролікованих хворих, яких спостерігали понад 24 міс, цього ускладнення не виявлено.

### Обговорення

Основною метою лікування є зниження ризику кровотечі з КА, зменшення або повне зникнення неврологічної симптоматики, пов'язаної з КА, а також ефективний контроль судомного синдрому та поліпшення якості життя.

*Діагностика кавернозних ангіом.* Сучасні методи діагностики КА головного мозку включають різні режими КТ і МРТ. МРТ є методом вибору для діагностики КА, а також оцінки результатів проведеного лікування. За даними МРТ, КА є типовими округлими новоутвореннями з чіткими межами

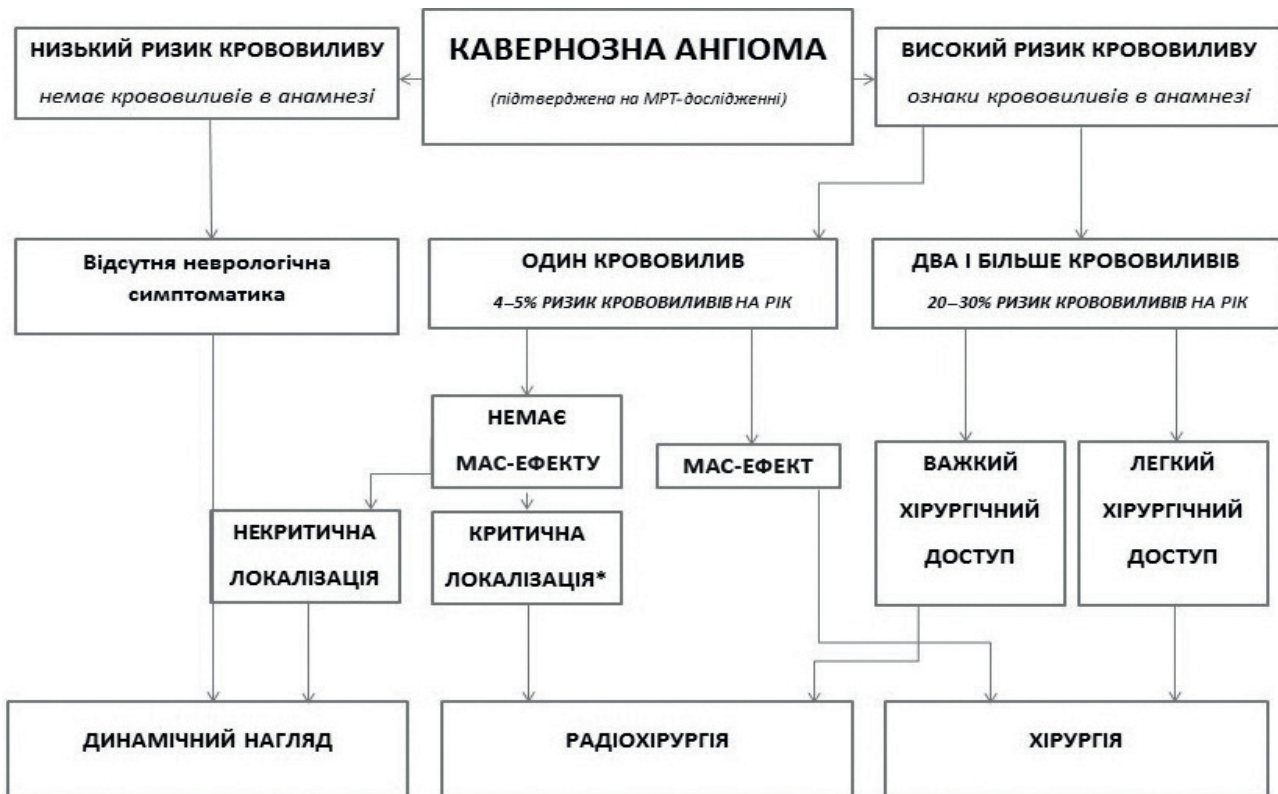

Рис. 2. Алгоритм лікування КА

\*зони критичної локалізації: підкіркові ядра, таламус, середній мозок, міст, стовбур мозку

та гетерогенною внутрішньою структурою, основу якої складають фіброзні трабекули, з ділянками звапнення та зміненого гемоглобіну. Останній залежно від етапу своєї трансформації після крововиливу має різні характеристики МР-сигналу. Так, дезоксигемоглобін, який зумовлює МР-сигнал у перші 48 год після крововиливу, є ізоінтенсивним на T1-зображеннях та гіпоінтенсивним на T2-зображеннях. Метгемоглобін у підгострий період візуалізується гіперінтенсивним патологічним сигналом у T1- і T2-режимах. Чітко окреслений гіпоінтенсивний у T1- і T2-сигнал по периферії КА зумовлений відкладеннями гемосидерину [4, 7]. КА рідко спричиняють набряк або мас-ефект.

**Тактика лікування.** Каверноми з відсутністю в анамнезі крововиливу та без клінічної симптоматики зазвичай підлягають динамічному спостереженню. Рішення щодо методу лікування приймають при наростанні неврологічної симптоматики (судомний синдром, фокальний неврологічний дефіцит), а також при розвитку крововиливу.

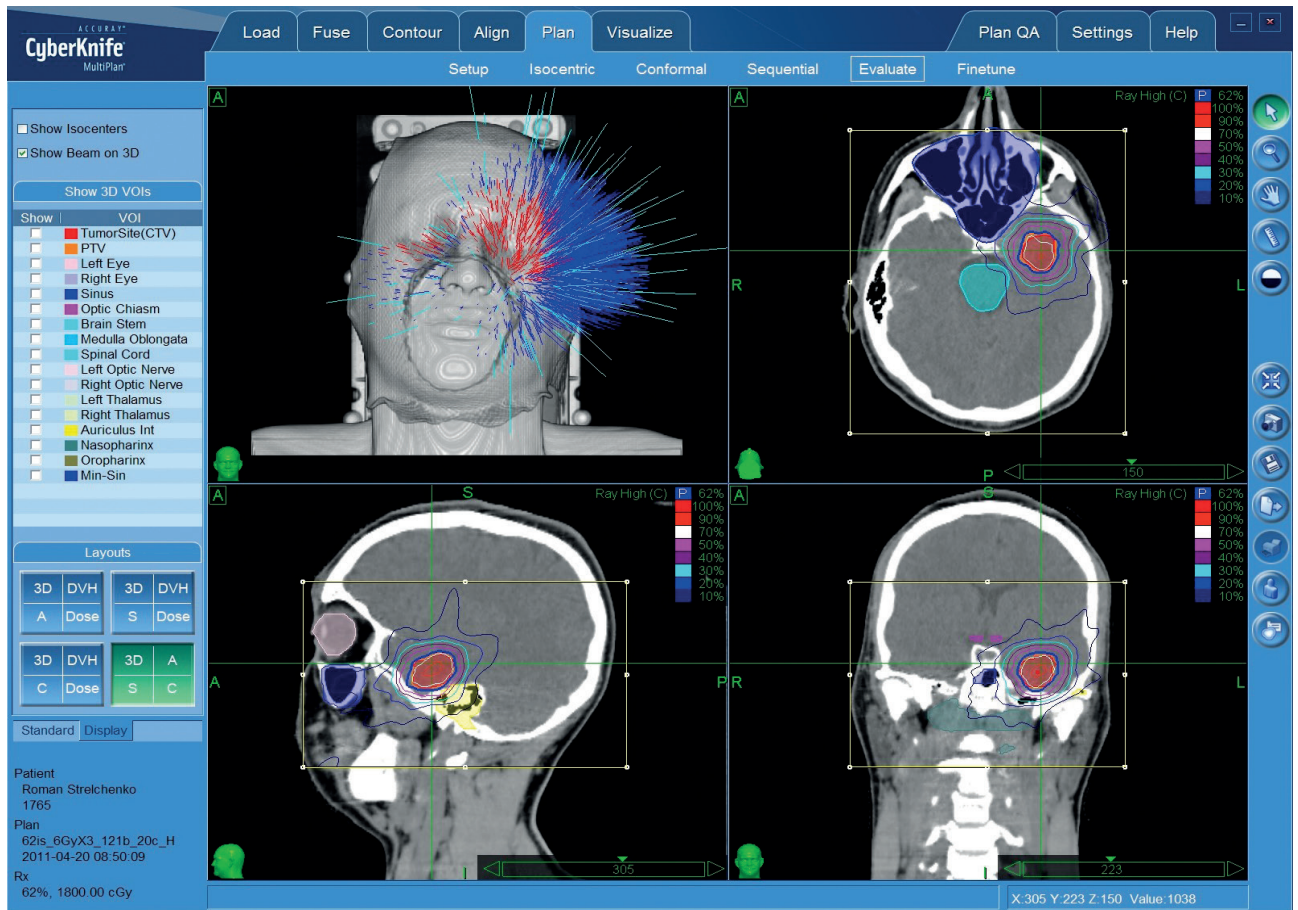
Хірургічне видалення або радіохірургія рекомендовані у хворих з повторними крововиливами, прогресуючим неврологічним де-

фіцитом або епілепсією, яка медикаментозно не контролюється. Вибір методу лікування залежить від локалізації КА та її хірургічної доступності. Перевагою хірургічного втручання є повне усунення ризику кровотечі та поліпшення клінічної симптоматики у разі тотального видалення КА. У молодих хворих при видаленні КА в доступних для хірургії ділянках спостерігається зменшення неврологічного дефіциту і судомного синдрому. Проте форсоване видалення КА в глибинних ділянках головного мозку може призвести до значного наростання клінічної симптоматики [4].

Радіохірургічне лікування є методом вибору у хворих з каверномами з високим ризиком повторних крововиливів (2 і більше) з КА, розташованих у глибинних структурах головного мозку (рис. 2).

**Відбір хворих.** Показання до радіохірургічного лікування встановлюють з урахуванням наявності та кількості крововиливів з КА в анамнезі, віку пацієнта, наявності супутніх захворювань і тяжкості клінічних порушень.

**Визначення мішені та план радіохірургічного лікування.** КА характеризується змішаним МР-сигналом, оточеним зовнішнім гіпо-



*Рис. 3. Хворий С. КА. Изодозовий розподіл за програмою «Мультиплан» з використанням радіохірургічної роботизованої системи «КіберНіж»*

інтенсивним обідком, який виникає внаслідок відкладень гемосидерину. Важливою особливістю топографічного контурування мішені є її окреслення у внутрішніх межах гіпоінтенсивного обідка. Опромінення насиченої оксидом заліза гліальної мозкової тканини, яка межує з каверною, може призвести до розвитку значних післяпроменевих реакцій і ускладнень.

Роботизована стереотаксична радіохірургія характеризується точним сфокусованим підведенням дози опромінення до мішені в одну або кілька фракцій (2–3), що спричиняє очікуваний радіобіологічний ефект у патологічному вогнищі з мінімальним ушкодженням навколишніх здорових структур і тканин.

Використання ізоцентричного, неізоцентричного планування та їх комбінацій, а також інверсний та некомпланарний розрахунок дозового розподілення разом з величезною кількістю можливих напрямів пучків опромінення дають змогу лікувати із застосуванням «КіберНожа» КА будь-якої локалізації (рис. 3). [4, 7]

Крутий дозовий градієнт забезпечує надійний захист здорових тканин та критичних органів, розміщених навколо патологічного джерела. Висока точність визначення патологічного джерела та підведення необхідної дози опромінення дають змогу проводити одноразове радіохірургічне лікування КА малого розміру, а також гіпофракційну радіохірургію (2 фракції) при об'ємі КА понад 10 см<sup>3</sup> [6].

Вогнищева доза при роботизованій радіохірургії методом «КіберНіж» становить від 12 до 18 Гр (у середньому — 16 Гр) при одноразовому опроміненні і до 24 Гр — при гіпофракційній радіохірургії [1].

У день проведення процедури та впродовж кількох днів після радіохірургії призначають глюкокортикоїди. Хворі продовжують приймати протисудомні препарати, які були призначені до радіохірургічного лікування. МРТ-контроль проводять кожні 3 міс у перший рік після опромінення і 1 раз на півроку в наступні два роки.

Післяпроменеві судинні реакції спочатку виявляються субендотеліальним набряком,

порушенням цілісності інтими, мікрокрововиливами в стінках і трабекулах каверноми, що призводить до її тромбування. Через 3–36 міс проліферативні реакції в ендотеліальному та субендотеліальному шарі сприяють подальшій оклюзії та зменшенню об'єму каверноми.

Ранні післяпроменеві ускладнення можуть виявлятися локальним набряком мозкової тканини і супутнім поглибленням неврологічної симптоматики. Пізні ускладнення внаслідок післяпроменевого некрозу мозкової тканини пов'язані з формуванням постнекротичних кіст.

Зниження ризику крововиливу у хворих з КА є основною метою радіохірургічного лікування. Значна тривалість періоду між стереотаксичною радіохірургією та очікуваним радіо-

біологічним ефектом щодо зниження ризику кровотеч є відносним обмеженням методу.

Таким чином, сучасна тактика лікування КА головного мозку передбачає комплексний підхід з використанням методів мікрохірургії, стереотаксичної радіохірургії та динамічного спостереження за хворими з КА.

### Висновки

Лікувальний алгоритм КА розробляють з урахуванням ступеня ризику кровотечі та розвитку значущого неврологічного дефіциту, локалізації КА, наявності в анамнезі крововиливів, а також стану та віку хворого і наявності супутньої патології.

### Список літератури

1. Chin L.S., Regine W. Principles and practice of stereotactic radiosurgery. — New-York, 2008. — P. 721.
2. Karlsson B., Kihlstrom L., Lindquist C. et al. Radiosurgery for cavernous malformations // J. Neurosurg. — 1998. — Vol. 88. — P. 283–297.
3. Kondziolka D., Lunsford L.D., Flickinger J.C. et al. Reduction of hemorrhage risk after stereotactic radiosurgery for cavernous malformations // J. Neurosurg. — 1995. — Vol. 83. — P. 825–831.
4. Lunsford L.D. Gamma Knife radiosurgery for brain vascular malformations // Karger. — 2013. — Vol. 27, N 4. — P. 166–175.
5. Lunsford L.D., Khan A.A., Niranjan A. et al. Stereotactic radiosurgery for symptomatic solitary cerebral cavernous malformations considered high risk for resection // J. Neurosurg. — 2010. — Vol. 113. — P. 23–29.
6. Mould R.F. Robotic Radiosurgery. — The CyberKnife Society Press. — Sunnyvale, CA, 2005. — P. 411.
7. Nagy G., Razak A., Rowe J. et al. Stereotactic radiosurgery for deep-seated cavernous malformations: a move toward more active, early intervention // J. Neurosurg. — 2010. — Vol. 113. — P. 691–699.

# СТЕРЕОТАКСИЧЕСКАЯ РОБОТИЗИРОВАННАЯ РАДИОХИРУРГИЯ С ИСПОЛЬЗОВАНИЕМ СИСТЕМЫ «КИБЕРНОЖ» В ЛЕЧЕНИИ КАВЕРНОЗНЫХ АНГИОМ ГОЛОВНОГО МОЗГА

Н.Ю. СПИЖЕНКО<sup>1</sup>, В.М. БУРИК<sup>1</sup>, Т.И. ЧЕБОТАРЕВА<sup>1</sup>, С.С. МОСИЙЧУК<sup>1</sup>,  
О.А. ШАРАЕВСКИЙ<sup>1</sup>, О.Н. ГОНЧАРУК<sup>2</sup>

<sup>1</sup> МЦ «КиберКлиника Спиженко», Киев

<sup>2</sup> Национальная медицинская академия последипломного образования имени П.Л. Шупика, Киев

**Цель работы** — установить показания к радиохирургическому лечению кавернозных ангиом (КА) головного мозга.

**Материалы и методы.** Под нашим наблюдением находятся 10 больных (6 женщин и 4 мужчины) с КА, которые прошли курс стереотаксической роботизированной радиохирургии с использованием системы «КиберНож» (CyberKnife G4, Accuray Inc., Sunnyvale, США) в Центре онкологии и радиохирургии «КиберКлиника Спиженко» в 2011–2013 гг. Возраст больных — от 18 до 36 лет. У 7 больных выявлены КА супратенториальной локализации, у 3 — субтенториальной. В зависимости от риска кровотечения больных распределили в две группы: с малым риском (бессимптомные КА, КА с 1 кровоизлиянием) — 6 больных и с высоким риском (2 и более кровоизлияний) — 4 больных.

**Результаты.** Уменьшение размера каверномы после проведения радиохирургии (РХ) отмечено у всех больных. Основными критериями успешного лечения КА являются оценка уменьшения риска развития кровотечения из КА, улучшение клинического состояния больного, в том числе регресс судорожного синдрома, а также отсутствие осложнений после РХ. Кровотечение из КА зафиксировано у 1 больного через 8 мес после РХ. Риск кровотечения существенно уменьшается после латентного 2-летнего периода. Ни у одного из пролеченных больных, которых наблюдали более 24 мес, этого осложнения не было. У всех больных отмечена стабилизация клинического состояния, у 4 больных — уменьшение количества и тяжести судорожных припадков. У 1 пациента с эписиндромом судорожные припадки после проведенной РХ (продолжительность наблюдения — 12 мес) исчезли. У пациентов также уменьшились интенсивность и частота головной боли. У 1 больного наблюдали послелучевой некроз КА, который был пролечен медикаментозно (глюкокортикоиды, мочегонные).

**Выводы.** Лечебный алгоритм КА разрабатывают с учетом степени риска кровотечения и развития значимого неврологического дефицита, локализации КА, наличия в анамнезе кровоизлияний, а также состояния и возраста больного и наличия сопутствующей патологии.

**Ключевые слова:** радиохирургия, роботизированная система «КиберНож», кавернозная ангиома.

## CYBERKNIFE STEREOTACTIC RADIOSURGERY FOR TREATMENT OF CAVERNOUS ANGIOMAS OF THE BRAIN

N.YU. SPIZHENKO <sup>1</sup>, V.M. BURIK <sup>1</sup>, T.I. CHEBOTAROVA <sup>1</sup>, S.S. MOSIYCHUK <sup>1</sup>,  
O.A. SHARAEVSKIY <sup>1</sup>, O.M. GONCHARUK <sup>2</sup>

<sup>1</sup> CyberClinic Spizhenko, Kyiv

<sup>2</sup> National Medical Academy of Postgraduate Education named after P.L. Shupyk, Kyiv

**Objective** — to establish indications for radiosurgical treatment of cavernous angioma (CA) of the brain.

**Materials and methods.** We observed 10 patients (6 women and 4 men) with CA who have undergone stereotactic radiosurgery using robotic system CyberKnife G4 (Accuray Inc., Sunnyvale, USA) at the CyberClinic Spizhenko in 2011–2013. Age of the patients was from 18 to 36 years. 7 patients had supratentorial localization CA, 3 — subtentorial. Patients were divided into two groups, based on the risk of bleeding: low risk (asymptomatic SC, SC with 1 hemorrhage) — 6 patients, high risk (2 or more hemorrhages) — 4 patients.

**Results.** The main goal for successful treatment of the cavernoma is to reduce the risk of bleeding, improvement of clinical condition of the patient, including regression of seizures, as well as the absence of complications after radiosurgical treatment. Bleeding from the CA was detected in 1 patient after 8 months after the radiosurgery treatment. The risk of bleeding is significantly reduced after a latent 2-year period. All patients had stabilization of the clinical condition. 4 patients had reducing the number and severity of seizures.

**Conclusions.** Cavernous angioma treatment algorithm is formed on the basis of risk assessment and the development of significant bleeding neurological deficit, taking into account the localization of the angioma, a history of bleeding, as well as condition, age of the patient and the presence of comorbidity.

**Key words:** radiosurgery, robotic CyberKnife system, cavernous angioma.