

ЭНДОВАСКУЛЯРНОЕ ЛЕЧЕНИЕ ПАЦИЕНТА С СИНДРОМОМ ЭЛЕРСА– ДАНЛОСА СОСУДИСТОГО ТИПА С ДВУСТОРОННИМИ ДИСЕКЦИОННЫМИ СТЕНОЗАМИ И АНЕВРИЗМАМИ В V₃- И V₄-СЕКМЕНТАХ ПОЗВОНОЧНЫХ АРТЕРИЙ

Ю.В. ЧЕРЕДНИЧЕНКО¹, А.Ю. МИРОШНИЧЕНКО¹,
Л.А. ДЗЯК², Н.А. ЗОРИН², С.П. ГРИГОРУК¹, Е.А. ГАВВА¹,
А.Н. ТОЛУБАЕВ¹

¹ Днепропетровская областная клиническая больница имени И.И. Мечникова

² Днепропетровская медицинская академия

***Conflict of Interest Statement (We declare that we have no conflict of interest).**

*Заява про конфлікт інтересів (Ми заявляємо, що у нас немає ніякого конфлікту інтересів).

*Заявление о конфликте интересов (Мы заявляем, что у нас нет никакого конфликта интересов).

***No human/animal subjects policy requirements or funding disclosures.**

*Жодний із об'єктів дослідження (людина/тварина) не підпадає під вимоги політики щодо розкриття інформації фінансування.

*Ни один из объектов исследования не подпадает под политику раскрытия информации финансирования.

***Date of submission — 07.05.18**

*Дата подачі рукопису — 07.05.18

*Дата подачі рукописи — 07.05.18

***Date of acceptance — 16.05.18**

*Дата ухвалення — 16.05.18

*Дата одобрения к печати — 16.05.18

Описан случай лечения пациентки с синдромом Элерса–Данлоса 4 типа и двусторонними диссекционными стенозами и аневризмами в V₃- и V₄-сегментах позвоночных артерий. Также верифицирована другая сосудистая аномалия — аберрантная правая подключичная артерия (arteria lusoria). При проведении церебральной ангиографии с динамическими ротационными пробами выявлен bow hunter's syndrome, заключающийся в нарастании затруднения кровотока по правой позвоночной артерии при повороте головы влево. Выполнена поэтапная эндоваскулярная реконструкция обеих позвоночных артерий. Первым этапом в левую позвоночную артерию на уровне диссекционного поражения имплантирован стент LVIS. Затем аневризма была эмболизирована отделяемыми микроспиралями Cosmos. Проведена баллонная ангиопластика в стентированном сегменте комплаенсным баллон-катетером Scepter. На сериях ангиограмм: аневризма выключена, стеноз артерии устранен. Через 1 мес проведен второй

этап эндоваскулярного лечения в том же объеме в правой позвоночной артерии. Попытка гемостаза с помощью устройства Angioseal во время обеих операций оказалась неудачной. Гемостаз успешно осуществлен путем мануальной компрессии места пункции. По результатам генотипирования у пациентки выявлена мутация в гене COL3A1, который отвечает за синтез проколлагена III типа, подтвержден синдром Элерса–Данлоса 4 (сосудистого) типа). После операций неврологическая симптоматика у пациентки регрессировала в значительной степени.

Эндоваскулярные методы могут быть эффективны при лечении диссекционных поражений позвоночных артерий у больных с сосудистым типом синдрома Элерса–Данлоса.

Ключевые слова: синдром Элерса–Данлоса, позвоночные артерии, диссекционное поражение, стеноз, аневризма, эндоваскулярное лечение, эмболизация аневризмы, стентирование.

DOI 10.26683/2304-9359-2018-2(24)-87-96

Синдром Элерса–Данлоса — гетерогенная группа редких наследственных соединительнотканых заболеваний, обусловленных мезодермальной дисплазией.

В настоящее время выделяют 9 типов синдрома. Сосудистый тип синдрома Элерса–Данлоса отнесен к 4 типу [15].

Сосудистый тип синдрома Элерса–Данлоса имеет аутосомно-доминантный тип наследования и связан с гетерозиготными мутациями в гене COL3A1, которые приводят к синтезу дефектного $\alpha 1$ -протеина проколлагена III типа [6, 8, 13, 14, 18]. Коллаген III типа преимущественно представлен в коже, артериях, полых органах. Поэтому наиболее частыми жизнеугрожающими осложнениями при сосудистом варианте синдрома Элерса–Данлоса являются расслоение или разрыв артерий, перфорации кишечника и других полых органов [2, 16, 22].

Неврологические проявления синдрома Элерса–Данлоса сосудистого типа чаще всего связаны с диссекциями внутренних сонных и позвоночных артерий [4, 12, 21], реже — с каротидно-кавернозными фистулами и интракраниальными аневризмами [19, 21]. Диссекции внутренних сонных или позвоночных артерий приводят к летальному исходу у пациентов с синдромом Элерса–Данлоса сосудистого типа примерно в 14 % случаев [20]. Хирургическое лечение таких пациентов со-

пряжено с трудностями и риском из-за крайней хрупкости тканей [1, 5, 9, 11, 17, 23].

Женщина 38 лет обратилась к неврологам Днепропетровской областной больницы имени И.И. Мечникова с жалобами на выраженное головокружение, пульсирующий дующий шум в голове больше слева, усиливающийся при повороте головы вправо, онемение в лице слева, снижение зрения, приступы потери сознания, приступы фотопсий. Неврологический статус: в ясном сознании, статико-локомоторная и динамическая координаторная недостаточность, горизонтальный нистагм при повороте головы влево, анизокория $D > S$, гипестезия в лице по сегментарному типу слева. Компьютерная и магнитно-резонансная томография (МРТ) головного мозга выявила лакунарные очаговые изменения головного мозга. На DWI-изображениях головного мозга зон измененного сигнала, соответствующего «свежей» ишемии, нет. Ультразвуковое ангиосканирование магистральных артерий головы выявило выраженные деформации в экстракраниальных отделах обеих внутренних сонных артерий, дефицит линейной скорости кровотока по позвоночным артериям (в V_4 -сегменте левой позвоночной артерии — 50 %, в V_4 -сегменте правой позвоночной артерии — 30 %). Пациентка госпитализирована в отделение сосудистой нейрохирургии. В эндоваскулярном центре проведена тотальная субтракционная церебральная ангиография, которая подтвердила наличие деформаций обеих внутренних сонных артерий экстракраниально (рис. 1). Также в обеих позвоночных артериях в месте перехода V_3 -сегмента в V_4 -сегмент определялись диссекционные анев-

Чередниченко Юрий Витальевич

к. мед. н., врач-нейрохирург

КУ «Днепропетровская областная клиническая больница имени И.И. Мечникова»

Адрес: 49021, г. Днепр, ул. Краснопресненская, 61

Тел. моб.: (050) 363-60-91

E-mail: yuritch@ua.fm

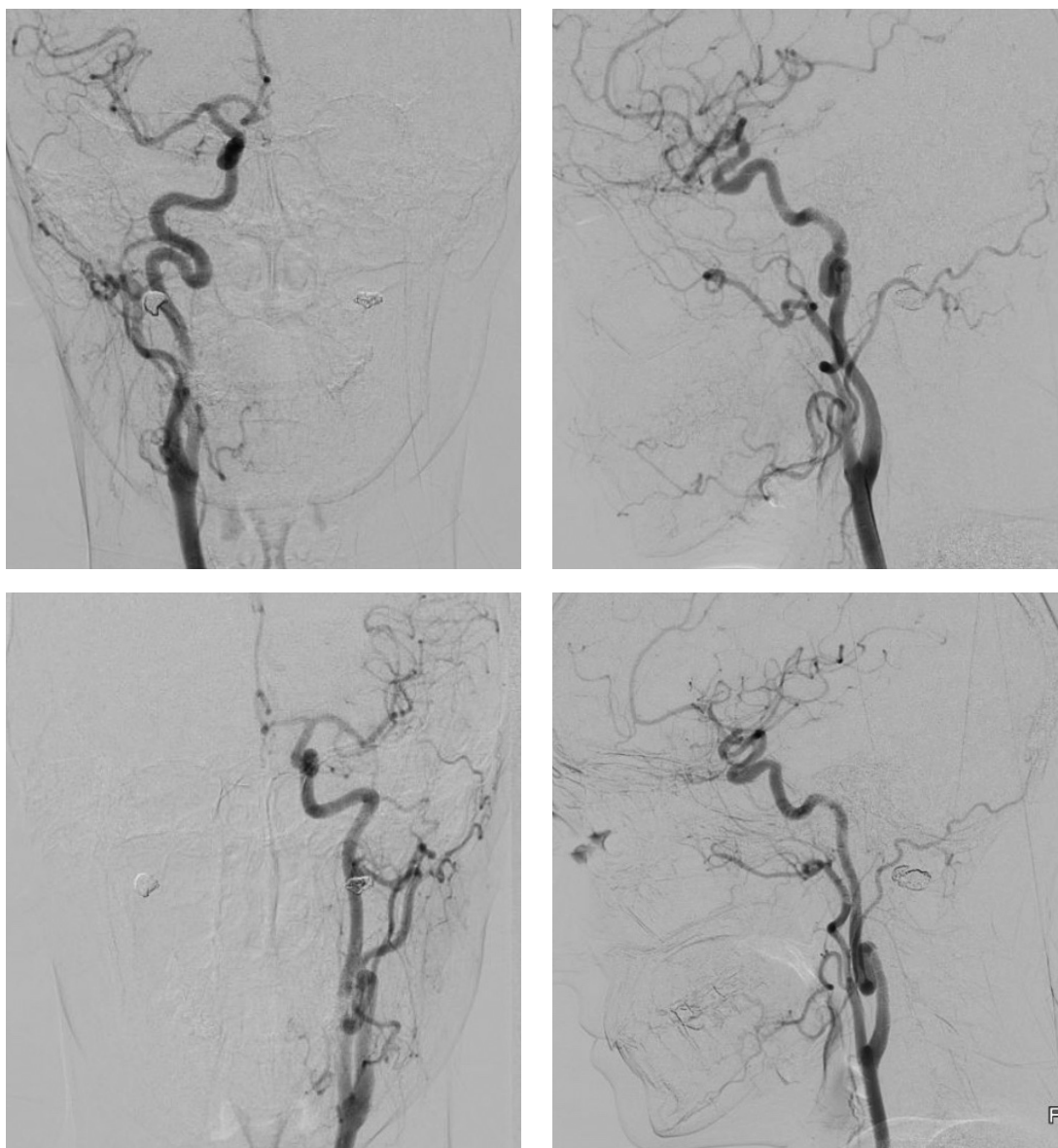


Рис. 1. Церебральные ангиограммы: деформации обеих внутренних сонных артерий экстракраниально

ризмы и стенозы (рис. 2 и 3). При повороте головы вправо на ангиографических сериях отмечено значительное замедление контрастирования правой позвоночной артерии выше зоны диссекции (bow hunter's syndrome [3, 10]) (рис. 4). Определялось сочетание третьего типа дуги аорты с aberrантной правой подключичной артерией (*arteria lusoria*) (рис. 5). На флюорографических снимках шеи — неполная конкреценция тел II и III шейных позвонков (рис. 6). При компьютерно-томографическом исследовании органов брюшной полости и забрюшинного пространства выявлены спленомегалия, дополнительная доля селезенки, гидронефроз справа, пиелоекстразия слева.

Принято решение о поэтапной эндоваску-

лярной реконструкции обеих позвоночных артерий.

За 5 дней до первой эндоваскулярной операции пациентка начала принимать перорально двойную антиагрегантную терапию: клопидогрель в дозе 75 мг и ацетилсалициловую кислоту в дозе 75 мг.

Первым этапом прооперировали большую по диаметру левую позвоночную артерию.

В V₂-сегмент левой позвоночной артерии трансфеморальным правосторонним доступом установлен проводниковый катетер Guider 6.0F, через него в V₄-сегмент этой артерии на проводнике Traxcess14 заведен микрокатетер Headway 21, через который на уровне V₃- и V₄-сегментов в зону стеноза и на уровне аневризмы имплантирован стент

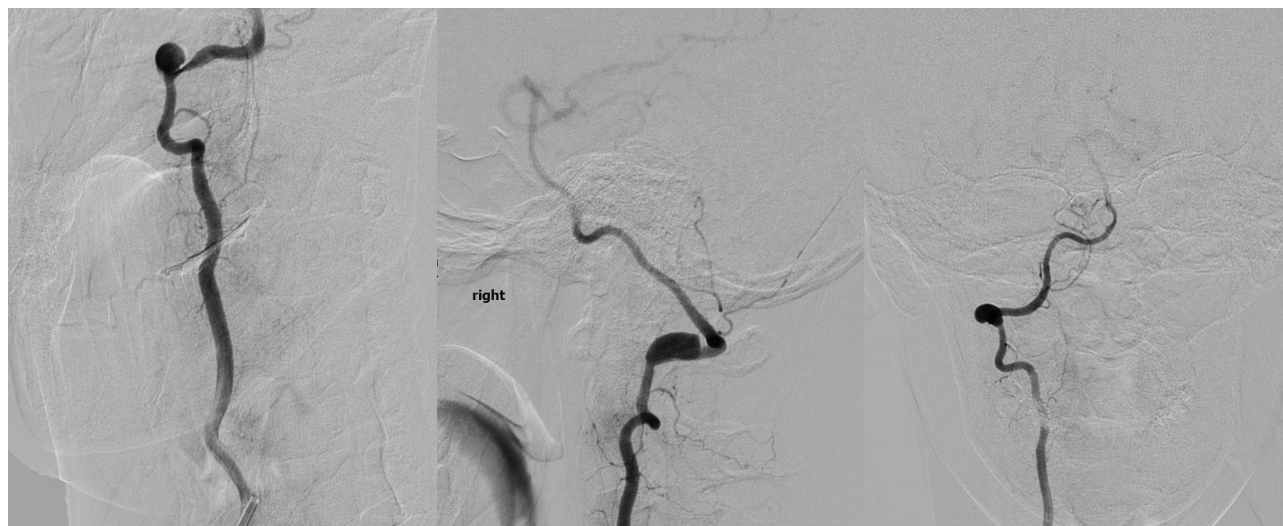

Рис. 2. Церебральные ангиограммы: в правой позвоночной артерии в месте перехода V₃-сегмента в V₄-сегмент определяются диссекционная аневризма и стеноз

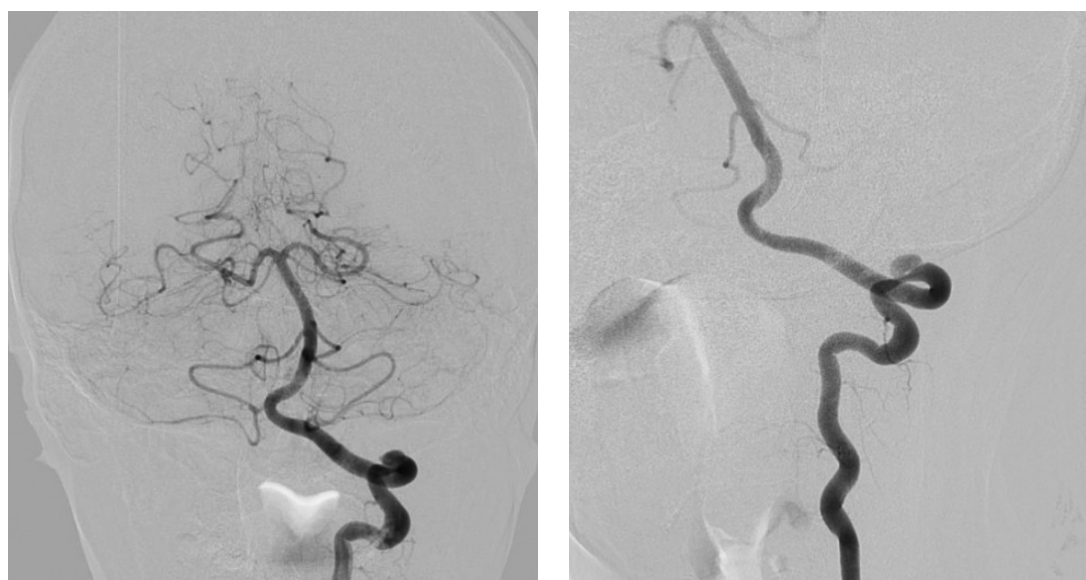


Рис. 3. Церебральные ангиограммы: в левой позвоночной артерии в месте перехода V₃-сегмента в V₄-сегмент определяются диссекционная аневризма и стеноз

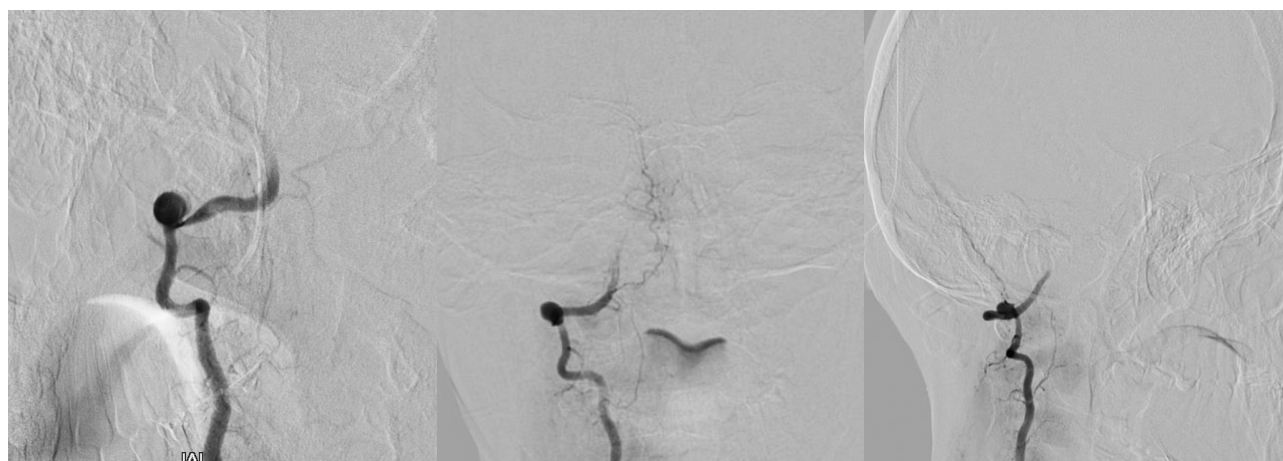

Рис. 4. Церебральные ангиограммы: при повороте головы вправо на ангиографических сериях отмечается значительное замедление контрастирования правой позвоночной артерии выше зоны диссекции (bow hunter's syndrome)

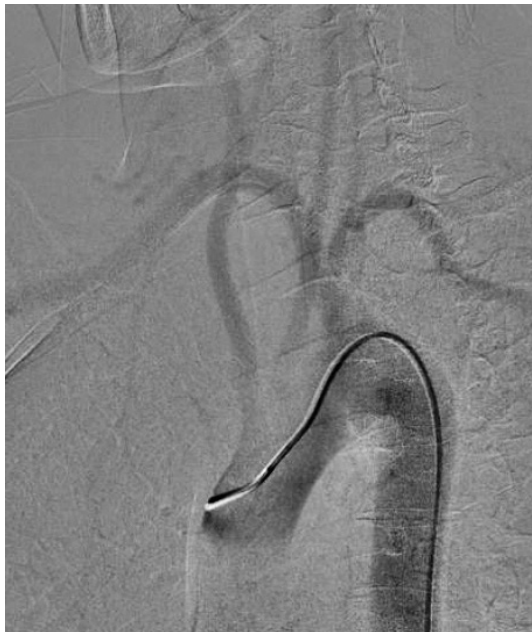

Рис. 5. Аркоаортография: определяется сочетание третьего типа дуги аорты с aberrантной правой подключичной артерией (*arteria lusoria*)

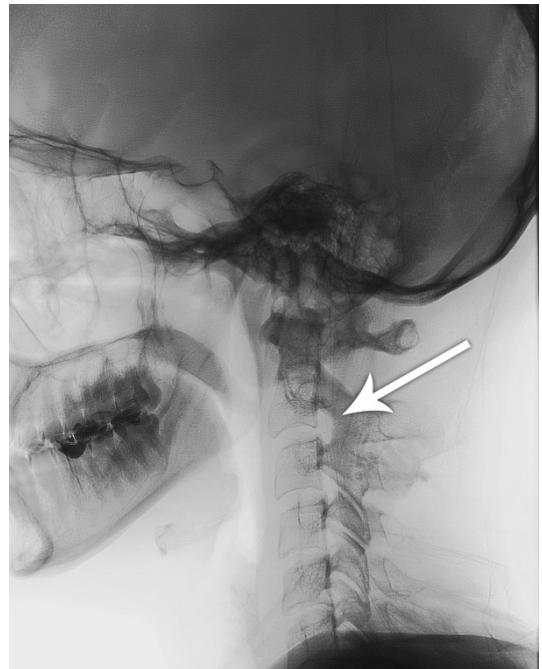


Рис. 6. Флюороскопический снимок: определяется неполная конкресценция тел II и III шейных позвонков (указано стрелкой)

LVIS 5,5 × 27. Через ячейку стента в полость аневризмы заведен микрокатетер Excelsior SL 10. Аневризма эмболизирована отделяемыми микроспиралями Cosmos. Проведена баллонная ангиопластика в стентированном сегменте комплаенсным баллон-катетером ScepterC 4 × 20. На сериях ангиограмм: аневризма выключена, стеноз артерии устранен (рис. 7 и 8). При попытке закрытия места пункции с помощью устройства Angioseal, при подтягивании пробки к якорю появилось ощущение «прорыва пергамента». Гемостаз несостоятелен.

Позднее был успешно осуществлен путем компрессии места пункции в течение 30 мин и наложения давящей повязки на сутки.

Через 1 мес пациентка была госпитализирована для второго этапа эндоваскулярного лечения.

На фоне продолжающейся двойной антиагрегантной терапии клопидогрелем и ацетилсалициловой кислотой левосторонним трансфеморальным доступом в правую позвоночную артерию был установлен проводниковый катетер Guider 6.0F. Через него в

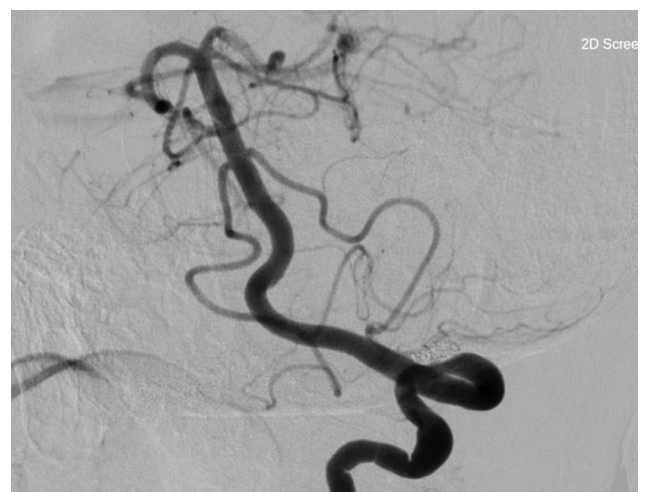
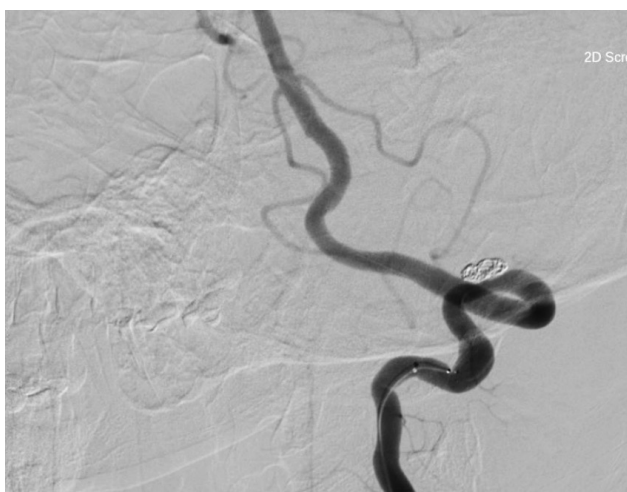
Рис. 7. Интраоперационные ангиограммы левой позвоночной артерии: аневризма выключена, стеноз артерии устранен, определяется тень микроспиралей в аневризме и самораскрывающегося стента LVIS в позвоночной артерии

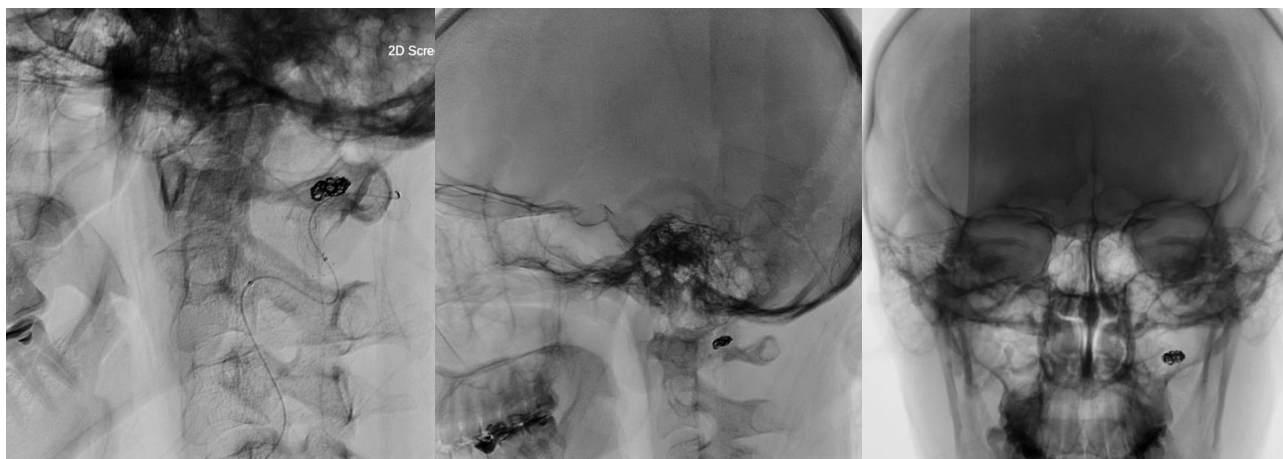

Рис. 8. Флюороскопические снимки после первой операции: определяется тень спиралей в аневризме, контуры самораскрывающегося стента LVIS на уровне диссекции

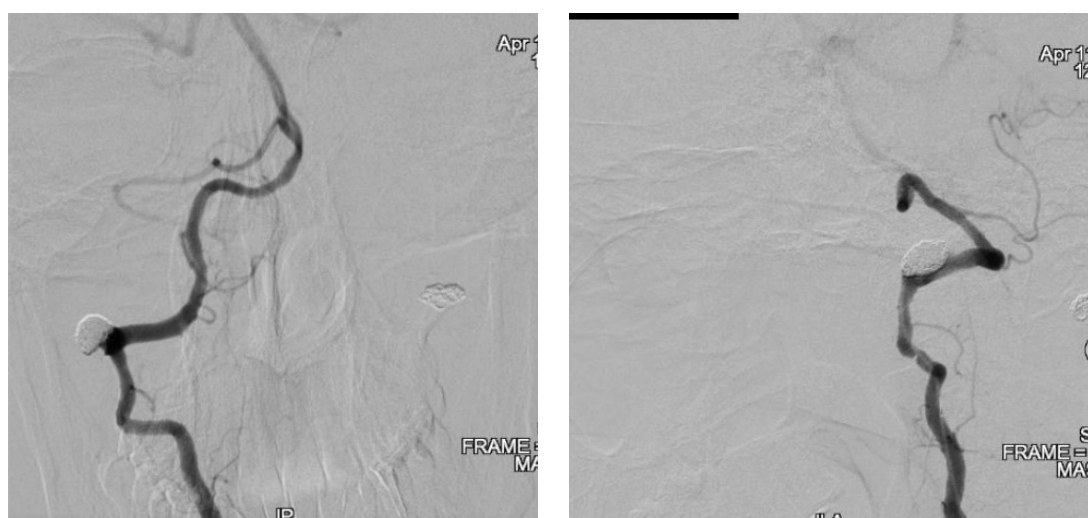


Рис. 9. Церебральные ангиограммы: в левой позвоночной артерии в месте перехода V₃-сегмента в V₄-сегмент определяются диссекционная аневризма и стеноз

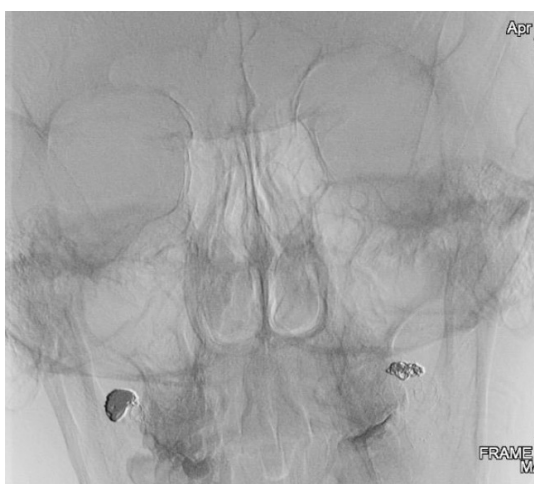

Рис. 10. Флюороскопический снимок после второй операции: определяются тени спиралей в аневризмах, контуры самораскрывающихся стентов LVIS на уровне диссекционных поражений в обеих позвоночных артериях

V₄-сегмент правой позвоночной артерии на проводнике SilverSpeed 10 заведен микрокатетер Headway 17, через который на уровне V₃- и V₄-сегментов правой позвоночной артерии в зону стеноза и на уровне аневризмы имплантирован стент LVIS Jr 3,5 × 28. Через ячейку стента в полость аневризмы заведен микрокатетер Headway 17. Аневризма эмболизирована отделяемыми микроспиральями Cosmos. Проведена баллонная ангиопластика в стентированном сегменте комплаенсным баллон-катетером ScepterC 4 × 15. На сериях ангиограмм: аневризма выключена, стеноз артерии устранен (рис. 9 и 10). Попытка закрытия места пункции с помощью устройства Angioseal вновь оказалась неудачной. Гемостаз выполнен путем компрессии места пункции в течение 30 мин и наложения давящей повязки на сутки.

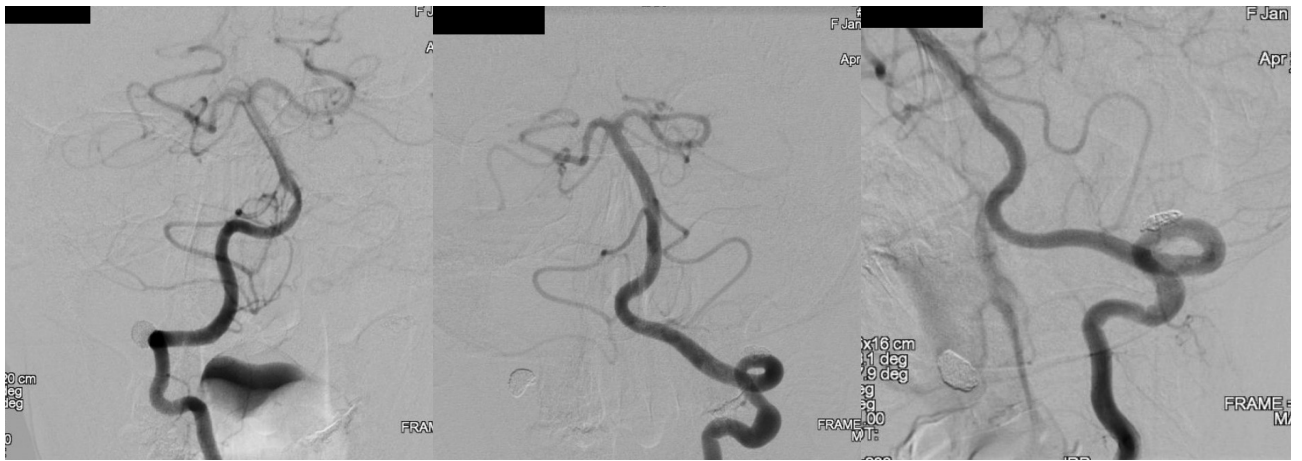

Рис. 11. Контрольная церебральная ангиография через год после операций: позвоночные артерии проходимы на всем протяжении без стенозов и нарушенного контура артерий, диссекционные аневризмы позвоночных артерий выключены тотально

Наличие диссекционных аневризм и стенозов в позвоночных артериях в сочетании с неудачами гемостаза в месте пункции бедренных артерий после эндоваскулярных вмешательств, а также особенности пациентки (умеренная гипермобильность суставов, слабость подкожной клетчатки, повышенная ранимость и растяжимость кожи, наличие других аномалий сосудистой системы (аберрантная правая подключичная артерия), опорно-двигательного аппарата (конкресценция тел II и III шейных позвонков, кифоз, плоскостопие), внутренних органов (спленомегалия, дополнительная доля селезенки, гидронефроз справа, пиелоектазия слева)) позволили заподозрить врожденный характер патологии, а именно синдром Элерса–Данлоса.

По результатам генотипирования выявлена мутация в гене COL3A1, что подтвердило наличие синдрома Элерса–Данлоса 4 (сосудистого) типа. У сына пациентки установлена такая же мутация в гене COL3A1.

Пациентка выписана с рекомендациями продолжить двойную антиагрегантную терапию в течение 3 мес с соблюдением белковой диеты и ограничением физических нагрузок.

В течение года после операций у пациентки приступов головокружения и потери сознания не отмечено, координаторные расстройства регрессировали, пульсирующий шум в

голове не беспокоил, нарушений чувствительности на лице нет, фотопсии не отмечала, сохранялась анизокория $D > S$. Периодически отмечала головные боли.

Контрольная церебральная ангиография была проведена через год после оперативного лечения. Процедура была выполнена через педиатрический интродьюсер 4,0F трансфеморальным доступом и с гемостазом пальцевым прижатием места пункции бедренной артерии без каких-либо технических сложностей. На сериях ангиограмм: обе позвоночные артерии проходимы на всем протяжении без стенозов и нарушенного контура артерий, диссекционные аневризмы позвоночных артерий выключены тотально (рис. 11). Состояние сонных артерий не изменилось по сравнению с первичным ангиографическим исследованием.

Данное наблюдение демонстрирует, что эндоваскулярные методы могут быть эффективны при лечении диссекционных поражений позвоночных артерий у больных с сосудистым типом синдрома Элерса–Данлоса. Однако следует быть максимально осторожными с сосудистым доступом и процедурой гемостаза. Генотипирование пациента с подозрением на врожденный характер заболеваний соединительной ткани целесообразно проводить на этапе планирования интервенционных процедур или оперативного лечения.

Список литературы

- Bergqvist D. Ehlers-Danlos type IV syndrome (a review from a vascular surgical point of view) / D. Bergqvist // *Eur. J. Surg.* — 1996. — Vol. 162. — P. 163–170.
- Biosynthesis of type I and III collagens by cultured smooth muscle cells from human aorta / D.L. Layman, E.H. Epstein Jr., R.F. Dodson [et al.] // *Proc. Natl. Acad. Sci.* — 1977. — Vol. 74(2). — P. 671–675.
- Bowhunter's syndrome diagnosed with provocative digital subtraction cerebral angiography / W. Taylor, C. Vandergriff, M. Opatowsky, K. Layton // *Proc. Bayl. Univ. Med. Cent.* — 2012. — Vol. 25(1). — P. 26–27.
- Cerebrovascular disease in Ehlers-Danlos syndrome type IV / W.I. Schievink, M. Limburg, J.W. Oorthuys [et al.] // *Stroke.* — 1990. — Vol. 21. — P. 626–632.
- Cikrit D.F. Spontaneous arterial perforation (the Ehlers-Danlos specter) / D.F. Cikrit, J.H. Miles, D. Silver // *J. Vasc. Surg.* — 1987. — Vol. 5. — P. 248–255.
- Clinical and genetic features of Ehlers-Danlos syndrome type IV, the vascular type / M. Pepin, U. Schwarze, A. Superti-Furga [et al.] // *N. Engl. J. Med.* — 2000. — Vol. 342. — P. 673–680.
- Clinical and ultrastructural heterogeneity of type IV Ehlers-Danlos syndrome / P.H. Byers, K.A. Holbrook, B. McGillivray [et al.] // *Hum. Genet.* — 1979. — Vol. 47(2). — P. 141–150.
- EDS IV (acrogeria): new autosomal dominant and recessive types / F.M. Pope, A.C. Nicholls, P.M. Jones [et al.] // *J. R. Soc. Med.* — 1980. — Vol. 73(3). — P. 180–186.
- Ehlers-Danlos syndrome type IV (a heterogenous disease) / G.L. Lauwers, A. Nevelsteen, G. Daenen [et al.] // *Ann. Vasc. Surg.* — 1997. — Vol. 11. — P. 178–182.
- Endovascular treatment for bow hunter's syndrome: case report / K. Sugiu, T. Agari, K. Tokunaga [et al.] // *Minim. Invasive Neurosurg.* — 2009. — Vol. 52(4). — P. 193–195.
- Freeman K.F. The surgical complications of Ehlers-Danlos syndrome / K.F. Freeman, J. Swegle, M.J. Sise // *Am. Surg.* — 1996. — Vol. 62. — P. 869–873.
- Germain D.P. Ehlers-Danlos syndrome type IV / D.P. Germain // *Orphanet. J. Rare Dis.* — 2007. — N 2. — P. 32.
- Germain D.P. Vascular Ehlers-Danlos syndrome / D.P. Germain, Y. Herrera-Guzman // *J. Ann. Genet.* — 2004. — Vol. 47. — P. 1–9.
- Human $\alpha 1$ (III) and $\alpha 2$ (V) procollagen genes are located on the long arm of chromosome 2 / B.S. Emanuel, L.A. Cannizzaro, J.M. Seyer [et al.] // *Proc. Natl. Acad. Sci.* — 1985. — Vol. 82. — P. 3385–3389.
- International nosology of heritable disorders of connective tissue, Berlin, 1986 / P. Beighton, A. De Paepe, D. Danks [et al.] // *Am. J. Med. Genet.* — 1988. — Vol. 29. — P. 581–594.
- Patients with Ehlers-Danlos syndrome type IV lack type III collagen / F.M. Pope, G.R. Martin, J.R. Lichtenstein [et al.] // *Proc. Natl. Acad. Sci.* — 1975. — Vol. 72. — P. 1314–1316.
- Rupture of the abdominal aorta in patients with Ehlers-Danlos syndrome / C.D. Karkos, V. Prasad, U. Mukhopadhyay [et al.] // *Ann. Vasc. Surg.* — 2000. — Vol. 14. — P. 274–277.
- Schwarze U. Splicing defects in the COL3A1 gene: marked preference for 5' (donor) splice-site mutations in patients with exon-skipping mutations and Ehlers-Danlos syndrome type IV / U. Schwarze, J.A. Goldstein, P.H. Byers // *Am. J. Hum. Genet.* — 1997. — Vol. 61. — P. 1276–1286.
- Spontaneous carotid cavernous fistula in Ehlers-Danlos syndrome / R. Fox, F.M. Pope, I.P. Narcisi [et al.] // *J. Neur. Neuros. Psych.* — 1988. — Vol. 51. — P. 984–986.
- Survival is affected by mutation type and molecular mechanism in vascular Ehlers-Danlos syndrome (EDS type IV) / M. Pepin, U. Schwarze, K.M. Rice [et al.] // *Genet. Med.* — 2014. — Vol. 16. — P. 881–888.
- The spectrum, management and clinical outcome of Ehlers-Danlos syndrome type IV: A 30-year experience / G. Oderich, J. Panneton, N. Bower Lindor [et al.] // *J. Vasc. Surg.* — 2005. — Vol. 42, N 1. — P. 98–106.
- Type III collagen is crucial for collagen I fibrillogenesis and for normal cardiovascular development (gene targeting Ehlers-Danlos syndrome type IV aortic rupture) / X. Liu, H. Wu, M. Byrne [et al.] // *Proc. Natl. Acad. Sci.* — 1997. — Vol. 94. — P. 1852–1856.
- Vascular manifestations in patients with Ehlers-Danlos syndrome / G.C. Hunter, J.M. Malone, W.S. Moore [et al.] // *Arch. Surg.* — 1982. — Vol. 117. — P. 495–498.

References

- Bergqvist D. Ehlers-Danlos type IV syndrome (a review from a vascular surgical point of view). *Eur. J. Surg.* 1996;162:163-70.
- Layman DL, Epstein EH Jr., Dodson RF et al. Biosynthesis of type I and III collagens by cultured smooth muscle cells from human aorta. *Proc. Natl. Acad. Sci.* 1977;74(2):671-5. DOI:10.1073/pnas.74.2.671 PMID:322138.
- Taylor W, Vandergriff C, Opatowsky M, Layton K. Bowhunter's syndrome diagnosed with provocative digital subtraction cerebral angiography. *Proc. Bayl. Univ. Med. Cent.* 2012;25(1):26-7.
- Schievink WI, Limburg M, Oorthuys JW et al. Cerebrovascular disease in Ehlers-Danlos syndrome type IV. *Stroke.* 1990;21:626-32. DOI:10.1161/01.STR.21.4.626 PMID:2326845.
- Cikrit DF, Miles JH, Silver D. Spontaneous arterial perforation (the Ehlers-Danlos specter). *J. Vasc. Surg.* 1987; 5:248-55.
- Pepin M, Schwarze U, Superti-Furga A et al. Clinical and genetic features of Ehlers-Danlos syndrome type IV, the vascular type. *N. Engl. J. Med.* 2000;342:673-80. DOI:10.1056/NEJM200003093421001 PMID:10706896.
- Byers PH, Holbrook KA, McGillivray B et al. Clinical and ultrastructural heterogeneity of type IV Ehlers-Danlos syndrome. *Hum. Genet.* 1979;47(2):141-50. DOI:10.1007/bf00273196 PMID:437782.

8. Pope FM, Nicholls AC, Jones PM et al. EDS IV (acrogeria): new autosomal dominant and recessive types. *J. R. Soc. Med.* 1980;73(3):180-6. PMID:7230200.
9. Lauwers GL, Nevelsteen A, Daenen G et al. Ehlers–Danlos syndrome type IV (a heterogenous disease). *Ann. Vasc. Surg.* 1997;11:178-82.
10. Sugi K, Agari T, Tokunaga K et al. Endovascular treatment for bow hunter's syndrome: case report. *Minim. Invasive Neurosurg.* 2009;52(4):193-5. doi: 10.1055/s-0029-1239501. Epub 2009 Oct 16.
11. Freeman KF, Swegle J, Sise MJ. The surgical complications of Ehlers–Danlos syndrome. *Am. Surg.* 1996;62:869-73.
12. Germain DP. Ehlers–Danlos syndrome type IV. *Orphanet J. Rare Dis.* 2007;2:32. DOI:10.1186/1750-1172-2-32 PMID:17640391.
13. Germain DP, Herrera-Guzman Y. Vascular Ehlers–Danlos syndrome. *J. Ann. Genet.* 2004;47:1-9. DOI:10.1016/j.anngen.2003.07.002 PMID:15127738.
14. Emanuel BS, Cannizzaro LA, Seyer JM et al. Human $\alpha 1$ (III) and $\alpha 2$ (V) procollagen genes are located on the long arm of chromosome 2. *Proc. Natl. Acad. Sci.* 1985;82: 3385-89. DOI:10.1073/pnas.82.10.3385 PMID:3858826.
15. Beighton P, De Paepe A, Danks D et al. International nosology of heritable disorders of connective tissue, Berlin, 1986. *Am. J. Med. Genet.* 1988;29:581-94. DOI:10.1002/ajmg.1320290316 PMID:3287925.
16. Pope FM, Martin GR, Lichtenstein JR et al. Patients with Ehlers–Danlos syndrome type IV lack type III collagen. *Proc. Natl. Acad. Sci.* 1975;72:1314-6. DOI:10.1073/pnas.72.4.1314 PMID:1055406.
17. Karkos CD, Prasad V, Mukhopadhyay U et al. Rupture of the abdominal aorta in patients with Ehlers–Danlos syndrome. *Ann. Vasc. Surg.* 2000;14:274-7.
18. Schwarze U, Goldstein JA, Byers PH. Splicing defects in the COL3A1 gene: marked preference for 5' (donor) splice-site mutations in patients with exon-skipping mutations and Ehlers–Danlos syndrome type IV. *Am. J. Hum. Genet.* 1997;61:1276-86. DOI:10.1086/301641 PMID:9399899.
19. Fox R, Pope FM, Narcisi I.P et al. Spontaneous carotid cavernous fistula in Ehlers–Danlos syndrome. *J. Neur. Neuros. Psych.* 1988;51:984-6. DOI:10.1136/jnnp.51.7.984 PMID:3204406.
20. Pepin MG, Schwarze U, Rice KM et al. Survival is affected by mutation type and molecular mechanism in vascular Ehlers–Danlos syndrome (EDS type IV). *Genet. Med.* 2014;16:881-8. DOI:10.1038/gim.2014.72 PMID:24922459.
21. Oderich G, Panneton J, Bower Lindor N et al. The spectrum, management and clinical outcome of Ehlers–Danlos syndrome type IV: A 30-year experience. *J. Vasc. Surg.* 2005;42(1):98-106. DOI: https://doi.org/10.1016/j.jvs.2005.03.053
22. Liu X, Wu H, Byrne M et al. Type III collagen is crucial for collagen I fibrillogenesis and for normal cardiovascular development (gene targeting Ehlers–Danlos syndrome type IV aortic rupture). *Proc. Natl. Acad. Sci.* 1997;94:1852-6. DOI:10.1073/pnas.94.5.1852 PMID:9050868.
23. Hunter GC, Malone JM, Moore WS et al. Vascular manifestations in patients with Ehlers–Danlos syndrome. *Arch Surg.* 1982;117:495-8.

ЕНДОВАСКУЛЯРНЕ ЛІКУВАННЯ ПАЦІЄНТА ІЗ СИНДРОМОМ ЕЛЕРСА –ДАНЛОСА СУДИННОГО ТИПУ З ДВОБІЧНИМИ ДИСЕКЦІЙНИМИ СТЕНОЗАМИ І АНЕВРИЗМАМИ В V3- ТА V4-СЕГМЕНТАХ ХРЕБТОВИХ АРТЕРІЙ

Ю.В. ЧЕРЕДНИЧЕНКО¹, А.Ю. МІРОШНИЧЕНКО¹, Л.А. ДЗЯК², М.О. ЗОРІН², С.П. ГРИГОРУК¹, О.А. ГАВВА¹, О.М. ТОЛУБАЄВ¹

¹ Дніпропетровська обласна клінічна лікарня імені І.І. Мечникова

² Дніпропетровська медична академія

Описано випадок лікування пацієнтки із синдромом Елерса–Данлоса 4 типу з двобічними дисекційними стенозами і аневризмами у V₃- та V₄-сегментах хребтових артерій. Також верифіковано іншу судинну аномалію — аберантну праву підключичну артерію (*arteria lusoria*). При проведенні церебральної ангиографії з динамічними ротаційними пробами виявлено bow hunter's syndrome, який полягає в наростанні утруднення кровотоку по правій хребтовій артерії при повороті голови вліво. Виконано поетапну ендоваскулярну реконструкцію обох хребтових артерій. Першим етапом у ліву хребтову артерію на рівні дисекційного ураження імплантовано стент LVIS. Потім аневризму емболізовано відокремлюваними мікроспіралями Cosmos. Проведено балонну ангиопластику в стентованому сегменті комплаєнсним балон-катетером Scepter. На серіях ангиограм: аневризму вимкнено, стеноз артерії усунуто. Через 1 міс проведено другий етап ендоваскулярного лікування в тому самому обсязі в правій хребтовій артерії.

Спроба гемостазу за допомогою пристрою Angioseal під час обох операцій виявилася невдалою. Гемостаз успішно здійснено шляхом мануальної компресії місця пункції. За результатами генотипування в пацієнтки виявлено мутацію в гені COL3A1, який відповідає за синтез проколагену III типу, підтверджено синдром Елерса–Данлоса 4 (судинного) типу. Після операцій неврологічна симптоматика регресувала значною мірою.

Ендоваскулярні методи можуть бути ефективні при лікуванні дисекційних уражень хребтових артерій у хворих із судинним типом синдрому Елерса–Данлоса.

Ключові слова: синдром Елерса–Данлоса, хребтові артерії, дисекційне ураження, стеноз, аневризма, ендоваскулярне лікування, емболізація аневризми, стентування.

ENDOVASCULAR TREATMENT OF THE PATIENT WITH VASCULAR TYPE OF EHLERS–DANLOS SYNDROME WITH BILATERAL DISSECTION STENOSES AND ANEURYSMS IN V3- AND V4- SEGMENTS OF VERTEBRAL ARTERIES

YU.V. CHEREDNYCHENKO¹, A.YU. MIROSHNYCHENKO¹, L.A. DZYAK², N.A. ZORIN², S.P. GRYGORUK¹, E.A. GAVVA¹, A.N. TOLUBAIEV¹

¹ Dnipropetrovsk Regional Clinical Hospital named after I.I. Mechnikov

² Dnipropetrovsk Medical Academy

A case of treatment of a patient with type 4 of Ehlers–Danlos syndrome and bilateral dissection stenoses and aneurysms in V₃- and V₄-segments of vertebral arteries is described. Also another vascular anomaly was verified: the aberrant right subclavian artery (*arteria lusoria*). Cerebral angiography with dynamic rotation of the neck revealed a bow hunter's syndrome, which consists in the restriction of blood flow in the right vertebral artery when the head is turned to the left. Stage-by-stage endovascular reconstruction of both vertebral arteries was performed. Firstly, LVIS stent was implanted in the left vertebral artery on the level of the dissection lesion. Then, the aneurysm of the left vertebral artery was embolized by detachable coils. Balloon angioplasty was performed in the stented segment with the compliance balloon-catheter Scepter. On the series of angiograms: the aneurysm is totally excluded, the stenosis of the artery is eliminated. After 1 month, the second stage of endovascular treatment in the same volume in the right vertebral artery was performed. At attempts of a hemostasis with the vascular closure device Angioseal were unsuccessful in both operations. Hemostasis was successfully performed by manual compression of the puncture site. A mutation in the gene COL3A1, responsible for the synthesis of procollagen III type, was confirmed by Ehlers–Danlos syndrome of type 4 (vascular type) at the subsequent genotyping of the patient. The patient's neurological symptoms regressed to a great extent.

Endovascular methods can be effective in the treatment of vertebral arteries dissection lesions in patients with vascular type of Ehlers–Danlos syndrome.

Key words: Ehlers–Danlos syndrome, vertebral arteries, dissection damage, stenosis, aneurysm, endovascular treatment, aneurysm embolization, stenting.