

В зоне особого внимания: ХЕЙЛИТ

Постоянное воздействие на губы факторов окружающей среды (перепадов температуры, процесса питания, вредных веществ, губной помады) приводит к их шелушению, появлению морщинок, трещинок и потере цвета. Присоединение инфекции является причиной возникновения воспалительных заболеваний губ. Одними из наиболее часто отмечающихся заболеваний слизистой оболочки рта являются различные формы хейлита.

Хейлит — воспалительное заболевание губ с поражением как собственно слизистой оболочки, так и красной каймы [1]

МНОГОЛИКИЙ ХЕЙЛИТ

Термин «хейлит» объединяет самостоятельные заболевания губ различной этиологии, а также поражения губ, являющихся симптомом других заболеваний слизистой оболочки рта, кожи, некоторых нарушений обмена и др. Поэтому обычно этот термин указывает лишь на локализацию воспалительного процесса и не используется в качестве диагноза.

Хейлит характеризуется поражением губ в виде их побледнения, мацерации с поперечными трещинами и ярко-красной каймой на линии смыкания губ.

Принято различать самостоятельный и симптоматический хейлит.

К самостоятельным формам хейлита относятся травматический, эксфолиативный, метеорологический, glandулярный и др.

В частности, травматический хейлит развивается вследствие повреждений губ (механического, химического, термического) и последующего их инфицирования. Слизистая оболочка губ ярко-красного цвета, отечная, напряженная. Наблюдаются болезненность и ограничение подвижности. Иногда хейлит развивается как осложнение микотического и герпетического поражений [2].

У детей чаще всего отмечается атопический хейлит. Он может быть одним из симптомов атопического дерматита или нейродермита, но нередко бывает их единственным проявлением. Аллергенами могут быть лекарства, пищевые продукты, цветочная и бытовая пыль, микроорганизмы, косметические средства и др.

При атопическом хейлите в процесс вовлекаются красная кайма губ и кожа периоральной области. Сильнее всего

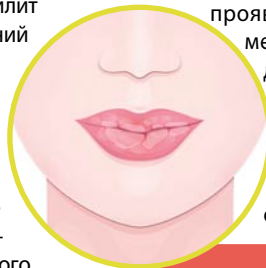
поражается область углов рта, при этом процесс никогда не затрагивает слизистую оболочку полости рта [3]. Сперва возникает зуд, появляются эритема с четкими границами и отечность красной каймы губ. На месте расчесов могут возникать корочки. Явления острого воспаления быстро стихают, поверхность красной каймы губ шелушится мелкими чешуйками и прорезана тонкими радиальными бороздками.

ОСОБЕННОСТИ ЛЕЧЕНИЯ

Лечение хейлита, особенно у детей, должно быть комплексным. При этом серьезное внимание следует уделить санации очагов хронической инфекции в полости рта. Местная терапия должна включать применение обезболивающих, антисептических и эпителизирующих средств [3].

В частности, в лечении детей хорошо проявили себя местные формы метронидазола и хлоргексидина [3].

При этом следует учитывать, что поскольку хейлит может быть вызван разными причинами, его лечение имеет свои особенности.



Красная кайма губ, углы рта и кожа периоральной области нередко являются местом манифестации соматических заболеваний, а также тревожно-депрессивного состояния и авитаминоза. Озлокачествление хронических рецидивирующих трещин губ составляет около 3% всех случаев этого патологического процесса [4]



К примеру, лечение травматического хейлита заключается в назначении антибактериальной терапии (гентамицин, синтомицин), орошении ингалиптом, а также применении антисептических и противовоспалительных препаратов [2].

Гиповитаминозный хейлит лечат назначением витаминно-минеральных комплексов и соблюдением диеты, при которой из рациона исключают острые, соленые, кислые и слишком горячие блюда.

Лечение метеорологического хейлита предусматривает устранение факторов, вызвавших заболевание, а также назначение солнцезащитных кремов, витаминов группы В и РР, полоскание ротовой полости экстрактами ромашки, коры дуба, календулы. При тяжелом течении кратковременно используют гормональные мази.

В терапии эксфолиативного хейлита (хронического заболевания неустановленной этиологии) применяют мази, содержащие в своем составе противовоспалительные и антибактериальные средства, а также витамины, иммуномодуляторы, седативные препараты.

При атопическом (аллергическом) хейлите назначают курс антигистаминных препаратов и витаминов, наружно применяют примочки, противовоспалительные кремы, содержащие глюкокортикоиды, борную и салициловую кислоту, серу и др. Особое значение имеет правильно подобранное питание с исключением острых блюд и ограничением углеводов.

Подготовила Александра Демецкая,
канд. биол. наук

Список литературы находится
в редакции