

В. Г. Зеленюк¹, І. І. Заморський¹, І. С. Давиденко¹, О. Г. Паливода²

Морфофункціональні зміни в нирках щурів під впливом статинів при гентаміциновій гострій нирковій недостатності

¹Буковинський державний медичний університет, м. Чернівці

²Чернівецьке обласне бюро судово-медичної експертизи

Ключові слова: статини, гентаміцин, гостра ниркова недостатність, морфофункціональне дослідження

Аміноглікозидний антибіотик гентаміцин широко використовується для лікування грамнегативних бактеріальних інфекцій. Проте розвиток у 10–20 % випадках терапії цим антибіотиком нефротоксичності лімітує його застосування. Аміноглікозид-індукована нефротоксичність характеризується повільним підйомом рівня креатиніну плазми, тубулярним некрозом та значним зниженням швидкості клубочкової фільтрації [1, 2]. Серед механізмів нефротоксичної дії гентаміцину відзначають його зв'язування з фосфоліпідами з наступною зміною функції клітинних мембран, ушкодження мітохондрій кори нирок із виснаженням запасів АТФ та розвитком оксидативного стресу [3, 4]. Зміни, викликані гентаміцином, призводять до ушкодження клітин ниркових каналців та подальшого некрозу [5]. За даними D. J. Antoine et al. [6] інгібування гідроксиметилглутарил-коензим А редуктази (ГМГ-КоА редуктаза) призводить до зменшення синтезу ізопентинілпірофосфату, необхідного для функціонування ГТФ-зв'язувальних білків, що беруть участь у адсорбції гентаміцину клітинами проксимальних каналців. Також відомо, що статини поряд зі своєю основною гіполіпідемічною дією здатні виявляти антиоксидантні, протизапальні та імуномодуляторні ефекти [7, 8]. Тому застосування інгібіторів ГМГ-КоА редуктази можна розглядати як потенційний терапевтичний напрям запобігання гентаміцин-індукованій нефротоксичності.

Мета дослідження – з'ясувати вплив статинів (аторвастатину, ловастатину, симвастатину) на функціональний стан та гістоструктуру нирок при гентаміциновій гострій нирковій недостатності (ГНН) у щурів.

Матеріали та методи. Дослідження проводили на 40 нелінійних статевозрілих білих щурах-самцях масою 140–180 г, які знаходилися в умовах віварію з підтриманням постійної температури та вологості з вільним доступом до води та їжі. Тварин розподілили на 5 груп: контрольну, модельної патології та 3 групи лікованих статинами (аторвастатин, ловастатин, симвастатин). ГНН викликали внутрішньом'язовим введенням щурам 4 % розчину гентаміцину сульфату в дозі 80 мг/кг один раз на добу протягом 6 днів [9, 10]. Статини вводили в дозі 20 мг/кг з першого дня застосування гентаміцину внутрішньошлунково в 1 % розчині крохмалю з розрахунку 1 мл суспензії препарату на 100 г маси тіла. Для оцінки функціонального стану нирок на 7 добу експерименту за умов індукованого діурезу (ентеральне введення питної води в об'ємі 5 % від маси тіла) протягом 2 год збирали сечу. Після цього виводили тварин із експерименту шляхом декапітації під тіопенталовим (80 мг/кг) наркозом з метою забору крові та нирок.

Концентрацію креатиніну в плазмі крові визначали за методом Поппера в модифікації Мерзона, у сечі – за методом Фоліна, уміст білка в сечі – за реакцією з сульфосаліциловою кислотою, концентрацію іонів калію та натрію в сечі та плазмі крові оцінювали методом полум'яної фотометрії на «ФПЛ-1» (Україна) [11, 12]. Морфо-

логічні дослідження проводили з використанням гістологічних препаратів, які забарвлені гематоксиліном і еозином з комп'ютерною морфометрією об'єктів (мікроскоп Люмам-Р8, об'єктів $\times 10$, окуляр $\times 10$) у середовищі комп'ютерної програми «Видеотест-Размер 5.0» (ТОВ «Видеотест», Росія). Статистичну значущість міжгрупових відмінностей визначали за U критерієм Манна-Уїтні, кореляційний аналіз вибірок здійснювали за коефіцієнтом Спірмена за допомогою програми «Statistica 6.0».

Результати та їх обговорення. Дослідження функціонального стану нирок через 1 добу після останнього введення

гентаміцину показали тяжке ураження нирок щурів групи модельної патології. Притаманна початку розвитку ГНН олігоурична стадія характеризувалася зменшенням діурезу на 85 % та збільшенням концентрації креатиніну в плазмі крові на 80 %, визначальними критеріями для встановлення стадії ураження нирок [13]. Різке падіння швидкості клубочкової фільтрації (ШКФ) у 2,5 разу, зменшення екскреції іонів калію в 2,7 разу, збільшення екскреції іонів натрію та білка в 1,6 та 1,7 разу відповідно свідчать про значне порушення іонорегулювальної та екскреторної функції нирок (таблиця).

Таблиця

Показники функціонального стану нирок щурів за умов гострої ниркової недостатності та впливу статинів, $M \pm m$, $n = 8$

| Показник | Інтактний контроль | Модельна патологія | Гостра ниркова недостатність + аторвастатин | Гостра ниркова недостатність + ловастатин | Гостра ниркова недостатність + симвастатин |
|--|--------------------|-------------------------------------|---|---|--|
| Діурез, мл/ 2 год | $3,61 \pm 0,17$ | $1,95 \pm 0,15$ $p \leq 0,05$ | $3,15 \pm 0,15$ $p_1 \leq 0,01$ | $3,20 \pm 0,27$ $p_1 \leq 0,01$ | $3,51 \pm 0,22$ $p_1 \leq 0,01$ |
| Швидкість клубочкової фільтрації, мкл/хв | $469,03 \pm 59,20$ | $190,94 \pm 21,70$ $p \leq 0,01$ | $375,82 \pm 29,00$ $p_1 \leq 0,01$ | $372,97 \pm 63,70$ $p_1 \leq 0,01$ | $317,97 \pm 46,98$ $p_1 \leq 0,05$ |
| Концентрація креатиніну в плазмі крові, мкмоль/л | $41,65 \pm 3,21$ | $74,37 \pm 5,29$ $p \leq 0,01$ | $66,93 \pm 3,84$ | $69,91 \pm 4,93$ | $65,45 \pm 7,08$ |
| Концентрація білка в сечі, г/л | $0,028 \pm 0,005$ | $0,084 \pm 0,008$ $p \leq 0,01$ | $0,041 \pm 0,002$ $p_1 \leq 0,01$ | $0,047 \pm 0,003$ $p_1 \leq 0,01$ | $0,038 \pm 0,003$ $p_1 \leq 0,01$ |
| Екскреція білка з сечею, мг/2 год | $0,099 \pm 0,018$ | $0,168 \pm 0,023$ $p \leq 0,05$ | $0,129 \pm 0,006$ | $0,152 \pm 0,017$ | $0,135 \pm 0,014$ |
| Екскреція Na^+ , мкмоль/2 год | $3,71 \pm 0,51$ | $5,79 \pm 0,55$ $p \leq 0,05$ | $3,79 \pm 0,34$ $p_1 \leq 0,01$ | $4,59 \pm 0,50$ | $3,79 \pm 0,39$ $p_1 \leq 0,01$ |
| Фільтраційний заряд Na^+ , мкмоль/хв | $63,05 \pm 14,48$ | $27,97 \pm 4,12$ $p \leq 0,05$ | $50,52 \pm 5,55$ $p_1 \leq 0,01$ | $45,21 \pm 5,51$ $p_1 \leq 0,05$ | $61,69 \pm 11,69$ $p_1 \leq 0,01$ |
| Проксимальний транспорт Na^+ , ммоль/2 год | $7,56 \pm 1,74$ | $3,35 \pm 0,49$ $p \leq 0,05$ | $6,06 \pm 0,67$ $p_1 \leq 0,05$ | $5,42 \pm 0,66$ $p_1 \leq 0,05$ | $7,40 \pm 1,40$ $p_1 \leq 0,01$ |
| Екскреція K^+ , мкмоль/2 год | $27,61 \pm 2,66$ | $10,22 \pm 1,11$ $p \leq 0,01$ | $19,69 \pm 1,66$ $p_1 \leq 0,01$ | $20,08 \pm 1,72$ $p_1 \leq 0,01$ | $23,85 \pm 2,53$ $p_1 \leq 0,01$ |

Примітка. p – вірогідність різниці з даними групи інтактного контролю;

p_1 – вірогідність різниці з даними групи тварин із експериментальною гострою нирковою недостатністю.

При введенні статинів спостерігали помітні позитивні зрушення в роботі нирок, що проявлялося неоднаково в різних групах лікованих тварин. Так, підвищення ШКФ порівняно з групою модельної патології становило 97 %, 95 % та 67 % при застосуванні аторвастатину, ловастатину та симвастатину відповідно. За дії аторвастатину зменшувалися втрати іонів натрію з сечею на 53 %, ловастатину – на 26 %, симвастатину – 53%, що зумовлювалося відновленням проксимального транспорту катіона в середньому на 87 %. Аналогічний вплив продемонстрували препарати і стосовно фільтраційного заряду іонів натрію. Порухену нефротоксичною дією гентаміцину екскрецію іонів калію найкраще відновлював симвастатин – у 2,3 разу, а ловастатин та аторвастатин – у 2,0 та 1,9 разу відповідно. Вагоме зменшення протеїнурії в 2,0; 1,8 та 2,2 разу спостерігали при застосуванні аторвастатину, ловастатину та симвастатину відповідно.

Підтвердженням нефропротекторної дії статинів при гентаміциновій ГНН є також дані морфологічних досліджень. При аналізі гістологічних зрізів нирок щурів з гентаміциновою нефропатією на відміну від інтактного контролю (рис. 1) спостерігали порушення гістоструктури всіх шарів ниркової тканини: явища некрозу в $64,0 \pm 5,2$ % епітеліальних клітин звивистих каналців кіркової речовини ($p \leq 0,05$) з атрофією деяких клубочків (рис. 2), зернисту

дистрофію епітелію збирних трубочок мозкової речовини в $28,0 \pm 1,5$ % клітин ($p \leq 0,05$), явища гідропічної вакуолізації в $51,0 \pm 2,1$ % епітеліальних клітин сосочки ($p \leq 0,05$) (рис. 3). Взаємозв'язок між морфологічними та функціональними змінами в нирках при ГНН відображається кореляцією між протеїнурією ($r = 0,95$), порушенням реабсорбції іонів калію ($r = 0,85$) і натрію ($r = 0,89$) та гідропічним набуханням нефроцитів.

На тлі застосування статинів ділянки некробіозу каналцевого епітелію локалізувалися до 39 % (у середньому для всіх препаратів відносно показника нелікованих тварин з ГНН), атрофованих клубочків не виявляли. Кращі результати спостерігали при введенні тваринам симвастатину (рис. 4): ознаки некрозу звивистих каналців відмічали в $28,0 \pm 2,2$ % клітин ($p \leq 0,05$), а гідропічне набухання – у $19,0 \pm 1,3$ % ($p \leq 0,05$); у сосочку гідропічна вакуолізація складала $24,0 \pm 1,6$ % ($p \leq 0,05$). У групах аторвастатину (рис. 5) та, особливо, ловастатину (рис. 6) ці показники порівняно з групою симвастатину були дещо гіршими: ділянки некрозу в кірковій речовині нирок відмічали на рівні $32,0 \pm 2,1$ % ($p \leq 0,05$) та $56,0 \pm 3,4$ % відповідно, явища зернистої дистрофії в нефроцитах мозкової речовини досягали 23 % у середньому для обох препаратів, гідропічну вакуолізацію виявляли в $28,0 \pm 0,8$ % ($p \leq 0,05$) та $44,0 \pm 2,8$ % клітин сосочка відповідно.

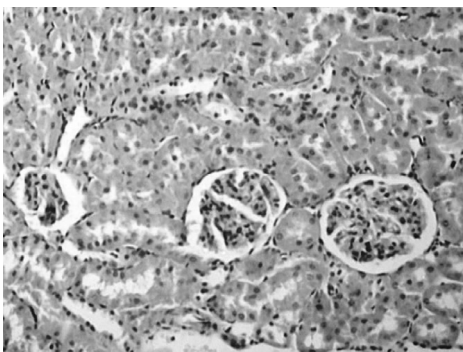


Рис. 1. Препарат нирки інтактного щура на 6 день експерименту
Забарвлення: гематоксилін і еозин.
Об. 10^x , Ок. 10^x .

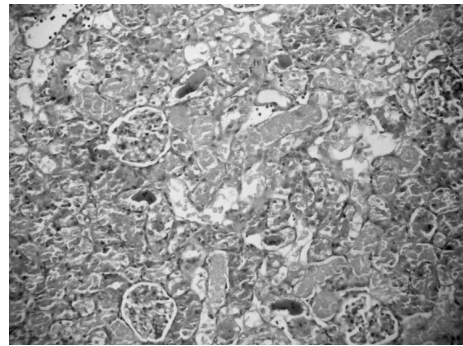


Рис. 2. Препарат кіркової речовини нирки щура з гентаміциновою нефропатією на 6 день експерименту
Забарвлення: гематоксилін і еозин.
Об. 10^x , Ок. 10^x .

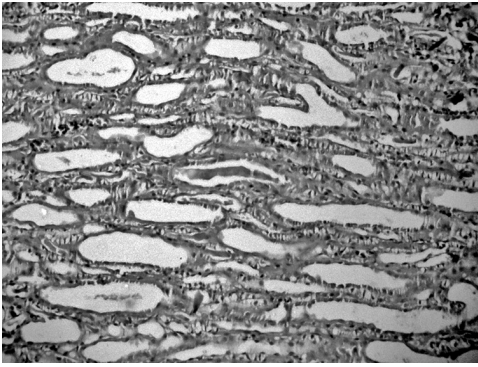


Рис. 3. Препарат сосочка нирки щура з гентаміциновою нефропатією на 6 день експерименту
Забарвлення: гематоксилін і еозин.
Об. 10^х, Ок. 10^х

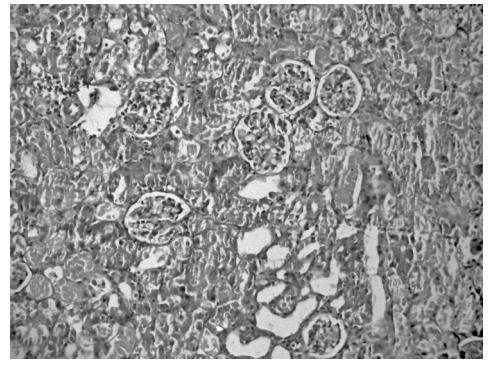


Рис. 4. Препарат кіркової речовини нирки щура за гентаміциновою нефропатією та введення симвастатину
Забарвлення: гематоксилін і еозин.
Об. 10^х, Ок. 10^х.

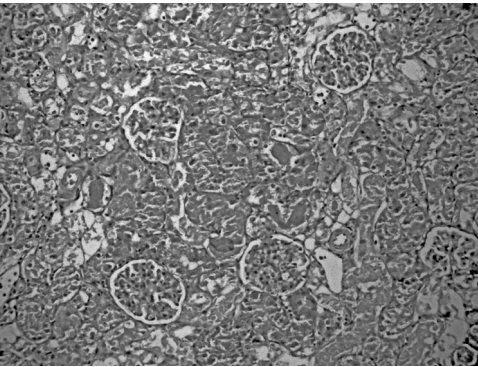


Рис. 5. Препарат кіркової речовини нирки щура за гентаміциновою нефропатією та введення аторвастатину
Забарвлення: гематоксилін і еозин.
Об. 40^х, Ок. 10^х.

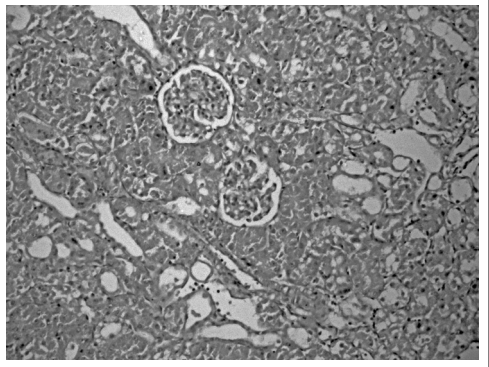


Рис. 6. Препарат кіркової речовини нирки щура за гентаміциновою нефропатією та введення ловастатину
Забарвлення: гематоксилін і еозин.
Об. 10^х, Ок. 10^х.

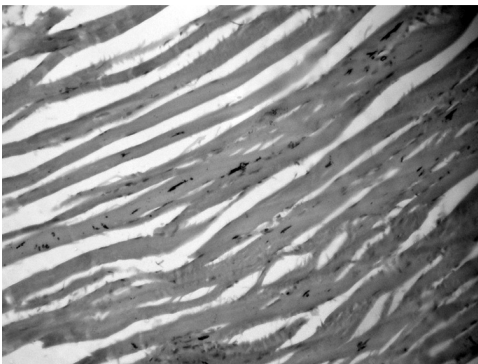


Рис. 7. Препарат скелетного м'яза щура за гентаміциновою нефропатією та введення ловастатину
Забарвлення: гематоксилін і еозин.
Об. 10^х, Ок. 10^х.

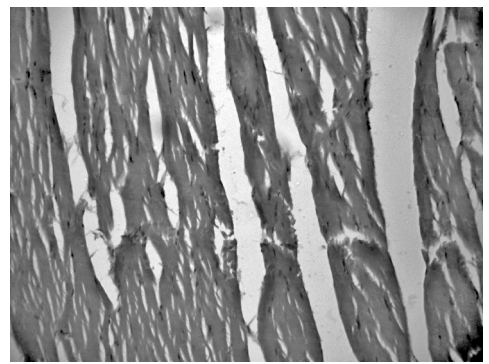


Рис. 8. Препарат скелетного м'яза щура за гентаміциновою нефропатією та введення симвастатину
Забарвлення: гематоксилін і еозин.
Об. 10^х, Ок. 10^х.

При обстеженні зразків м'язів стегна щурів у більшості лікованих статинами тварин не виявлено некрозу міоцитів (рис. 7) – можливого прояву рабдоміолізу – притаманної статинам побічної дії [14]. Проте в окремих гістопрепаратах були наявні незначні прояви міолізу (рис. 8), які, втім, не носили системного характеру та не давали підстав достовірно стверджувати про міотоксичність препаратів за обраного дозування та режиму введення.

Висновок

При гентаміциновій ГНН статини (аторвастатин, ловастатин, симвастатин) у дозі 20 мг/кг виявляють нефропротекторні властивості, що проявляються нормалізацією гістоструктури нирок, зменшенням вираженості протеїнуриї та натрійурезу, збільшенням ШКФ та діурезу, причому застосування препаратів не призводило, у цілому, до розвитку побічної дії у вигляді міолізу.

1. *Martinez-Salgado C.* Glomerular nephrotoxicity of aminoglycosides / C. Martinez-Salgado, F. J. Lopez-Hernandez, J. M. Lopez-Novoa // *Toxicol. Appl. Pharm.* – 2007. – № 223. – P. 86–98.
2. *Tavafi M.* Inhibitory effect of olive leaf extract on gentamicin-induced nephrotoxicity in rats / M. Tavafi, H. Ahmadvand, P. Toolabi // *IJKD.* – 2012. – V. 6, № 1. – P. 25–32.
3. Melatonin administration prevents the nephrotoxicity induced by gentamicin / E. Ozbek, Y. Turkoz, E. Sahna [et al.] // *BJU Int.* – 2000. – V. 85, Iss. 1. – P. 742–746.
4. Simvastatin ameliorates gentamicin-induced renal injury in rats / M. Jabbari, Z. Rostami, A. Jenabi [et al.] // *Saudi J. Kidney Dis. Transpl.* – 2011. – V. 22, Iss. 6. – P. 11861–1186.
5. *Simmons C. F.* Inhibitory effects of gentamicin on renal mitochondrial oxidative phosphorylation / C. F. Simmons, R. T. Bogusky, H. D. Humes // *J. Pharmacol. Exp. Ther.* – 1980. – № 214. – P. 709–715.
6. Statins inhibit aminoglycoside accumulation and cytotoxicity to renal proximal tubule cells / D. J. Antoine, A. Srivastava, M. Pirmohamed, B. K. Park // *Biochem. Pharmacol.* – 2010. – V. 79, Iss. 4. – P. 647–654.
7. *Davignon J.* The antioxidant effects of statins / J. Davignon, R. F. Jacob, R. P. Mason // *Coron. Artery Dis.* – 2004. – V. 15, Iss. 5. – P. 251–258.
8. Antioxidant effects of statins / L. L. Stoll, M. L. McCormick, G. M. Denning, N. L. Weintraub // *Drugs Today (Barc).* – 2004. – V. 40, Iss. 12. – P. 975–990.
9. Методи експериментального моделювання ураження нирок при фармакологічних дослідженнях: Методичні рекомендації ДФЦ України / С. Ю. Штриголь, В. М. Лісовий, І. А. Зупанець [та ін.]. – К., 2009. – С. 9–10.
10. Animal models of acute renal failure / A. P. Singh, A. Muthuraman, A. S. Jaggi [et al.] // *Pharmacological Reports.* – 2012. – № 64. – P. 31–44.
11. *Рябов С. И.* Функциональная нефрология / С. И. Рябов, Ю. В. Наточин. – СПб.: Лань, 1997. – 304 с.
12. *Maciel A. T.* Physicochemical analysis of blood and urine in the course of acute kidney injury in critically ill patients: a prospective, observational study / A. T. Maciel, M. Park, E. Macedo // *Anesthesiology.* – 2013. – V. 13. – P. 1–11.
13. Correlation between the AKI classification and outcome / M. Ostermann [et al.] // *Critical Care.* – 2008. – V. 12, Iss. 6. – P. 1–10.
14. *Bosch X.* Current concepts: rhabdomyolysis and acute kidney injury / X. Bosch, E. Poch, J. M. Grau // *N. Engl. J. Med.* – 2009. – V. 361, № 1. – P. 62–72.

В. Г. Зеленюк, І. І. Заморський, І. С. Давиденко, О. Г. Паливода **Морфофункціональні зміни в нирках щурів під впливом статинів при** **гентаміциновій гострій нирковій недостатності**

Статини поряд зі своєю основною гіполіпідемічною дією здатні виявляти антиоксидантні, протизапальні та імунomodulatory ефекти. Тому застосування інгібіторів ГМГ-КоА редуктази можна розглядати як потенційний терапевтичний напрям запобігання гентаміцин-індукованій нефротоксичності.

Мета дослідження – виявити нефропротекторні властивості статинів (аторвастатину, ловастатину, симвастатину) при гентаміциновій гострій нирковій недостатності у щурів.

Експеримент виконано на 40 білих щурах, розділених на 5 рівних груп. Гостру ниркову недостатність викликали внутрішньом'язовим введенням щурам 4 % розчину гентаміцину сульфату в дозі 80 мг/кг один раз на добу протягом 6 днів. Статини вводили внутрішньошлунково в дозі 20 мг/кг з першого дня застосування гентаміцину, після чого вивчали зміни функціонального стану та гістоструктури нирок.

За результатами експерименту встановлено обширні пошкодження канальців нефрону з розвитком некрозу, що супроводжувались олігурією та протеїнурією, а також значним зменшенням

швидкості клубочкової фільтрації в результаті нефротоксичного впливу гентаміцину. Застосування статинів (аторвастатину, ловастатину, симвастатину) у дозі 20 мг/кг сприяло відновленню сечовиділення та зменшенню концентрації білка в сечі, а також збереженню гістоструктури нирок, що доводить наявність у препаратів нефропротекторних властивостей.

Ключові слова: статини, гентаміцин, гостра ниркова недостатність, морфофункціональне дослідження

V. G. Zeleniuk, I. I. Zamorskii, I. S. Davydenko, O. G. Palyvoda
Морфофункціональные изменения в почках крыс под влиянием статинов при гентамициновой острой почечной недостаточности

Статины наряду со своим основным гиполлипидемическим действием способны проявлять антиоксидантные, противовоспалительные и иммуномодулирующие эффекты. Поэтому применение ингибиторов ГМГ-КоА редуктазы можно рассматривать как потенциальное терапевтическое направление предотвращения гентамицин-индуцированной нефротоксичности.

Цель исследования – выявить нефропротекторные свойства статинов (аторвастатина, ловастатина, симвастатина) при токсической острой почечной недостаточности у крыс.

Эксперимент выполнен на 40 белых крысах, разделенных на 5 равных групп. Острую почечную недостаточность вызывали внутримышечным введением крысам 4 % раствора гентамицина сульфата в дозе 80 мг/кг один раз в сутки в течение 6 дней. Статины вводили внутривенно в дозе 20 мг/кг с первого дня применения гентамицина, после чего изучали изменения функционального состояния и гистоструктуры почек

По результатам эксперимента установлены обширные повреждения канальцев нефрона с развитием некроза, сопровождающиеся олигурией и протеинурией, а также значительным уменьшением скорости клубочковой фильтрации в результате нефротоксического воздействия гентамицина. Применение статинов (аторвастатина, ловастатина, симвастатина) в дозе 20 мг/кг способствовало восстановлению мочеиспускания и уменьшению концентрации белка в моче, а также сохранению гистоструктуры почек, что доказывает наличие у препаратов нефропротекторных свойств.

Ключевые слова: статины, гентамицин, острая почечная недостаточность, морфофункціональне дослідження

V. G. Zeleniuk, I. I. Zamorskii, I. S. Davydenko, O. G. Palyvoda
Morphofunctional changes in a rat kidney influenced by statins under the conditions of gentamicin-induced acute renal failure

Statins, along with their main hypolipidemic effect are capable to exhibit antioxidant, anti-inflammatory and immunomodulatory effects. Therefore, the use of HMG-CoA reductase inhibitors may be considered as a potential therapeutic approach to prevent gentamicin-induced nephrotoxicity. *The purpose of our work* was to identify the renoprotective properties of statins (atorvastatin, lovastatin, simvastatin) under the conditions of toxic acute renal failure (ARF) in rats.

An experiment was carried using 40 white rats randomly divided into 5 equal groups. ARF was simulated by an intramuscular injection of 4% gentamicin sulfate solution at a dose of 80 mg/kg once a day for 6 days. Statins were administered intragastrically at a dose of 20 mg/kg from the first day of gentamicin application, followed by an examination of the changes in renal functional status and histostructure.

In our experiments was found an extensive damage to the tubules of the nephron with the development of necrosis accompanied by oliguria and proteinuria, as well as a significant decrease in glomerular filtration rate due to the gentamicin nephrotoxic effects. Statins (atorvastatin, lovastatin, simvastatin) at a dose of 20 mg/kg promoted the restoration of urination and reduction of urinary protein concentration, as well as preservation of kidney histostructure, which proves the existence of the renoprotective properties of drugs.

Key words: statins, gentamicin, acute renal failure, morphofunctional study

Надійшла: 11.06.2014 р.

Контактна особа: Зеленюк Володимир Георгійович, аспірант, кафедра фармакології, Буковинський державний медичний університет, буд. 2, Театральна пл., м. Чернівці, 58001.
Тел.: +38 095 334 42 92. Електронна пошта: vzeleniuk@gmail.com