



УДК 616.342-002.44+616.13-089.86

DOI: 10.22141/2308-2097.52.4.2018.154138

Ратчик В.М., Тарабаров С.О., Пролом Н.В.
ДУ «Інститут гастроентерології НАМН України», м. Дніпро, Україна

Міні-інвазивні технології в лікуванні стенозу пілоробульбарної зони виразкового генезу

For cite: Gastroenterologia. 2018;52(4):195-200. doi: 10.22141/2308-2097.52.4.2018.154138

Резюме. Мета. Розробка тактики міні-інвазивного лікування хворих із пілородуоденальним стенозом виразкової етіології. **Матеріали та методи.** У відділенні хірургії органів травлення ДУ «Інститут гастроентерології НАМН України» у 2015–2018 роках проведено лікування 36 хворих зі стенозом пілородуоденальної зони виразкового генезу з використанням ендоскопічної, комбінованої лапароендоскопічної і лапароскопічної оперативної техніки, серед них ізольована ендоскопічна балонна пілородуоденопластика виконувалась у 27 пацієнтів, комбіновані лапароендоскопічні втручання — у 9 хворих. Чоловіків було 24, жінок — 12. Середній вік — $(45,3 \pm 5,2)$ року. **Результати.** У 7 пацієнтів (19,5 %) діагностовано компенсований стеноз, у 21 пацієнта (58,3 %) — субкомпенсований стеноз, у 8 хворих (22,2 %) — декомпенсований стеноз. Під час дослідження були уточнені відомі та розроблені нові показання до виконання ендоскопічної балонної пілородуоденопластики та комбінованого лапароендоскопічного втручання, що виконані в усіх пацієнтів залежно від ступеня звуження вихідного відділу шлунка. Ускладнення в найближчому післяопераційному періоді виникли в 1 хворого (2,7 %) у вигляді перфорації зони дилатації. Летальних випадків не було. Віддалений період спостереження становив 7–12 місяців. Ендоскопічних, рентгенологічних і клінічних ознак рецидиву виразкової хвороби та стенозу не виявлено. **Висновки.** Метод міні-інвазивного ендоскопічного та комбінованого лапароендоскопічного втручання в лікуванні стенозу пілородуоденальної зони виразкового генезу характеризується мінімальним числом ускладнень, має добрі показники ефективності та відсутність рецидивів захворювання у віддаленому періоді.

Ключові слова: виразкова хвороба; стеноз пілородуоденальної зони; ендоскопічна балонна пілоро- та дуоденопластика; лапароендоскопічне втручання

Вступ

Пілородуоденальний стеноз (ПДС) — одне з найсерйозніших ускладнень виразкової хвороби, при якому порушується евакуація вмісту зі шлунка або дванадцятипалої кишки (ДПК), що веде до порушення нутритивного статусу пацієнтів і розвитку тяжких розладів гомеостазу. Останніми роками частота пілородуоденального стенозу виразкової етіології серед дорослого населення варіює від 10 до 63,5 % та в середньому становить 15–30 %. Декомпенсований стеноз розвивається у 5–15 % пацієнтів, які страждають від виразкової хвороби [1, 2]. Серед інших ускладнень виразкової хвороби стеноз

є показанням до хірургічного лікування у 45–84 % випадків [2–5].

Стеноз є рубцевим полем виразки, що поширюється як внутрішньостінно по підслизовому і м'язовому шарах, так і зовні по серозній оболонці. Рубцеве поле в сегменті виразки замикається в кільце, яке поетапно звужується, формуючи стеноз [3, 4].

При детальному дослідженні, за даними різних авторів, грубі виразкові ураження ворота зустрічаються лише у 5–7 % випадків [6, 7], в інших випадках є можливість для збереження пілоруса, що дає принципову можливість застосування міні-інвазивних органозбе-

рігаючих хірургічних і ендоскопічних технологій у лікуванні стенозу пілородуоденальної зони виразкової етіології [1, 4, 5, 8, 9].

У зв'язку з упровадженням міні-інвазивних технологій змінилися підходи до тактики і техніки проведення операцій у таких хворих. Лапароскопічні методи широко використовують у невідкладній хірургії при перфоративній виразці ДПК, а ендоскопічні — в лікуванні пацієнтів із гострою гастроінтестинальною кровотечею.

Відомі способи лапароскопічної ваготомії — задня стовбурова ваготомія і передня сероміотомія (операція Taylor), операція Hill — Barker [3, 4]. До переваг цих способів можна віднести більш надійну ідентифікацію нервових структур і меншу травматичність операції. Недоліком цих методів є те, що при стенозі вони не можуть виконуватись ізольовано і потребують дренивання шлунка.

Вперше про можливість виконання ендоскопічної балонної дилатації було описано Stanley B. Benjamin у 1982 р. [10, 11]. Автором було виконано декілька балонних пілородуоденальних пластик у хворих зі стенозами виразкового генезу, яким неможливо було виконати інші оперативні втручання через супутню патологію. В усіх випадках було отримано позитивний ефект, що дало можливість перевести пацієнтів із парентерального харчування на ентеральне. Після цього багатьма авторами виконувались подібні спостереження та відзначались позитивні результати. L. Hamzaoui та співавт. (2015) провели спостереження за 45 пацієнтами віком 20–58 років зі стенозом пілородуоденальної зони виразкового генезу. Медіана спостереження становила 32 місяці (4–126 місяців). Безпосередня успішність балонної дилатації відмічалась у 95,5 % пацієнтів. Клінічна ремісія була відзначена у 84,4 % хворих. Ремісія без рецидиву спостерігалась в 55,8 % протягом 30 місяців після дилатації [8].

Мета: оцінка можливостей міні-інвазивного лікування хворих із пілородуоденальним стенозом виразкової етіології.

Матеріали та методи

У відділенні хірургії органів травлення ДУ «Інститут гастроентерології НАМН України» (ДУ ІГНАМН України) у 2015–2018 роках проведено лікування 36 хворих зі стенозом пілородуоденальної зони виразкового генезу з використанням ендоскопічної, комбінованої лапароендоскопічної і лапароскопічної оперативної техніки, серед них ізольована ендоскопічна балонна пілородуоденопластика виконувалась 27 пацієнтам, комбіновані лапароендоскопічні втручання — 9 хворим. Чоловіків було 24, жінок — 12. Вік пацієнтів коливався від 38 до 56 років. Середній вік — $(45,3 \pm 5,2)$ року.

Ендоскопічна діагностика та лікування проводились за допомогою відеогастроскопів Olympus HQ-190 HD (Японія) та Pentax EG-29V (Японія).

Стан слизової та ступінь змін оцінювались згідно з «Мінімальною стандартною термінологією» (1996) [12]. Рентгенологічні дослідження з використанням

контрасту та оцінкою перистальтики, швидкості випорожнення шлунка та виявлення ступеня стенозу проводились на рентгенологічному комплексі Orea T-90 (Італія). Для етапу ендоскопічної балонної пілородуоденоластики використовували балони 15–20 мм фірми Boston Scientific (США) (рис. 1).

Манометрію виконували оригінальним пристроєм для вивчення моторики шлунково-кишкового тракту МНХ-01 (захищений а.с. № 923521 «Устройство для исследования моторики биологического объекта», Україна).

Результати та обговорення

На основі інструментальних методів дослідження (ендоскопія, рентген та манометрія) діагностовано компенсований стеноз у 7 пацієнтів (19,5 %), у 21 пацієнта (58,3 %) — субкомпенсований стеноз, у 8 хворих (22,2 %) — декомпенсований стеноз.

Тяжкий перебіг виразкової хвороби ДПК у обстежуваних хворих характеризувався грубими анатомічними змінами пілородуоденальної зони із залученням до патологічного процесу шлунка і ДПК. Виявлені нами ендоскопічні ознаки при компенсованому стенозі характеризувалися рубцевим звуженням просвіту ДПК до (10 ± 1) мм, помірним збільшенням розмірів шлунка, місцевим запаленням. При субкомпенсованому стенозі мало місце рубцеве звуження просвіту ДПК до (5 ± 8) мм зі збільшенням розмірів шлунка і залишковим вмістом шлункового соку та їжі, місцевим запаленням і набряком. При декомпенсованому стенозі відзначалося рубцеве звуження просвіту ДПК < 5 мм, значне збільшення розмірів шлунка з великим вмістом шлункового соку та їжі, вираженим запаленням і ознаками атрофії слизової. Ендоскопічна картина стенозу відображена на рис. 2.

Рентгенологічні ознаки характеризувалися такими змінами:

1) при компенсованому стенозі — шлунок звичайних розмірів або дещо розширений. Спорожнення відбувається своєчасно або уповільнене на термін від 6 до 12 годин;

2) при субкомпенсованому стенозі — шлунок збільшений, перистальтика ослаблена, евакуація уповільнена до 12–24 годин;




Рисунок 1 — Ендоскопічна система для дилатації

3) при декомпенсованому стенозі — контрастна маса накопичується в нижньому відділі шлунка, евакуація відбувається більше ніж за 24 години.

Під час виконання манометрії були виявлені такі характерні зміни:

1) у пацієнтів із компенсованим стенозом тиск у ділянці звуження був на рівні $(50,05 \pm 10,20)$ мм рт.ст.;

2) у пацієнтів із субкомпенсованим стенозом — $(71,20 \pm 9,56)$ мм рт.ст.;

3) у пацієнтів із некомпенсованим стенозом — понад $(90,15 \pm 10,45)$ мм рт.ст. ($p < 0,05$).

У 27 пацієнтів із компенсованим і субкомпенсованим стенозом на тлі стандартної противиразкової терапії в середньому на $(3,50 \pm 1,50)$ доби була виконана ізольована балонна пілородуоденопластика. У кожному конкретному випадку діаметр балона (від 16 до 20 мм) добирався індивідуально, залежно від ступеня звуження та інтенсивності болювого синдрому під час дилатації. Балон під візуальним ендоскопічним контролем встановлювався безпосередньо в зону стенозу, протягом 3 хвилин виконувався сеанс дилатації з утворенням тиску в балоні 3–6 атмосфер. Одразу після дилатації проводилися ендоскопічний контроль ділянки маніпуляції щодо можливих ускладнень та оцінка ефекту втручання.

Основні етапи ендоскопічної балонної пілородуоденопластики подані на рис. 3.

У 8 пацієнтів із декомпенсованим стенозом виконано міні-інвазивне комбіноване лапароендоскопічне

оперативне втручання, що складалось з 4 основних етапів:

1. Лапароскопічна селективна проксимальна ваготомія (СПВ) за Hill — Barker.

2. Мобілізація ДПК за Кохером і лапароскопічний вісцероліз в ділянці стенозу.

3. Ендоскопічна балонна пілородуоденопластика під ендоскопічним і лапароскопічним контролем.

4. Контроль відновлення прохідності.

Основні етапи комбінованого лапароендоскопічного втручання подано на рис. 4–6.

У всіх пацієнтів було досягнуто відновлення нормального діаметра пілородуоденальної зони (17–20 мм). Середній післяопераційний період становив $(7,21 \pm 3,23)$ доби. Середній час операції — $(135,00 \pm 43,37)$ хвилини. Ускладнення на другу добу після операції виникло в 1 хворого (2,7 %) у вигляді перфорації зони дилатації на фоні порушення рекомендацій щодо післяопераційного режиму та харчування; пацієнту була виконана традиційна пілоропластика за Фіннеєм. Летальних випадків не було.

Віддалений період спостереження становив 7–12 місяців. Виконано ендоскопічні, рентгенологічні та манометричні дослідження. Клінічних та інструментальних ознак рецидиву виразкової хвороби та стенозу не виявлено. Оцінка кінетичної функції і внутрішньопорожнинного тиску пілородуоденальної зони за даними манометрії у до- та післяопераційному періоді показала відновлення нормального тону та тиску

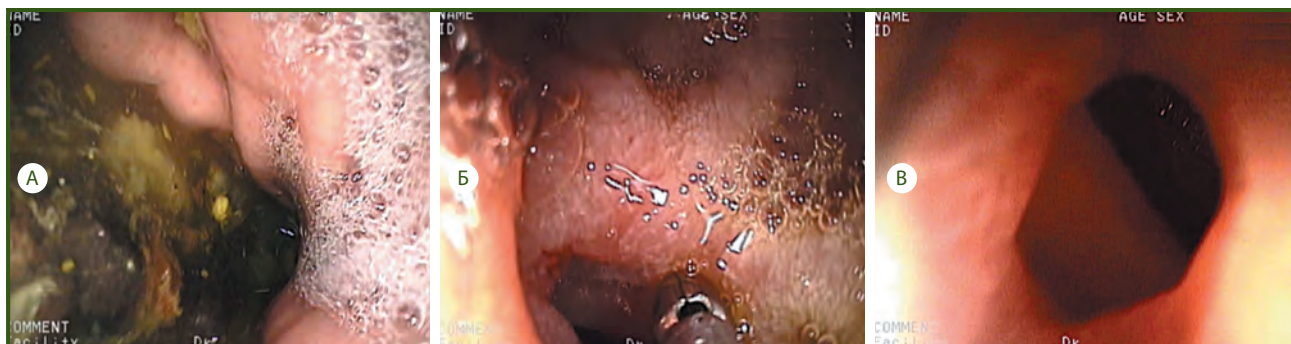

Рисунок 2 — Ендоскопічні зміни при стенозі: А — збільшений у розмірах шлунок із застійним вмістом; Б — набряк, запалення та рубцева деформація слизової оболонки в ділянці стенозу; В — звуження просвіту луковичі ДПК

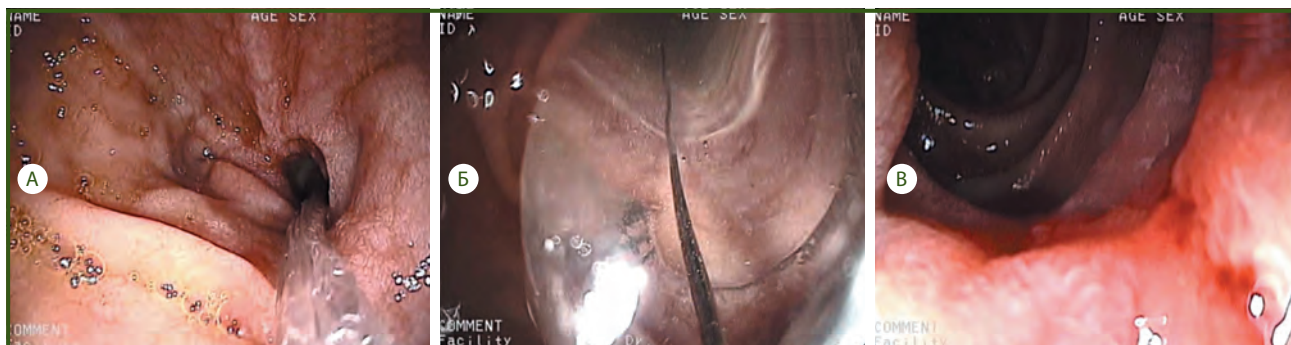


Рисунок 3 — Етап ендоскопічної балонної дуоденопластики: А — проведення балона в ділянку стенозу; Б — момент виконання балонної пілородуоденопластики; В — контроль ефективності балонної пілородуоденопластики

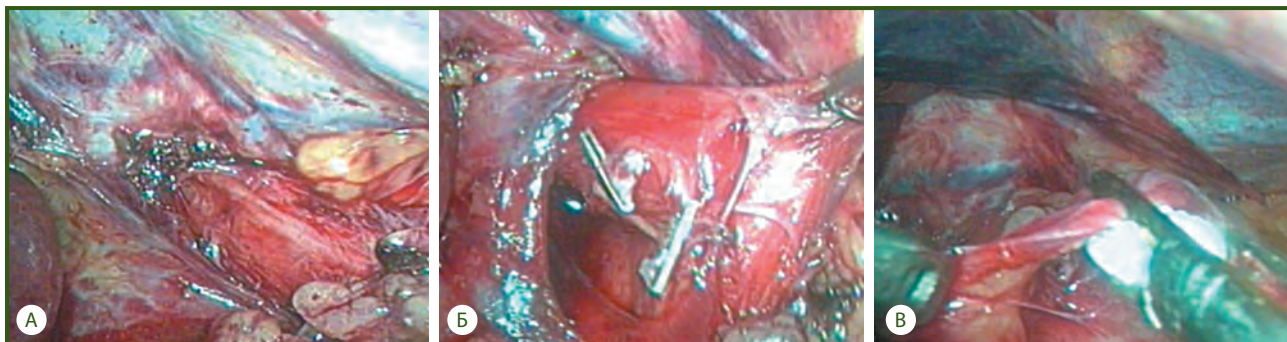


Рисунок 4 — Лапароскопічна СПВ за Hill — Barker: А — мобілізація стравоходу, візуалізація переднього вагуса; Б — кліпуння та пересічення заднього вагуса; В — передня СПВ (пересічення гілки до дна шлунка)

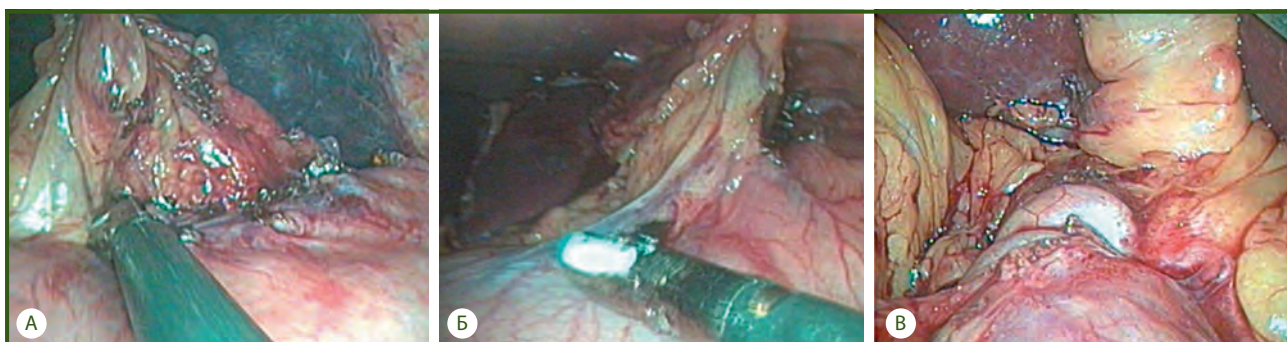

Рисунок 5 — Мобілізація ДПК за Кохером і лапароскопічний вісцероліз в ділянці стенозу: А — передня СПВ (обробка малої кривизни); Б — збережена іннервація ділянки воротаря; В — мобілізація спайкового процесу ділянки стенозу ДПК

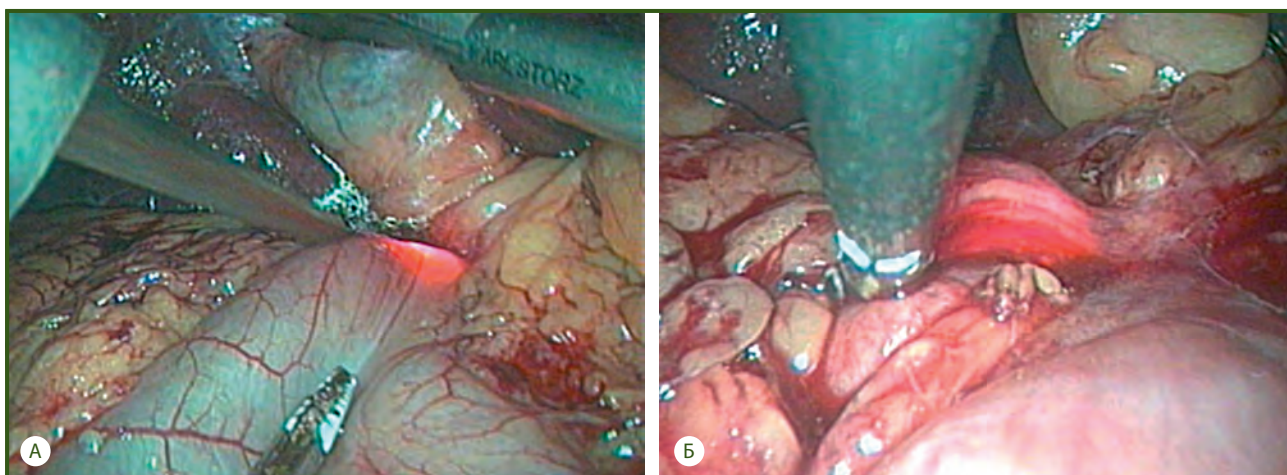


Рисунок 6 — Ендоскопічна балонна пілородуоденопластика під ендоскопічним та лапароскопічним контролем: А — проведення ендоскопа за зону стенозу; Б — трансілюмінація через стінку ДПК

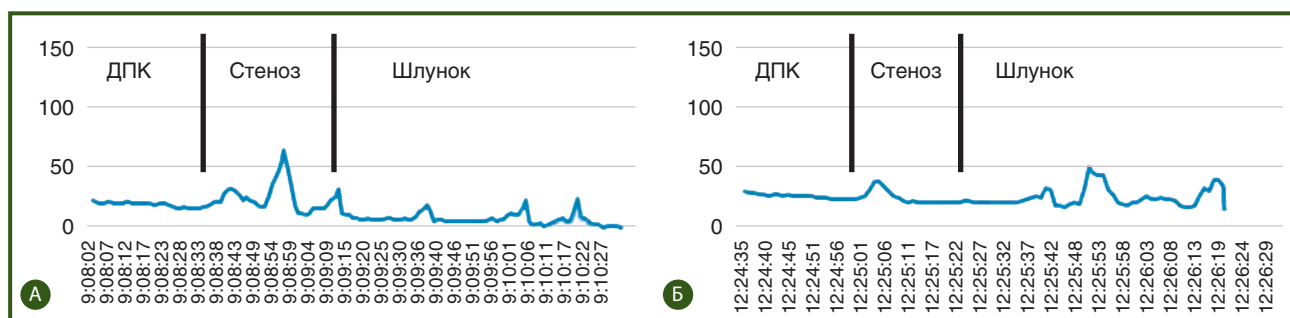


Рисунок 7 — Результати манометрії: А — у доопераційному періоді; Б — через 12 місяців після лікування

зони ДПК ($25,14 \pm 11,35$) мм рт.ст., що проілюстровано на рис. 7.

Отже, комбінований ендоскопічний метод лікування виразкового пілородуоденального стенозу внаслідок поєднаної дії ендоскопічної балонної дилатації, лапароскопічної СПВ і вісцеролізу в зоні деформації дозволяє впливати на основні механізми виразкоутворення та нормалізує моторно-евакуаторні порушення.

Ускладнений перебіг виразкової хвороби ДПК із формуванням стенозу пілородуоденальної зони робить актуальною подальшу розробку і впровадження в практику нових технологій, а саме ендохірургічних методик, які дають можливість відновити функціональну повноцінність пілородуоденальної зони та нормалізувати евакуаторну функцію шлунка без застосування пілороруйнуючих втручань.

Висновки

1. Метод міні-інвазивного ендоскопічного та запропонованого комбінованого лапароскопічного втручання в лікуванні стенозу пілородуоденальної зони виразкового генезу дає доведений позитивний ефект, характеризується мінімальним числом ускладнень, відсутністю рецидивів захворювання у віддаленому періоді.

2. При компенсованому та некомпенсованому стенозі пілородуоденальної зони методом вибору є ізольована балонна пілородуоденопластика на тлі стандартної противиразкової терапії; при декомпенсації стенозу — міні-інвазивне комбіноване лапароскопічне оперативне втручання.

3. Для вибору методу хірургічного лікування стенозу пілоробульбарної зони виразкової етіології, окрім загальноприйнятих рентгенологічних та ендоскопічних даних, істотними є манометричні показники.

Конфлікт інтересів. Автори заявляють про відсутність конфлікту інтересів при підготовці даної статті.

References

1. Didigov MT, Klyuchnikov OYu. Surgical treatment of

decompensated cicatricial-ulcerative duodenal stenosis: resection of the stomach or diametrical duodenoplasty. *V mire nauchnyh otkrytij.* 2013;2(47):175-196. (in Russian).

2. Durlshter VM, Didigov MT, Karipidi GK. Tactics of treatment decompensated scar-ulcerative stenosis of the duodenum. *Kubanskii nauchnyi meditsinskii vestnik.* 2013;(142):81-86. (in Russian).

3. Sazhin VP, Fedorov AV, Sazhin AV. *Endoskopicheskaia abdominal'naia khirurgiia: rukovodstvo [Endoscopic abdominal surgery: a guide].* Moscow: GEOTAR; 2010. 264-270 pp. (in Russian).

4. Croce E, Olmi S, Russo R, Azzola M, Mastropasqua E, Golia M. Laparoscopic treatment of peptic ulcers. A review after 6 years experience with Hill-Barker's procedure. *Hepatogastroenterology.* 1999 Mar-Apr;46(26):924-9.

5. Durlshter VM, Didigov MT. Method of radical duodenoplasty decompensated the length of scar and ulcerative stenosis of the duodenum. *Kubanskii nauchnyi meditsinskii vestnik.* 2013;(142):79-81. (in Russian).

6. ASGE Standards of Practice Committee, Banerjee S, Cash BD, et al. The role of endoscopy in the management of patients with peptic ulcer disease. *Gastrointest Endosc.* 2010 Apr;71(4):663-8. doi: 10.1016/j.gie.2009.11.026.

7. Cherian PT, Cherian S, Singh P. Long-term follow-up of patients with gastric outlet obstruction related to peptic ulcer disease treated with endoscopic balloon dilatation and drug therapy. *Gastrointest Endosc.* 2007 Sep;66(3):491-7. doi: 10.1016/j.gie.2006.11.016.

8. Choi WJ, Park JJ, Park J, et al. Effects of the temporary placement of a self-expandable metallic stent in benign pyloric stenosis. *Gut Liver.* 2013 Jul;7(4):417-22. doi: 10.5009/gnl.2013.7.4.417.

9. Kochhar R, Poornachandra KS, Dutta U, Agrawal A, Singh K. Early endoscopic balloon dilation in caustic-induced gastric injury. *Gastrointest Endosc.* 2010 Apr;71(4):737-44. doi: 10.1016/j.gie.2009.11.038.

10. Benjamin SB, Cattau EL, Glass RL. Balloon dilation of the pylorus: therapy for gastric outlet obstruction. *Gastrointest Endosc.* 1982 Nov;28(4):253-4.

11. Benjamin SB, Glass RL, Cattau EL Jr, Miller WB. Preliminary experience with balloon dilation of the pylorus. *Gastrointest Endosc.* 1984 Apr;30(2):93-5.

12. Delvaux M. Minimal Standard Terminology in Digestive Endoscopy. *Endoscopy.* 2000;32(2):159-188. doi: 10.1055/s-2006-925452.

Отримано 26.10.2018 ■

Ратчик В.М., Тарабаров С.А., Пролом Н.В.
ГУ «Институт гастроэнтерологии НАМН Украины», г. Днепр, Украина

Мини-инвазивные технологии в лечении стеноза пилоробульбарной зоны язвенного генеза

Резюме. Цель. Разработка тактики мини-инвазивного лечения больных с пилородуоденальным стенозом язвенной этиологии. **Материалы и методы.** В отделении хирургии органов пищеварения ГУ «Институт гастроэнтерологии НАМН Украины» в 2015–2018 годах проведено лечение 36 больных со стенозом пилородуоденальной зоны язвенного генеза с использованием эндоскопической, комбинированной лапароскопической и лапароскопической опера-

тивной техники; среди них изолированная эндоскопическая баллонная пилородуоденопластика выполнялась у 27 пациентов, комбинированные лапароскопические вмешательства — у 9 больных. Мужчин было 24, женщин — 12. Средний возраст — $(45,3 \pm 5,2)$ года. **Результаты.** У 7 пациентов (19,5 %) диагностирован компенсированный стеноз, у 21 пациента (58,3 %) — субкомпенсированный стеноз, у 8 больных (22,2 %) — декомпенсированный стеноз. В ходе ис-

следования были уточнены известные и разработаны новые показания к выполнению эндоскопической баллонной пилородуоденопластики и комбинированного лапароэндоскопического вмешательства, выполненных у всех пациентов в зависимости от степени сужения выходного отдела желудка. Осложнения в ближайшем послеоперационном периоде возникли у 1 больного (2,7 %) в виде перфорации зоны дилатации. Летальных исходов не было. Отдаленный период наблюдения составил 7–12 месяцев. Эндоскопических, рентгенологических и клинических признаков рецидива

язвенной болезни и стеноза не выявлено. **Выводы.** Метод мини-инвазивного эндоскопического и комбинированного лапароэндоскопического вмешательства в лечении стеноза пилородуоденальной зоны язвенного генеза характеризуется минимальным числом осложнений, имеет хорошие показатели эффективности и отсутствие рецидивов заболевания в отдаленном периоде.

Ключевые слова: язвенная болезнь; стеноз пилородуоденальной зоны; эндоскопическая баллонная пилоро- и дуоденопластика; лапароэндоскопические вмешательства

V.M. Ratchik, S.O. Tarabarov, N.V. Prolom

State Institution "Institute of Gastroenterology of the National Academy of Medical Sciences of Ukraine", Dnipro, Ukraine

Minimally invasive technologies in the treatment of ulcerative pylorobulbar stenosis

Abstract. Background. The purpose was to develop approaches to minimally invasive treatment of patients with ulcerative pyloroduodenal stenosis. **Materials and methods.** In 2015–2018, at the department of surgery of the digestive organs of the State Institution "Institute of Gastroenterology of the National Academy of Medical Sciences of Ukraine", 36 patients with ulcerative pyloroduodenal stenosis were treated using endoscopic, combined laparoendoscopic and laparoscopic operative techniques, of them isolated endoscopic balloon dilation of the pylorus was performed in 27 patients, combined laparoendoscopic intervention — in 9 persons. There were 24 men and 12 women, with the mean age of (45.3 ± 5.2) years. **Results.** Compensated stenosis was diagnosed in 7 patients (19.5 %), subcompensated — in 21 (58.3 %), decompensated — in 8 (22.2 %). During the study, we specified and developed the well-known and new indications for endoscopic balloon dila-

tion of the pylorus and duodenum and combined laparoendoscopic intervention performed in all patients, depending on the degree of pyloric stenosis. Complications in the immediate postoperative period occurred in 1 patient (2.7 %) in the form of perforation of the dilation zone. There were no lethal outcomes. The remote observation period was 7–12 months. Endoscopic, radiological and clinical signs of recurrence of peptic ulcer and stenosis were not detected. **Conclusions.** The method of minimally invasive endoscopic and combined laparoendoscopic interventions in the treatment of ulcerative pyloroduodenal stenosis is characterized by minimal complications, good efficacy and the absence of disease recurrences in the long-term period.

Keywords: peptic ulcer disease; pyloroduodenal stenosis; endoscopic balloon dilation of the pylorus and duodenum; laparoendoscopic intervention