УДК 612.357.6+613.952+618.33

Сікорин Я.Я.

Патоморфологічні та морфометричні особливості печінки новонароджених дітей при внутрішньоутробних асоційованих інфекціях

Кафедра патоморфології з секційним курсом (зав. каф. – проф. І.О.Михайлюк)
Івано-Франківського національного медичного університету

Резюме. Проведені патогістологічні, гістохімічні, морфометричні дослідження печінки померлих новонароджених дітей віком 36-40 тижнів гестації з клінічним діагнозом внутрішньоутробні інфекції. Результати дослідження показали, що функціональна активність гепатоцитів різних зон печінкових часточок достовірно відрізняється при порівнянні з контрольною групою. Важливою морфологічною характеристикою, яка дозволяє оцінити рівень метаболізму, виявити прояви компенсаторних реакцій, є відношення між цитоплазмою та ядром (ядерно-цитоплазматичний індекс). Дослідження площ профілів гепатоцитів різних зон у трьох досліджуваних групах виявило закономірність: зі збільшенням площ профілів від 1-ї до 3-ї зони відповідно зменшувався ядерно-цитоплазматичний індекс. У зонах печінкових часточок, де спостерігалося достовірне зменшення площ профілю клітин, незначне збільшення ядерно-цитоплазматичного індексу вказувало на прояв компенсаторних реакцій. У новонароджених дітей зміна розмірів гепатоцитів, їх ядер і ядерно-цитоплазматичного співвідношення служить індикатором запальних процесів. Визначення ступеня пошкодження гепатоцитів різних зон часточки має важливе значення для корекції профілактики та лікування внутрішньоутробних інфекцій.

Ключові слова: асоційовані інфекції, новонароджені, гепатоцити, ядерно-цитоплазматичний індекс.

Постановка проблеми і аналіз останніх досліджень. Внутрішньоутробні інфекції є актуальною проблемою сучасної пре- і перинатальної неонатології у зв'язку з високою захворюваностю і смертністю дітей [1]. За даними МОЗ України частота інфікування новонароджених дітей в утробі матері сягає 40-70% [2, 3]. Особливостями внутрішньоутробних інфекцій на даний час є різноманітність змін в органах і системах дитини під впливом асоціацій мікроорганізмів [4]. В той же час дослідження різних органів і систем, зокрема печінки, при дії асоціацій мікроорганізмів вивчені недостатньо, особливо з урахуванням зон печінкової часточки, гепатоцити яких виконують різну функцію [5]. Це пояснює той факт, що морфологічні зміни гепатоцитів відрізняються при дії різних пошкоджуючих факторів [6]. Таким чином, визначення ступеня пошкодження гепатоцитів різних зон часточки має важливе значення для корекції профілактики та лікування внутрішньоутробних інфекцій.

Мета дослідження. Дослідити морфологічні зміни гепатоцитів різних зон часточки печінки при асоційованих внутрішньоутробних інфекціях.

Матеріал і методи дослідження

Досліджено аутопсійний матеріал (90 випадків) печінки новонароджених дітей віком 36-40 тижнів гестації, померлих в неонатальному періоді внаслідок асоційованих внутрішньоутробних інфекцій. У залежності від комбінацій мікробних асоціацій, підтверджених серологічними, бактеріологічними та імунологічними лабораторними методами, досліджуваний матеріал був поділений на групи: І група - герпетично-стафілококова інфекція (30 випадків), ІІ група – герпетично-хламідійна інфекція (30 випадків), ІІІ група – хламідійно- стафілококова інфекція (30 випадків). Контрольна група – новонароджені діти, які померли в результаті гострого порушення матково-плацентарного і пуповинного кровообігу в ранньому неонатальному періоді без інфекційного чинника.

Шматочки печінки фіксували в 10% розчині нейтрального формаліну з подальшою обробкою за загальноприйнятими методами. Гістологічні зрізи забарвлювали гематоксиліном та еозином, трихромом за Массоном, оранжевим-червоним-голубим (ОЧГ) у модифікації Зербіно Д.Д., Лукасевич Л.Л., пікрофуксином за Ван-Гізоном, ставили реакцію за Перлсом. Проводили визначення морфометричних параметрів площі профілю гепатоцитів (S мкм^2), площі профілю ядер гепатоцитів (S мкм^2), площі профілю цитоплазми гепатоцитів за формулою Sц=Sг-Sя, ядерно-цитоплазматичний індекс (Я/ЦІ) за формулою Я/ЦІ=Sя/Sг в трьох зонах часточки печінки за Рапопортом [7].

Аналізу підлягали всі гепатоцити на визначеній площі зрізу у різних групах дослідження. Кольорові мікрофотографії отримували за допомогою цифрової фотокамери Canon G10 на мікроскопі Carl ZEISS Axiostar plus (Microlmaning GmbH, Німеччина). Комплекс морфометричних обчислень проводили на цифрових мікрофотографіях за допомогою програмного забезпечення UTHSCSA ImageTool. Весь фактичний матеріал опрацьовано методом варіаційної статистики з вираховуванням середнього арифметичного і його стандартної похибки, достовірність порівнюваних величин оцінювали за критерієм Стьюдента, рівень вірогідності - pJ0,05.

Результати дослідження та їх обговорення

У новонароджених І-ї групи спостерігалося порушення структури печінки з частковою дискомплексацією печінкових балок та вираженою вакуольною дистрофією гепатоцитів, повнокрів'ям, розширенням синусоїдних гемокапілярів та частково просторів Діссе. Гепатоцити 3-ї зони світлі, значно збільшені, ядра великі, темні, окремі містять різної величини включення, які інтенсивно забарвлені гематоксиліном і чітко відмежовані від інших частин ядра (рис.1, а). Межі цитоплазми багатьох гепатоцитів визначалися розмито, що свідчило про початкові явища плазмолізису. Точкові та дрібновогнищеві некрози в цих зонах без перифокальної клітинної запальної реакції. Накопичення жовчних пігментів у поодиноких гепатоцитах 1-ї зони з вогнищевою

Таблиця 1. Результати морфометрії показників площ профілів гепатоцитів, ядра, цитоплазми та ядерно-цитоплазматичного індексу

№ групи	Площа, мкм^2	Зона 1	Зона 2	Зона 3
I	профілю гепатоцита	73,83±3,29*	101,90±1,32*	178,83±17,53*
	профілю ядра	18,62±1,58*	24,80±1,08*	27,64±3,01*
	профілю цитоплазми	55,21±2,58*	77,10±1,81*	151,19±15,26*
	Я/Ц індекс	0,34±0,03*	0,32±0,02*	0,18±0,02*
II	профілю гепатоцита	55,85±2,12*	78,76±1,60*	122,88±3,50*
	профілю ядра	15,63±1,03*	17,22±1,64*	20,62±0,75*
	профілю цитоплазми	40,22±2,50*	61,54±1,72*	102,26±3,65*
	Я/Ц індекс	0,39±0,05*	0,28±0,04*	0,20±0,01*
III	профілю гепатоцита	74,70±3,1*	107,84±3,17*	148,05±7,65*
	профілю ядра	19,41±1,25*	23,18±1,02*	25,16±0,96*
	профілю цитоплазми	55,29±2,90*	84,66±3,17*	122,89±7,37*
	Я/Ц індекс	0,35±0,03*	0,27±0,02*	0,20±0,01*
IV (Контроль)	профілю гепатоцита	56,95±1,75	75,58±1,11	90,81±1,16
	профілю ядра	15,92±0,94	17,5±1,05	22,61±1,7
	профілю цитоплазми	41,03±1,69	58,08±1,21	68,20±1,49
	Я/Ц індекс	0,39±0,04	0,30±0,02	0,33±0,02

Примітка: * P≤0,05 порівняно з контролем

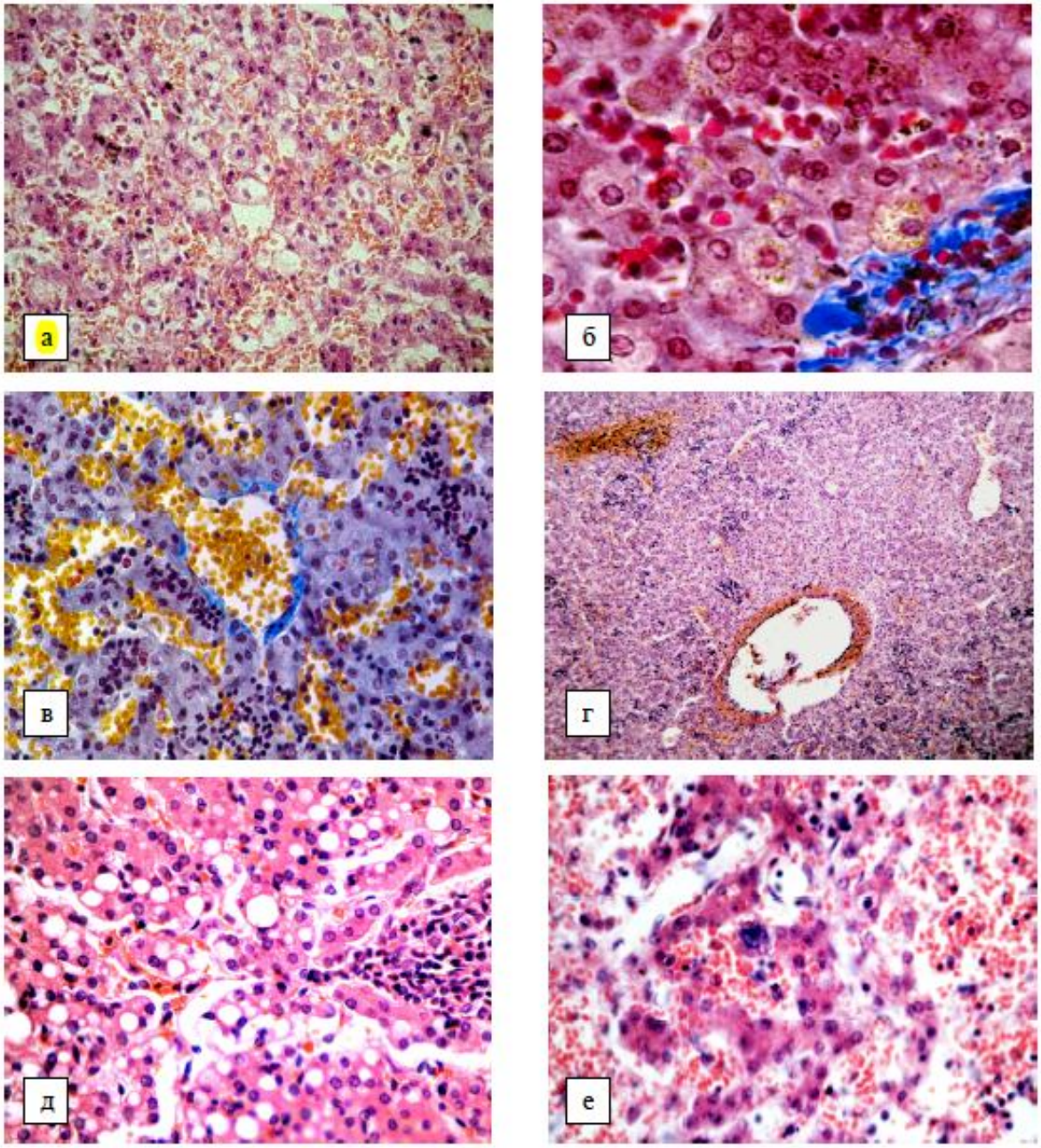

Рис.1. Патоморфологія печінки при асоційованих внутрішньоутробних інфекціях новонароджених дітей (36-40 тижнів гестації): а-повнокрів'я, розширення синусоїдних гемокапілярів, виражена вакуольна дистрофія гепатоцитів з явищами цитолізу (І група); б-накопичення жовчних пігментів в поодиноких гепатоцитах та дифузна лімфо-плазмоцитарна інфільтрація строми портальних трактів (І група); в-г-повнокрівні та розширені синусоїдні капіляри, вогнища екстрамедулярного скупчення еритроїдних клітин навколо макрофагів та клітин Купфера, муфтоподібні периваскулярні крововиливи (ІІ група); д-гепатоцити 1-ї зони з крупновакуольними жировими включеннями, які при забарвленні гематоксиліном і еозином мають вигляд оптично прозорих утворень (ІІІ група); е-гепатоцити 3-ї зони з явищами розпаду і некрозу, лімфо-плазмоцитарна інфільтрація (ІІІ група). Заб.: а, г, д, е - гематоксиліном-еозином; б - за Массоном; в - ОЧГ. Зб.: а, б, в, д, е - ок.10, об.40, г - ок.10, об.10.

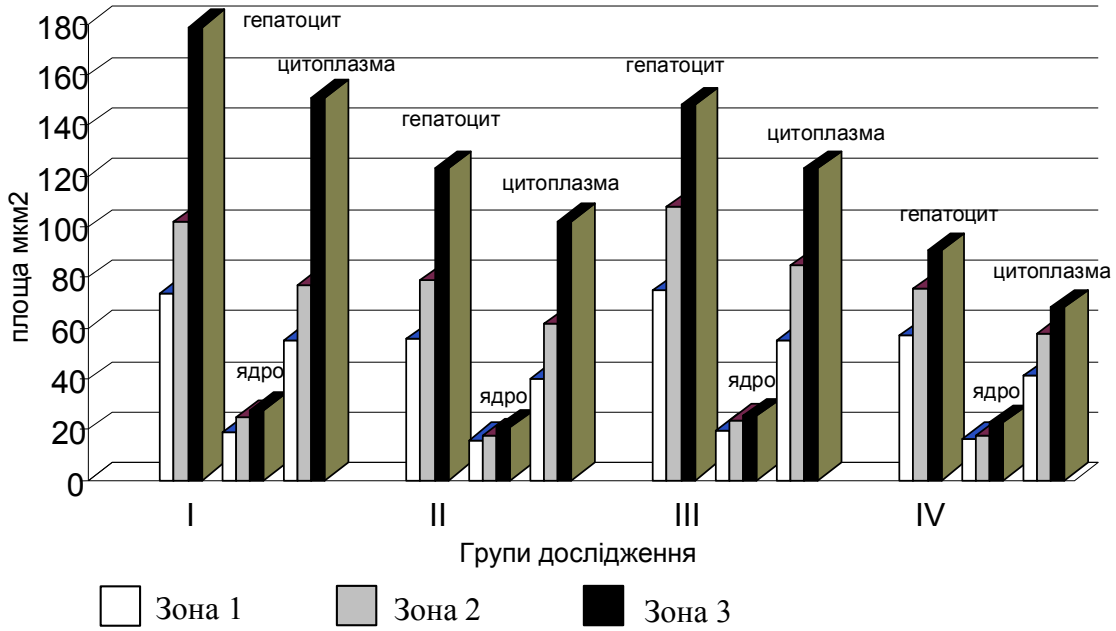

Рис. 2. Морфометричні показники площі гепатоцитів, ядер, цитоплазми печінки новонароджених дітей при внутрішньоутробних асоційованих інфекціях

лімфо-плазмоцитарною інфільтрацією строми портальних трактів вказує на порушення екзокринної функцій гепатоцитів (рис. 1, б).

Площа профілю гепатоцитів I групи збільшилася у 1,3 рази в перипортальній (1-й зоні) і проміжній (2-й зоні) та у 2 рази в центральній (3-й зоні) (табл. 1). Відповідно площа профілю цитоплазми в 1-й та 2-й зонах збільшилася у 1,4 рази, у 3-й зоні - в 1,6 разів (pJ0,05) (табл. 1). Площа профілю ядер у всі трьох зонах однаково збільшилася в 1,2 рази, порівняно з контролем (pJ0,05) (табл. 1). Ядерно-цитоплазматичний індекс у 1-й та 2-й зонах був дещо нижчим, а в 3-й зоні різко знизився у 2,2 рази (табл. 1, рис. 3) порівняно з контролем (pJ0,05), що свідчить про виснаження морфофункціональної активності ядерного апарату.

Описані зміни вказують на прогресуюче підвищення функціональної активності з наступним виснаженням компенсаторних можливостей гепатоцитів, що завершується некрозом окремих клітин.

Гістологічно в новонароджених дітей II групи структура печінки порушена частково з помірно вираженою деформацією та дискомплексацією балок. Повнокрівні та розширенні синусоїди з множинними вогнищами екстрамедулярного скупчення еритроїдних клітин різної величини по всіх зонах ацинуса. Формування острівців нерівномірне, асиметричне, з порушенням сферичного розміщення еритроїдних клітин навколо макрофагів та клітин Купфера. Синусоїдні капіляри подекуди мали розширений просвіт, разом з тим на великих площах печінкової часточки їх просвіт не контурувався (рис. 1, в). Ступінь вираженості дистрофічних змін в гепатоцитах неоднорідний. Гепатоцити 3-ї зони збільшені, деформовані, щільно прилягали один до одного, окремі з явищами розпаду, вираженою дрібновакуольною дистрофією та муфтоподібними периваскулярними крововиливами (рис. 1, г).

Морфометрично у II досліджуваній групі показники площі профілю гепатоцитів, цитоплазми, ядер 1-ї та 2-ї зон суттєво не відрізнялися від контролю. В 3-й зоні зросла площа профілю гепатоцитів у 1,35 рази, площа профілю цитоплазми у 1,5 рази, а площа профілю ядер незначно зменшилася у порівнянні з контролем (pJ0,05) (табл. 1). Зростання параметрів у 3-й зоні вказувало на посилення метаболічних процесів в цитоплазмі та ядрі гепатоцитів, що знаходилися в стані гідропічної дистрофії (табл. 1, рис. 2). Ядерно-цитоплазматичний індекс 1-ї зони виріс у 1,2 рази, у 2-й зоні не відрізнявся, а в 3-й зоні зменшився вдічі у порівнянні з контролем (табл. 1, рис. 3).

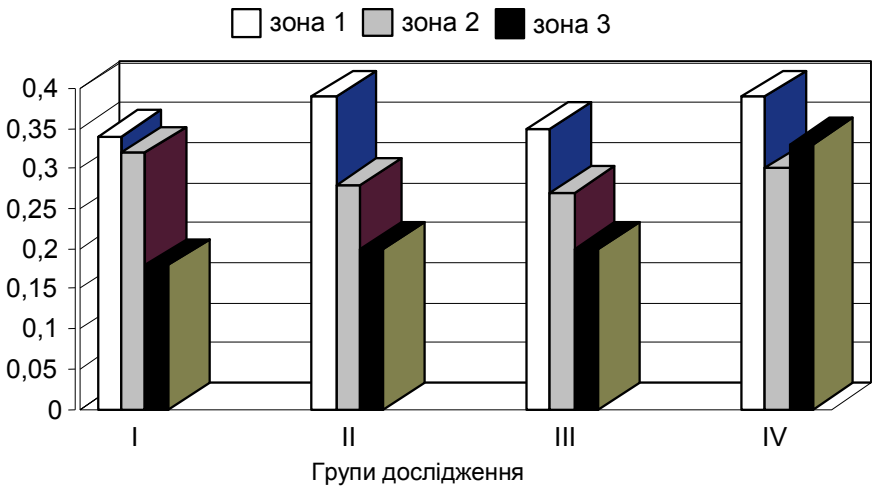

Рис. 3. Ядерно-цитоплазматичне співвідношення гепатоцитів у новонароджених дітей при внутрішньоутробних асоційованих інфекціях

Важливою морфологічною характеристикою, яка дозволяє оцінити рівень метаболізму, виявити прояви компенсаторних реакцій є відношення між цитоплазмою та ядром (Я/Ц індекс).

У печінці новонароджених III групи гістологічна картина вказувала на різко порушену структуру печінки, повну деформацію та дискомплексацією балок. У міру просування до 3-ї зони виявляються гепатоцити, в цитоплазмі яких накопичені крупнокраплинні жирові включення, які при забарвленні гематоксиліном і еозином мають вигляд оптичних прозорих утворень (рис. 1, д). Гепатоцити 3-ї зони навколо центральних вен збільшені, деформовані, дистро-

фічно змінені, в стані розпаду і некрозу, з перифокальною клітинною запальною реакцією та лімфо-плазмоцитарною інфільтрацією портальної і внутрішньопечінкової строми (рис. 1, е).

У III групі морфометричні показники площі профілю гепатоцитів, цитоплазми, ядер 1-ї та 2-ї зон рівномірно збільшувалися у 1,2-1,4 рази. В 3-й зоні площа профілю гепатоцитів зросла у 1,6 рази, площа профілю цитоплазми - у 1,8 рази, а площа профілю ядер не змінилася, порівняно з контролем (рJ0,05) (табл. 1). Нерівномірні зміни параметрів у 3-й зоні вказували на посилення метаболічних процесів та виснаження морфофункціональної активності ядерного апарату (рис. 2). Ядерно-цитоплазматичний індекс 1-ї та 2-ї зони дещо знижений і залишався на одному рівні, проте в 3-й зоні зменшився вдвічі у порівнянні з контролем (рJ0,05) (табл. 1, рис. 3). Зростання профілю гепатоцитів, нерівномірне збільшення площі профілю цитоплазми та ядер призвело до зміни ядерно-цитоплазматичного індексу у центральній зоні, що свідчило про зрив та поломку структурного гомеостазу на клітинному рівні.

Печінка новонароджених дітей контрольної групи гістологічно представлена впорядкованими структурами часточок, чіткою окресленістю і вираженою радіарною орієнтацією внутрішньочасточкових капілярів до просвіту центральних вен. У центральних венах печінки повнокрів'я з переходом на помірно розширені синусоїдні капіляри. Гепатоцити переважно невеликі, з вираженою еозинофільною цитоплазмою. Середні розміри площ профілів гепатоцитів центральної зони часточки незначно перевищують показники площ профілів гепатоцитів проміжної та перипортальної зон.

Результати проведених досліджень підтверджують системність ураження печінки при різних внутрішньоутробних інфекційних асоціаціях. Структурна характеристика гепатоцитів всіх зон істотно відрізнялася від морфологічної активності гепатоцитів у групі контролю.

Висновки

Результати дослідження показали, що функціональна активність гепатоцитів різних зон печінкових часточок достовірно відрізняється між собою та у порівнянні з контрольною групою. Відзначено достовірне збільшення площ профілю клітин гепатоцитів та їх ядер, що свідчить про збільшення їх функціональної активності внаслідок токсичної та антигенної дії клінічно встановлених інфекційних асоціантів.

У новонароджених дітей зміна розмірів гепатоцитів, їх ядер і ядерно-цитоплазматичного співвідношення служить індикатором запальних процесів. Зі збільшенням площ профілів від 1-ї до 3-ї зони часточки відповідно зменшувався ядерно-цитоплазматичний індекс. Ця обставина вказує на зниження та згасання детоксикаційної функції саме в цій зоні з подальшим розповсюдженням на всю часточку, тим самим викликаючи масивну інтоксикацію цілого організму.

У зонах печінкових часточок, де спостерігалося достовірне зменшення площ профілю клітин, незначне збільшення ядерно-цитоплазматичного індексу вказувало на прояв компенсаторних реакцій.

Перспективи подальших досліджень

Вивчення морфофункціонального стану печінки при асоційованих інфекціях є актуальною проблемою, тому вирішення її є необхідним для подальшої розробки лікувально-профілактичних заходів.

Література

1. Мислицький В.Ф. Патогенетичні основи внутрішньоутробних інфекцій / В.Ф. Мислицький, С.С. Ткачук, О.В. Ткачук, Г.О. Мислицька // Клінічна та експериментальна патологія. – 2011. – Том X, № 2 (36), Ч.1. – С. 137 – 141.

2. Цинзерлинг В.А. Перинатальные инфекции / В.А. Цинзерлинг, В.Ф. Мельникова. – Элби СПб, 2002. - С. 254 – 303.

3. Внутриутробные инфекции и патология новорожденных / Под редакцией К.В. Орехова. – М. : Медпрактика, 2002. – 252 с.

4. Проценко Е.С. Морфометрическая характеристика гепатоцитов плодов и новорожденных от матерей с сахарным диабетом / Е.С. Проценко // Експериментальна і клінічна медицина. – 2010. - № 4 (49). – С. 25 - 28.

5. Костюк О.О. Перинатальна інфекція, спричинена стрептококом групи В / О.О. Костюк. – К. : Національна медична академія післядипломної освіти імені П.Л. Шупика, 2010. – Перинатальные инфекции: Практич. пособие / Под редакцией А.Я. Сенчука, Дубоссарской З.М. – М. : МИА, 2005. – 318 с.

6. Гранитов В.М. Хламидиозы / В.М. Гранитов. – М. : Медицинская книга, Н. Новгород: Издательство НГМА, 2002. – 192 с.

7. Rappaport A. M. Acinar units and the physiology of the liver. In: Rouiller C (ed.). The liver; Morphology, Biochemistry, Physiology. Vol.1. New-York, Academic Press, 1963.- 87c.

Сикорин Я.Я.

Патоморфологические особенности|особенность| печени новорожденных при внутриутробных ассоциируемых инфекциях

Резюме. Проведены патогистологические, гистохимические, морфометрические исследования печени умерших новорожденных детей в возрасте 36-40 недель гестации с клиническим диагнозом внутриутробные инфекции. Результаты исследования показали, что функциональная активность гепатоцитов разных зон печеночных долек достоверно отличается в сравнении с контрольной группой. Важной морфологической характеристикой, которая позволяет оценить уровень метаболизма, обнаружить проявления компенсаторных реакций есть отношение между цитоплазмой и ядром (ядерно-цитоплазматический индекс). Исследование площадей профилей гепатоцитов разных зон в трех исследуемых группах обнаружило закономерность: с увеличением площадей профилей от 1-й к 3-й зоне соответственно уменьшался ядерно-цитоплазматический индекс. В зонах печеночных долек, где наблюдалось достоверное уменьшение площади профиля клеток, небольшое увеличение ядерно-цитоплазматического индекса указывало на проявление компенсаторных реакций. У новорожденных детей изменение размеров гепатоцитов, их ядер и ядерно-цитоплазматического соотношения служат индикатором воспалительных процессов. Определение степени повреждения гепатоцитов разных зон долек имеет важно значение для коррекции профилактики та лечения внутриутробных инфекций.

Ключевые слова: ассоциируемые инфекции, новорожденные, гепатоцит, ядерно-цитоплазматический индекс.

Sikoryn Ya.Ya.

Pathomorphological and Morphometrical Features of the Liver of Newborns Suffering from Intrauterine Associated Infections

Summary. Pathohistologic, histochemistry, morphometric researches of liver of the dead new-born children by age 36-40 weeks gestations with a clinical diagnosis antenatal infection were conducted. Research results showed that functional activity of hepatocytes of different areas of hepatic particles for certain differs in comparing to the control group. By important morphological description, which estimates the level of metabolism, educe the manifestations of compensatory reactions there is a relation between a cytoplasm and nuclei (nucleocytoplasmic index). Research of areas of hepatocytes profiles of different areas in three investigated groups showed regular occurrence: with the increase of areas of profiles from 1-th to the 3th area a nucleocytoplasmic index diminished accordingly. Significant increase of nucleocytoplasmic index was specified on the show of compensatory reactions in the areas of hepatic lobules where the reliable diminishing of areas to the profile of cells. For new-born children the change of sizes of hepatocytes, their nucles and nucleocytoplasmic index serves as the indicator of inflammatory processes. Determination of degree of hepatocytes damage of different areas of lobules has an important value for the correction of prophylaxis and treatment of antenatal infections.

Key words: associated infections, new-born children, hepatocytes, nucleocytoplasmic index.

Надійшла 30.01.2012 року.