dysfunction, manifested increased levels of endothelin-1 and decreased levels of the major metabolites of nitric oxide. It is shown that endothelial dysfunction is one of the pathogenetic mechanisms in the development and progression of the clinical picture in children with mikroabnormalities of heart. The necessity of determining the level of vasoactive peptides in the diagnosis of endothelial dysfunction in children with heart mikroabnormalities was shown.

Key words: dysplasia of the connective tissue of the heart, endothelial dysfunction, diagnosis, children.

Надійшла 28.08.2012 року.

УДК 616-071+616.24+613.952+616-002.3

Сікорин Я.Я.

Патоморфологічні та морфометричні особливості судин легень новонароджених дітей при внутрішньоутробних асоційованих інфекціях

Кафедра патоморфології та судової медицини (зав. каф. – проф. І.О. Михайлюк)
Івано-Франківського національного медичного університету

Резюме. У статті наведено дослідження патоморфологічних та морфометричних особливостей судин легень новонароджених дітей при внутрішньоутробних асоційованих інфекціях. Артеріальна ланка легеневого кровотоку є одним із шляхів поширення внутрішньоутробної інфекції. Проведені гістологічні, гістохімічні і морфометричні дослідження легень новонароджених дітей в терміні 37-40 тижнів гестації з клінічним діагнозом внутрішньоутробні інфекції. Кількісно визначено морфометричні показники параметрів судин артеріальної ланки легень з урахуванням змін при асоційованих внутрішньоутробних інфекціях. Встановлено, що у померлих новонароджених при асоційованих внутрішньоутробних інфекціях виражені структурні зміни в кровоносних судинах рівня часточкових, термінальних та дихальних бронхіол. Найбільше порушувався кровообіг у всіх досліджуваних групах в дрібних артеріях на рівні дихальних бронхіол, що підтверджувалося зростанням показника опору току крові. Причиною порушення кровообігу по судинах стало безпосереднє пошкодження вірусно-бактеріальними збудниками власне інтими, медії та адвентиції судин артеріальної ланки легень, що відповідає шляху поширення інфекції. Структурні зміни в артеріальних судинах призводять до звуження, облітерації просвіту, в результаті чого відбувається порушення мікроциркуляції, трофіки легеневої тканини, з розвитком дихальної недостатності.

Ключові слова: асоційовані інфекції, новонароджені, легені, показник опору току крові.

Постановка проблеми і аналіз останніх досліджень. Внутрішньоутробні інфекції є актуальною проблемою сучасної пре- і перинатальної неонатології у зв'язку з високою захворюваністю і смертністю дітей [1]. На даний час особливе значення має поєднання двох і більше інфекцій, які взаємно підсилюють негативний вплив на організм дитини [2, 3]. У той же час морфологічні зміни легень, зокрема артеріальної ланки кровоносного русла в них, вивчені недостатньо [4].

Відомо, що дрібні артерії, артеріоли або, так звані "судини опору", легень новонароджених є важливим послідовним сегментом судинного русла, що шляхом місцевої зміни опору перерозподіляє кров і зменшує загальний опір в артеріальній системі, тим самим не змінює середнього тиску в аорті [5]. Також артеріальна ланка легеневого кровотоку є одним із шляхів поширення внутрішньоутробної інфекції [6]. Разом з тим, вивчення патоморфології судинного русла у новонароджених при внутрішньоутробних асоційованих інфекціях не знайшло достатнього відображення в літературі [8, 9]. Тому дослідження на рівні судин артеріальної ланки, а саме артеріол рівня часточкових, термінальних та дихальних бронхіол з урахуванням змін при асоційованих внутрішньоутробних інфекціях є досить важливим.

Мета дослідження. Дослідити морфологічні зміни судин артеріальної ланки легень новонароджених дітей при асоційованих внутрішньоутробних інфекціях.

Матеріал і методи дослідження

Досліджено аутопсійний матеріал (110 випадків) легень новонароджених дітей віком 37-40 тижнів гестації, померлих в неонатальному періоді внаслідок асоційованих внутрішньоутробних інфекцій. Залежно від комбінацій мікробних асоціацій, підтверджених серологічними, бактеріологічними та імунологічними лабораторними методами, досліджуваний матеріал був поділений на три групи: I група - герпетично-стафілококова інфекція, II група – хламідійно-герпетична інфекція, III група – стафілококово-хламідійна інфекція. Контрольна група – новонароджені діти, які померли в результаті гострого порушення матково-плацентарного і пуповинного кровообігу в ранньому неонатальному періоді без інфекційного чинника.

Для гістологічного дослідження шматочки легень фіксували в 10% розчині нейтрального формаліну з подальшою обробкою загальноприйнятими методами. Гістологічні зрізи забарвлювали гематоксиліном та еозином, трихромом за Массоном, оранжевим-червоним-голубим (ОЧГ), пікрофуксином за Ван-Гізоном, ставили реакцію за Перлсом.

Проводили кількісний аналіз морфологічних та морфометричних параметрів структур судин артеріальної ланки, а саме артеріол рівня часточкових, термінальних та дихальних бронхіол з урахуванням змін при асоційованих внутрішньоутробних інфекціях. Визначали площу просвіту артеріол, площу медії та загальну площу зрізу цих судин [7]. Вираховували показник опору току крові (відношення площі середньої оболонки до площі просвіту) (ПОТК) за А.П. Мілованом [6].

Кольорові мікрофотографії отримували за допомогою цифрової фотокамери Canon G10 на мікроскопі Carl ZEISS Axiostar plus (Microlmaning GmbH, Німеччина). Комплекс морфометричних обчислень проводили на цифрових мікрофотографіях за допомогою програмного забезпечення UTHSCSA ImageTool. Весь фактичний матеріал опрацьовано методом варіаційної статистики з вираховуванням середнього арифметичного і його стандартної похибки, достовірність порівнюваних величин оцінювали за критерієм Стьюдента, рівень вірогідності - pJ0,05.

Результати дослідження та їх обговорення

Результати дослідження показали, що у померлих новонароджених при асоційованих внутрішньоутробних інфекціях найбільш виражені структурні зміни виявляються в кровоносних судинах рівня часточкових, термінальних та дихальних бронхіол легень (рис. 1, а - г).

У дітей I-ї групи з герпетично-стафілококовою інфекцією в просвіті артерій на рівні часточкових бронхіол знаходяться змішані пристінкові емболи. Клітини судинного ендотелію набухші, з ділянками вогнищевої деструкції та некрозу, десквамовані поодиноко або пластами (рис. 1, а). Підендотеліальний шар потовщений, набряклий, інфільтрований еритроцитами, поодинокими нейтрофільними лейкоцитами, лімфоцитами. Середня оболонка набрякла з порушенням спірального та поздовжнього розміщення дистрофічно змінених міоцитів, окремі з яких некротизовані. Рядність шарів медії порушує дифузна інфільтрація еритроцитами, нейтрофілами та лімфоцитами (рис. 1, а). Виражений набряк на межі середньої та зовнішньої еластичної перетинки з вогнищевою інфільтрацією еритроцитами, лімфоцитами, пооди-

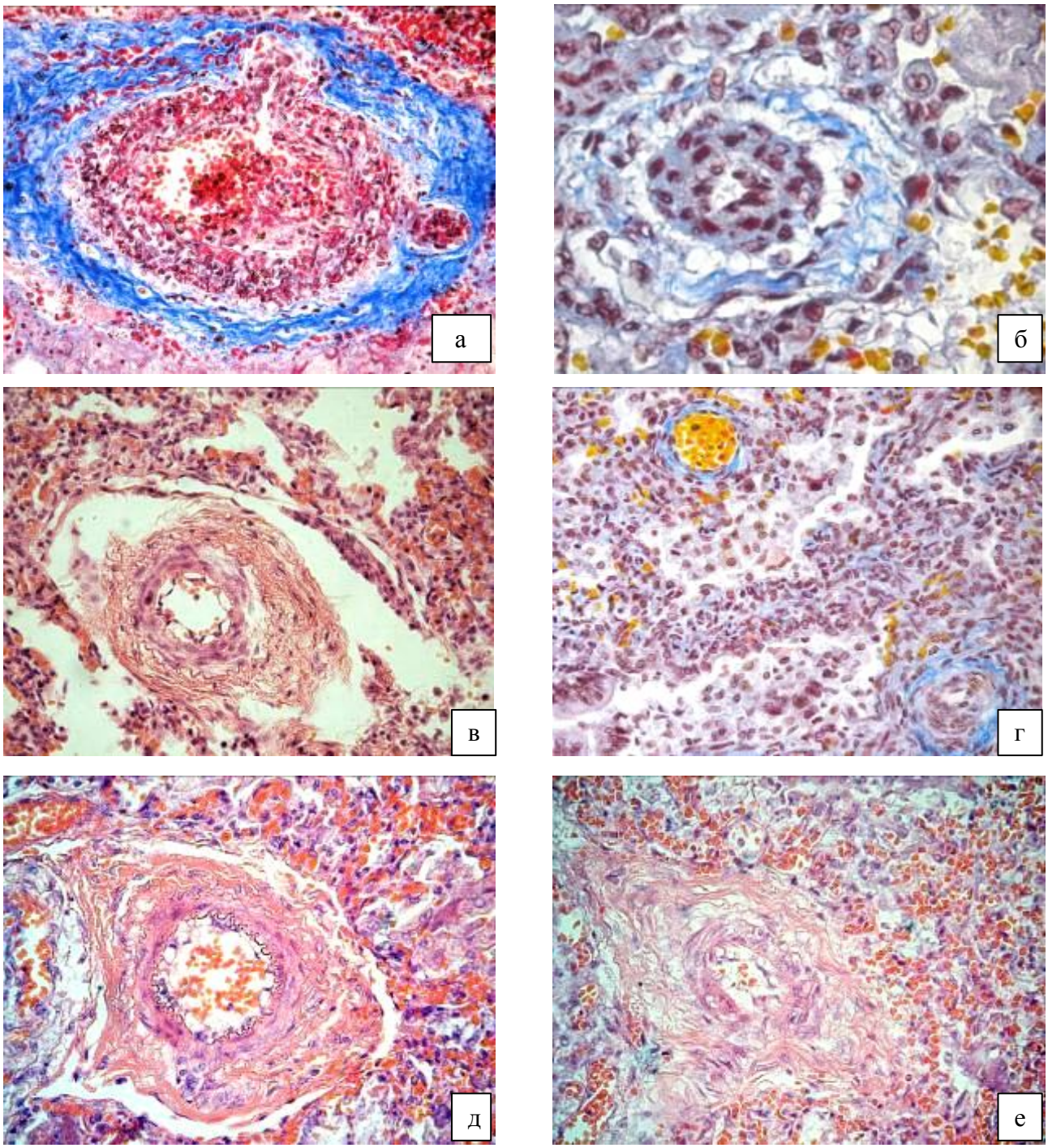

Рис.1. Патоморфологія судин легень при асоційованих внутрішньоутробних інфекціях новонароджених дітей (37-40 тижнів гестації): а) в просвіті артерій змішані пристінкові емболи, дифузна інфільтрація медії еритроцитами, нейтрофільними лейкоцитами, лімфоцитами (І група); б) звуження просвіту, порушення розміщення міоцитів, набряк на межі медії і зовнішньої еластичної перетинки та деструкція сполучнотканинних волокон (І група); в) рівномірне короноподібне відокремлення судинного ендотелію від внутрішньої еластичної перетинки та дрібна міхурцева трансформація підендотеліального шару (ІІ група); г) окремі ендотеліоцити з різко гіперхромними ядрами, випинають в просвіт судини та частково облітерують його (ІІ група); д) некроз ендотеліоцитів, чітко виражена гофрована внутрішня еластична перетинка (ІІІ група); е) міоцити медії з ознаками цитолізу та некрозу; потовщений, набряклий сполучнотканинний каркас з розволокненими, хаотично розміщеними волокнами та мігруючими лімфоцитами, лейкоцитами (ІІІ група); Заб.: а – трихромом за Массоном; б, г- ОЧГ; в, д, е – геотаксиліном і еозином; Зб.: а, б, в, - ок.10, об.40, г, д - ок.10, об.20; е - ок.10, об.10

Таблиця 1. Морфометричні показники судин легень новонароджених дітей

№ групи	Артерії легень	Площа поперечного зрізу артерії мкм^2	Площа медії артерії мкм^2	Площа просвіту артерії мкм^2	Показник опору току крові (ПОТК)
I група Герпетично-стафілококова інфекція	Артерії рівня часточкових бронхіол	7970,36± 258,21	1910,62± 114,69	838,24± 86,46	3,01±0,34
	Артерії рівня термінальних бронхіол	4320,16± 115,75*	1229,49± 68,72*	1135,96± 168,65*	1,20±0,15*
	Артерії рівня дихальних бронхіол	1834,04± 170,25*	691,70± 79,98	198,27± 31,7*	5,85±0,71*
II група Хламідійно-герпетична інфекція	Артерії рівня часточкових бронхіол	9723,66± 400,8*	2943,95± 192,72*	1377,71± 77,57*	2,48±0,28*
	Артерії рівня термінальних бронхіол	5290,17± 212,82*	1234,49± 41,16*	645,10± 52,85*	2,18±1,7*
	Артерії рівня дихальних бронхіол	1698,71± 118,76*	612,41± 57,85*	324,40± 44,84*	2,38±0,29*
III група Стафілококово-хламідійна інфекція	Артерії рівня часточкових бронхіол	9585,53± 650,63*	2882,87± 82,24*	963,79± 141,46*	4,7±0,51*
	Артерії рівня термінальних бронхіол	5572,48± 146,95*	1106,8± 82,49*	671,75± 44,56*	2,05±0,26*
	Артерії рівня дихальних бронхіол	1730,38± 101,29*	536,28± 39,45*	201,42± 17,04*	3,95±0,77*
IV група контрольна група	Артерії рівня часточкових бронхіол	6760,05± 328,12	2420,12± 178,42	654,06± 164,26	3,7±0,24
	Артерії рівня термінальних бронхіол	1962,52± 128,18	923,14± 98,16	512,86± 216,42	1,8±0,15
	Артерії рівня дихальних бронхіол	706,54± 78,38	282,62± 98,16	314,34± 124,16	0,9±0,09

Примітка: * Р?0,05 - вірогідність показників по відношенню до контрольної групи

нокими нейтрофільними лейкоцитами. Зовнішня оболонка нерівномірно потовщена, набрякла з вогнищевою запальною клітиною інфільтрацією на всьому протязі (рис. 1, б). Зі зменшенням площі зрізу артерій зміни в структурі стінки виражені менш інтенсивно. Переважно видно звуження просвіту, порушення розміщення міоцитів, помірний набряк та деструкція сполучнотканинних волокон з поодинокою інфільтрацією лімфоцитами стінки судини (рис. 1, б).

Морфометрично в I досліджуваній групі показники площі поперечного зрізу артерій рівня часточкових бронхіол перевищують показники контрольної групи у 1,2 рази. Площа медії менша в 1,3 рази, а площа просвіту судини в 1,3 рази більша за показники контрольної групи (Р≤0,05). Площа поперечного зрізу артерій рівня термінальних бронхіол у 2,2 рази перевищує даний показник у групі порівняння, площа медії - у 1,1 рази, а площа просвіту судини – у 2,2 рази. Площа поперечного зрізу артерій рівня дихальних бронхіол перевищує у 2,6 рази відповідний показник у контрольній групі, площа медії – у 2,4 рази більша, а площа просвіту – у 1,5 рази менша (Р≤0,05). У групі з герпетично-стафілококовою інфекцією ПОТК у артеріях рівня часточкових та термінальних бронхіол незначно відрізняється, проте у 6,5 рази вищий у артеріях рівня дихальних бронхіол порівняно з контрольною групою (табл. 1).

При дослідженні легень померлих новонароджених дітей II-ї групи з хламідійно-герпетичною інфекцією в артеріях рівня часточкових та термінальних бронхіол спостерігається рівномірне коронoподібне відокремлення судинного ендотелію від внутрішньої еластичної перетинки та дрібна міхурцева трансформація підендотеліального шару з ознаками екстравазації внутрішньосудинної рідини в позасудинний простір (рис. 1, в). Окремі ендотеліоцити з різко гіперхромними ядрами випинають в просвіт судини, який виповнений поодинокими еритроцитами (рис. 1, г). Середня оболонка з вираженим набряком, поодинокими мігруючими нейтрофілами, зі збереженим циркулярним розміщенням міоцитів. Зовнішня еластична перетинка набрякла, адвентицій нерівномірно потовщений за рахунок набряку та поліморфноклітинної інфільтрації. Периваскулярний простір нерівномірно розширений, набряклий, оточуюча паренхіма різко повнокровна (рис. 1, в).

У II досліджуваній групі морфометричні показники площі поперечного зрізу артерій рівня часточкових бронхіол перевищують показники контрольної групи у 1,4 рази, площа медії та площа просвіту відповідно в 1,2 та в 2,1 рази більші за показники контрольної групи (Р≤0,05). Площа поперечного зрізу артерій рівня термінальних бронхіол у 2,7 рази перевищує даний показник у групі порівняння, площа медії та площа просвіту відповідно у 1,3 рази. Площа поперечного зрізу артерій рівня дихальних бронхіол перевищує у 2,4 рази відповідний показник у контрольній групі, площа медії – у 2,2 рази більша, а площа просвіту – на рівні контролю (Р≤0,05). У групі з хламідійно-герпетичною інфекцією ПОТК артерій всіх трьох рівнів був однаковий, відносно контролю даний показник на рівні часточкових бронхіол менший на 1,2 одиниць, на рівні термінальних бронхіол збільшився на 1,0 та у 2,6 рази збільшився на рівні дихальних бронхіол (табл. 1).

Стан легеневих судин у померлих новонароджених дітей III-ї досліджуваної групи з стафілококово-хламідійною інфекцією вказував на деструкцію, некроз ендотеліоцитів з вираженою вакуольною дистрофією в поодиноких збережених клітинах. Чітко виражена гофрована внутрішня еластична перетинка щільно прилягає до медії, представленої розмитими міоцитами з ознаками цитолізу та некрозу (рис. 1, д). Різко потовщений, набряклий сполучнотканинний каркас представлений розволокненими, хаотично розміщеними волокнами, що ніби формують сітчасту структуру, та мігруючими лімфоцитами, нейтрофілами (рис. 1, е).

Для III досліджуваної групи встановлені наступні морфометричні показники: площа поперечного зрізу артерій рівня часточкових бронхіол перевищує в 1,4 рази, площа медії в 1,2 рази, а площа просвіту судини в 1,5 рази показники контрольної групи (Р≤0,05). Площа поперечного зрізу артерій рівня термінальних бронхіол у 2,8 рази перевищує даний показник у групі порівняння, площа медії - у 1,2 рази, а площа просвіту – у 1,3 рази. Площа поперечного зрізу артерій рівня дихальних бронхіол перевищує у 2,4 рази відповідний показник у контрольній групі, площа медії – у 1,9 рази більша, а площа просвіту – у 1,6 рази менша. У групі з стафілококово-хламідійною інфекцією ПОТК у артеріях на рівні часточкових бронхіол на 1,0 більший, на рівні термінальних бронхіол коливався в межах норми, проте у артеріях на рівні дихальних бронхіол у 4,4 рази вищий порівняно з контрольною групою (табл. 1). Показник опору току крові в досліджуваних артеріях у контрольній групі плавно знижувався з 3,7±0,24 одиниць у артеріях рівня часточкових бронхіол до 1,8±0,15 в артеріях рівня термінальних бронхіол і до 0,9±0,09 у найдрібніших артеріях рівня дихальних бронхіол (табл. 1).

Висновки

На підставі комплексних морфологічних та морфомет-

ричних методів дослідження виявлено, що у новонароджених дітей при асоційованих внутрішньоутробних інфекціях суттєвої структурної перебудови зазнавали артерії на рівні часточкових, термінальних та дихальних бронхіол.

В артеріях на рівні дихальних бронхіол у різних досліджуваних групах кровообіг порушувався найбільше, на що вказувало зростання показника опору току крові (ПОТК). Причиною порушення кровообігу по судинах стало безпосереднє пошкодження вірусно-бактеріальними збудниками власне інтими, медії та адвентиції судин артеріальної ланки легень, що відповідає шляху поширення інфекції.

Таким чином, проведені дослідження показали, що при внутрішньоутробному інфекційному пошкодженні легень у новонароджених, структурні зміни в артеріальних судинах призводять до звуження, облітерації просвіту, в результаті чого відбувається порушення мікроциркуляції, трофіки легеневої тканини з розвитком дихальної недостатності.

Перспективи подальших досліджень

Поєднання морфологічних та морфометричних методів дослідження дадуть змогу більш детальніше зрозуміти морфологічні зміни легень новонароджених дітей при асоційованих внутрішньоутробних інфекціях.

Література

1. Цинзерлинг В.А. Перинатальные инфекции / В.А. Цинзерлинг, В.Ф. Мельникова. – Элби СПб, 2002. - С. 254 – 303.
2. Внутриутробные инфекции и патология новорожденных / Под редакцией К.В. Орехова. – М. : Медпрактика, 2002. – 252 с.
3. Гранитов В.М. Хламидиозы / В.М. Гранитов. – М. : Медицинская книга, Н. Новгород: Издательство НГМА, 2002. – 192 с.
4. Андреева Т. В. Обследование конечного респираторного тракта для определения соответствия легких сроку гестации в перинатальном периоде. Патология // Архив патологии. - 1994. - № 2. - С. 74 - 78.
5. Корнілов Б.Ю., Алєксєєнко О.А., Шпонька І.С. Морфологічні зміни респіраторного відділу легень при гострій печінковій недостатності // Медичні перспективи. – 2000. - Том 5, № 1. – С. 31 - 34.
6. Милованов А.П. Патология системы мать – плацента – плод: Руководство для врачей. — М.; Медицина, 1999. - 448 с.
7. Автандилов Г.Г. Медицинская морфометрия / Автандилов Г.Г. – М.: Медицина, 1991. – 383 с.
8. Доброродній А.В. Морфологічні та морфометричні зміни в легенях при гострому респіраторному дистрес-синдромі в експерименті / А.В. Доброродній // – Клінічна та експериментальна патологія. – 2011. Том X, № 3 (37). – С. 76 - 79.
9. Matthay M. A. Update on Acute Lung Injury and Critical Care Medicine / M. A. Matthay, S Idell. // Am. J. Respir. Crit. Care Med.- 2010.-№ 181, (10). – P. 1027-1032.

Сикорин Я.Я.

Патоморфологические и морфометрические особенности сосудов легких новорожденных детей при внутриутробных ассоциированных инфекциях

Резюме. В статье приведены исследования патоморфологических и морфометрических особенностей сосудов легких новорожденных детей при внутриутробных ассоциированных инфекциях. Артериальное звено легочного кровотока является одним из путей распространения внутриутробной инфекции. Проведенные гистологические, гистохимические и морфометрические исследования легких новорожденных детей в сроке 37-40 недель гестации с клиническим диагнозом внутриутробные инфекции. Количественно определены морфометрические показатели параметров сосудов артериального звена легких с учетом изменений при ассоциированных внутриутробных инфекциях. Установлено, что в умерших новорожденных при ассоциированных внутриутробных инфекциях, выраженные структурные изменения в кровеносных сосудах уровня дольковых, терминальных и дыхательных бронхиол. Более всего во всех исследуемых группах нарушалось кровообращения в мелких артериях на уровне дыхательных бронхиол, что подтверждалось ростом показателя сопротивления току крови. Причиной нарушения кровообращения по сосудам стало непосредственное повреждение вирусно-бактериальными возбудителями собственно интимы, медии и адвентиции сосудов артериального звена легких, что соответствует пути распространения инфекции. Структурные изменения в артериальных сосудах приводят к сужению, облитерации просвета, в результате чего происходит нарушение микроциркуляции, трофики легочной ткани с развитием дыхательной недостаточности.

Ключевые слова: ассоциированные инфекции, новорожденные, легкие, показатель сопротивления току крови.

Sikoryn Ya.Ya.

Pathomorphological and Morphometric Features of Lung Vessels in Newborns with Antenatal Associated Infections

Summary. The article describes research pathological and morphometric features of pulmonary vascular respiratory of infants with antenatal associated infections. Arterial part of pulmonary blood flow is one of the ways of antenatal infection. Histological, histochemical and morphometric study of the lungs in term infants 37-40 weeks gestation with a clinical diagnosis of antenatal infection was investigated. Quantified morphological parameters of pulmonary arterial vessels taking into account of the changes associated with antenatal infection. Found that newborn deaths associated with antenatal infections pronounced structural changes in blood vessels level lobular, terminal, and respiratory bronchiols. The most disturbed circulation in all investigated groups in the arteries at the level of respiratory bronchiols, which was confirmed by growth rate of resistance to blood flow. The cause poor circulation in the vessels was directly damaged by viral and bacterial pathogens own intima, media and adventitial vascular arterial pulmonary part corresponding the spread of infection. Structural changes in the arterial vessels leading to narrowing, obliteration of the lumen, resulting in microcirculation disturbances, trophic of the lung tissue, with the development of respiratory failure.

Keywords: associated infections, newborn, the lung, the rate of resistance to blood flows.

Надійшла 15.10.2012 року.

УДК: 616.831.38-051.1-053.31/.32-07:616.15-07]-037

Чуйко М.М.

Прогностичне значення змін окремих показників кислотно-основного стану крові на ймовірність виникнення внутрішньошлуночкових крововиливів у недоношених новонароджених

Кафедра педіатрії і неонатології факультет післядипломної освіти (зав. каф. - проф. Ю.С.Коржинський)

Львівського національного медичного університету імені Данила Галицького

Резюме. У когортному ретроспективному дослідженні, до якого залучили 115 новонароджених з гестаційним віком менше 35 тиж., дослідили показники ph, pO2, pCO2 з метою прогнозування виникнення внутрішньошлуночкових крововиливів різних ступенів тяжкості. Виявлені патологічні ацидотичні зміни досліджуваних показників у новонароджених з внутрішньошлуночковими крововиливами (n=41), з першої доби життя, що поглиблювались при виникненні і збільшенні ступеня тяжкості внутрішньошлуночкового крововиливу, характеризуються високою прогностичною ймовірністю. Показники pH, pO2, pCO2 у передчасно народжених дітей можуть використовуватись як додатковий спосіб прогнозування виникнення внутрішньошлуночкових крововиливів різних