ОРИГІНАЛЬНІ ДОСЛІДЖЕННЯ

УДК. 616.127-005.8+616.153.857:616.155.32:076.4

Боднар Р.Я., Єрмакова Т.В.

Субмікроскопічна характеристика лімфоцитів крові при інфаркті міокарда, асоційованого із гіперурикемією

Кафедра патологічної анатомії з секційним курсом та судової медицини (зав. каф. -проф. Я.Я.Боднар)
ДВНЗ „Тернопільськийй державний медичний університет імені І.Я.Горбачевського”

Резюме. Проведено субмікроскопічний аналіз структури лімфоцитів крові хворих на інфаркт міокарда із зубцем Q, асоційованого із гіперурикемією. Встановлено, що підвищений вміст в крові сечової кислоти спричиняє альтеративний вплив на лімфоцити, а саме розрушеня кріст мітохондрій, вакуалізацію ендоплазматичної сітки із цитолізом та зменшення вмісту гранул глікогену. Вказані зміни підтверджують дані ряду авторів про зниження імунної резистентності організму при інфаркті міокарда. Водночас при інфаркті міокарда із зубцем Q, без гіперурикемії, над альтеративними процесами переважають адаптаційні. За умов стандартної терапії хворих на інфаркт міокарда із зубцем Q асоційованого з гіперурикемією, та без такого поєднання, відзначено відновлення ультраструктури лімфоцита.

Ключові слова: лімфоцит, гіперурикемія, інфаркт міокарда.

Постановка проблеми і аналіз останніх досліджень. Американською асоціацією клінічних ендокринологів гіперурикемія (ГУ) визначена як фактор неблагоприємного прогнозу перебігу серцево-судинних захворювань [1,2,4,5]. За даними Japanese Acute Coronary Syndrom Study, вона асоціюється із високою частотою загальної смертності при гострому інфаркті міокарда (ІМ) [5,6].

Доведено, що сечова кислота здатна стимулювати перекисне окислення ліпідів в цитомембранах, сприяти пошкодженню ендотеліоцитів, тромбоутворенню проліферації лейоміоцитів артерій і змінювати імунну резистентність [8, 9].

Отже, для гіперурикемії притаманні різні шляхи впливу на перебіг гострого інфаркту [3]. Оскільки вона здатна спричиняти модифікацію імунної резистентності, вирішення цього питання, крім клініко-лабораторних даних, повинно враховувати морфофункціональний статус лімфоцитів.

Мета дослідження. З’ясувати субмікроскопічні зміни лімфоцитів крові при інфаркті міокарда, асоційованого з гіперурикемією.

Матеріал і методи дослідження

Для вирішення поставленої мети проведено вивчення субмікроскопічної структури лімфоцитів крові 52 хворих при вступі в стаціонар (17 - з ІМ із зубцем Q без урикемії (ІМ без ГУ), 17 - з ІМ із зубцем Q асоційованого із гіперурикемією (ІМзГУ), а також 9 - з ІМбезГУ та 9 - ІМ з ГУ після стандартного лікування. При вступі в стаціонар рівень сечової кислоти у хворих з (ІМ з ГУ) (0,63±0,02) ммоль/л. Кількість і субпопуляційний склад лімфоцитів визначали за виявленням поверхневих антигенів на лімфоцитах відповідно за загальноприйнятою методикою за допомогою моноклональних антитіл CD_{3+}, CD_{4+}, CD_{8+}, CD_{19+} (“Bioprobe”, Голландія) із урахуванням результатів на проточному цитофлюориметрі.

Для електронно-мікроскопічного дослідження лімфоцитів використовували загальноприйняті електронно-мікроскопічні методики, які знайшли застосування при вивченні клітин крові. Виділену із гепаринізованої венозної крові лейкоцитарно-тромбоцитарну клітинну суміш фіксували 2,5 % розчином глютаральдегіду на 0,1л фосфатному буфері, постфіксували 1 % розчином чотирьохокису осмію на тому ж буфері, проводили через спирти і зневоднювали в ацетоні. Зразки ущільнювали в епонових смолах. Ультратонкі зрізи, виготовлені на ультрамікротомі LKB-3, контрастували уранілацетатом та цитратом свинцю за методом Рейнольдса і вивчали в електронному мікроскопі ПЕМ-125К. Кількісні параметри введені в базу даних і оброблені статистично в “EXCEL-2000”.

Результати дослідження та їх обговорення

Дослідження крові хворих на ІМ показало різнонаправленість змін показників популяцій лімфоцитів залежно від вмісту СК. Проведений аналіз засвідчив, що при вступі в стаціонар у хворих на ІМ з ГУ, порівняно із даними обстеження пацієнтів з ІМ без ГУ, вміст лейкоцитів був вищим на 12,49 % ($p<0,05$), еозинофілів – на 31,32 % ($p<0,05$) при наявності статистично недостовірної різниці між вмістом паличкоядерних і сегментоядерних нейтрофілів.

У процесі стандартного лікування показники лейкограми поступово наближалися до відносної фізіологічної норми, але інтенсивність їх зниження була неоднозначною. Так, кількість лейкоцитів у підгострій стадії перебігу ІМ з ГУ зменшилася на 22,89 % ($p<0,05$), а при відсутності ГУ – на 25,68 % ($p<0,05$). Серед популяцій лейкоцитів, під впливом лікування, відсоток еозинофілів зменшується у крові хворих без ГУ у 1,19 рази і паличкоядерних нейтрофілів у 1,24 рази. Водночас, за умов ГУ суттєвого зменшення кількості еозинофілів, паличкоядерних і сегментоядерних лейкоцитів ми не спостерігали.

Аналіз показників клітинного імунітету засвідчив, що вміст CD_{19+} лімфоцитів у крові хворих на ІМ обох типів суттєво відрізнявся від даних волонтерів. Вже на першу добу перебігу ішемічно-некротичного процесу він був вищим як у пацієнтів з ІМ з ГУ, так і у хворих на ІМ без ГУ.

Дослідження Т-системи клітинного імунітету засвідчило її пригнічення на 1-у добу розвитку ІМ. Якщо вважати контрольний вміст CD_{3+} лімфоцитів у діапазоні (63,90±3,30)%, то цей показник у пацієнтів 1-ї групи менший на 13,24 %, ($p<0,05$), а у 2-й – на 17,90 %, ($p<0,01$).

Аналіз субпопуляції CD_{3+} лімфоцитів свідчить, що пригнічення Т-клітинної ланки імунітету зумовлене, головним чином, зниженням вмісту CD_{4+} лімфоцитів. Так, відносний вміст CD_{4+} лімфоцитів у 1-й групі пацієнтів виявився нижчим на 16,62 %, ($p<0,01$), а у 2-й – на 17,90 %, ($p<0,01$). При цьому відносний вміст CD_{8+} лімфоцитів виявився відповідно меншим на 5,78% і 10,56 %.

Отже, у обстежених хворих у найгострішу стадію розвитку ІМ можна констатувати дисфункцію клітинного імунітету, що виражалося в одночасному зростанні відносної кількості CD_{19+} лімфоцитів на фоні зменшення і диспропорції субпопуляцій CD_{3+} лімфоцитів.

Електронно-мікроскопічні ознаки дисфункції лімфоцитів гетерогенні не тільки в різних групах спостережень, а і в межах одного випадку. У загальній морфологічній картині лімфоцитів хворих на ІМ без ГУ мало клітин, які б відповідали фізіологічній нормі. Такі лімфоцити мали округлу форму із малими цитоплазматичними виростами (рис. 1).

Ядро велике з переважанням еухроматину в каріоплазмі, обмежоване чітко вираженою двохконтурною мембраною. Мітохондрії чітко контуровані. В цитоплазмі міститься достатня кількість органел зі збереженими мембранами, а саме гранулярного ендоплазматичного ретикулуму. Поряд з цим переважали клітини, у яких чітко прослідковувалися як ознаки компенсації, так і декомпенсації.

До перших ми відносимо наявність вип’ячувань цитоплазми. Виступи широкі із рівними краями. В їх межах збільшується кількість органел, в першу чергу, мітохондрій. До ознак декомпенсації слід віднести збільшення конденсованого хроматину як вздовж внутрішнього листка каріолеми, так і в середині каріоплазми, розпушення мембранних структур, зменшення кількості мітохондрій, за винятком рибосом

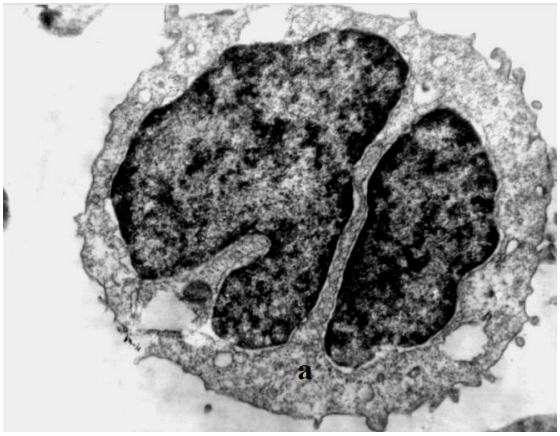

Рис. 1.

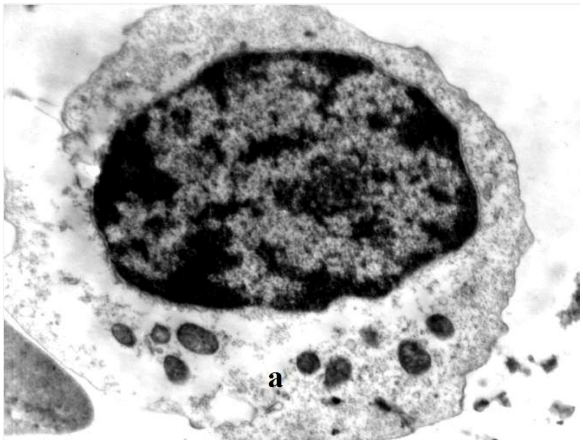

Рис. 2.

і полісом, набухання мітохондрій із просвітленням їх матриксу та руйнуванням крист.

За електронно-мікроскопічного дослідження клітин крові хворих на ІМ з ГУ виявляли чисельні лімфоцити із різко вираженими субмікроскопічними змінами як з боку ядра, так і цитоплазми.

В окремих лімфоцитах, за доброго збереження структури ядра, виявлялись широкі ділянки цитолізу, яке починалось парануклеарно і поширювалось до периферії клітини (рис. 2).

Зміни вмісту лімфоцитів у крові хворих на ІМ після стандартного лікування засвідчують покращення показників імунореактивності під впливом стандартного лікування, але вони не досягають контрольних величин. Зазначена закономірність спостерігається стосовно як CD_{19+} лімфоцитарної, так і CD_{3+} лімфоцитарної ланок клітинного імунітету та її субпопуляцій. При цьому більш сприятлива динаміка відмічена переважно у хворих на ІМ без ГУ. Це підтверджується також і даними зміни вмісту лейкоцитів, оскільки у цей період перебігу хвороби у пацієнтів із ГУ він був на 15,04% достовірно вищим.

При субмікроскопічному дослідженні лімфоцитів під впливом стандартної терапії хворих на ІМ без ГУ спостерігається покращення співвідношення між типами клітин в сторону переважання з ознаками компенсації (рис. 3).

Встановлено, що більшість клітин зберігає нормальну субмікроскопічну будову, проте виявляються агранулоцити з просвітленою цитоплазмою з поодинокими дрібними ділянками її дезінтеграції. Ядро велике, округле, цитолема утворює множинні короткі і довгі мікровілі. Мітохондрії зберігають округлу форму, проте в окремих із них матрикс підвищеної електронної щільності за добре контурованих крист .

Під впливом стандартного лікування хворих з ІМ з ГУ субмікроскопічна організація лімфоцитів теж покращувалась, що підтвердилось кращим збереженням мембранних структур ядра і цитоплазми, але мембранна активність та гіперпластичні процеси лімфоцитів були менше виражені. Субмікроскопічно у таких лімфоцитах зберігалися деструктивні зміни (рис. 4).

Такі лімфоцити мали ядро округлої форми, в якому домінує гетерохроматин і займає майже всю каріоплазму. У смужці цитоплазми, яка огортає ядро, контуруються лише рибосоми і полісоми з поодинокими дрібними мітохондріями, які локалізуються парануклеарно.

Проте серед описаних лімфоцитів виявляли поодинокі клітини з різко підвищеною мембранною активністю, про що свідчили множинні короткі і довгі мікровілі цитоплазми. Ядра в таких клітинах великі з неглибокими інвагінаціями каріолеми. Еухроматин займає майже всю каріоплазму, гетерохроматин дрібними грудками переривистою смугою лягає вздовж внутрішнього листка каріолеми. Чисельні ядерні пори добре контуруються, ядерце сітчастої будови ектоповане і локалізується впритул до внутрішнього листка нуклеолеми. У вузькій смужці цитоплазми контуруються чисельні рибосоми і полісоми та одна або дві невеликі круглі мітохондрії.

Висновки

1. Інфаркт міокарда, асоційований з гіперурикемією, розвивається на фоні пригнічення імунореактивності, що підтверджується не тільки в одночасному зростанні відносної кількості CD_{19+} лімфоцитів на фоні зменшення і диспропорції субпопуляцій CD_{19+} лімфоцитів, а й зміною їх субмікроскопічної структури. Незначний імуномоделюючий прояв стандартної терапії вказує на участь в перебігу хвороби гіперурикемії, яка за своєю природою при даній патології є вторинною, але має суттєве значення в патогенезі хвороби;

2. Інфаркту міокарда із зубцем Q без асоціації з гіпер-

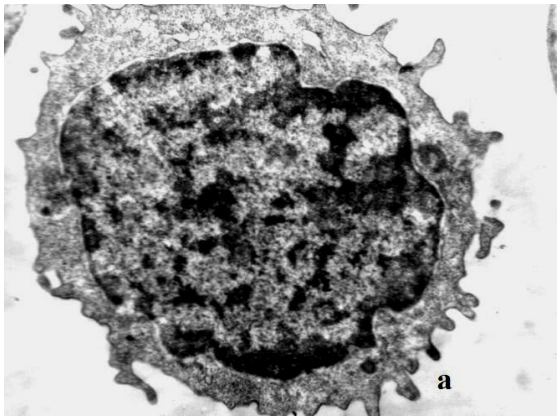

Рис. 3.

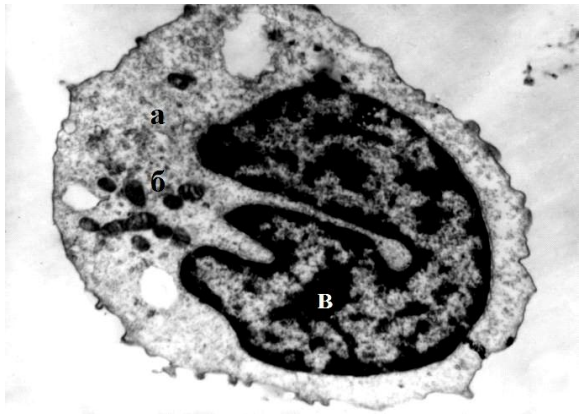

Рис. 4.

урикемією в лімфоцитах притаманні субмікроскопічні прояви як альтерації, так і компенсації. Диструктивні зміни зазнають зворотнього розвитку при стандартній терапії.

3. Гіперурикемія у хворих на інфаркт міокарда із зубцем Q є фактором ризику структурної дезорганізації лімфоцита. Субмікроскопічно переважають процеси альтерації над компенсаторними. Стандартне лікування не повністю усуває диструктивні зміни.

Перспективи подальших досліджень

Доцільно провести субмікроскопічний аналіз лімфоцитів у різні періоди перебігу ІМ: найгостріший, гострий і підгострий.

Література

1. Гиляревский С.Р. Мочевая кислота и сердечно-сосудистые заболевания: новый С-реактивный белок? / Гиляревский С.Р., Кузьмина И.М., Келехсаев Х.Р. // Системные гипертензии №3 - 2011 т 8 с. 44 -47.

2. Насонов Е.Л. Механизмы развития подагрического воспаления / Насонов Е.Л., Насонова В.А., Барскова В.Г. // Терапевтический архив. -2006. - № 6. - С. 77-84.

3. Baker JF. Serum uric acid and cardiovascular disease: recent developments, and where do they leave us? / Baker JF, Krishnan E, Chen L, Schumacher HR. //Am J Med 2005;118:816–26.

4. Doehner W. Uric acid in a chronic heart failure / Doehner W., Anker S.D. // Semin. Nephrol. - 2005. - Vol. 25. - P. 61-66.

5. Johnson R.J. Is there a pathogenic role for uric acid in hypertension and cardiovascular and renal disease? / Johnson R.J., Kang D.-H., Feig D. et al. // Hypertension. - 2003. - Vol. 41. - P. 1183-1190.

6. Gullu Hl. Elevated serum uric acid levels impair coronary microvascular function in patients with idiopathic dilated cardiomyopathy / Gullu H., Erdogan D., Caliskan M. et al // Eur. J. of Heart Failure. - 2007. - Vol. 9. - P. 466-468.

7. Krishnan E. Inflammation, oxidative stress and lipids: the risk triad for atherosclerosis in gout. Rheumatology (Oxford) 2010; 49: 1229–38.

8. Mazzali M. Hyperuricemia induces a primary arteriolopathy in rats by a blood pressure–independent mechanism. // Mazzali M., Kanellis J., Han L. Et al. //Am J Physiol. 2002; 282:F 991–F997.

9. Mazzali M, Kanbay M, Segal MS et al. Uric acid and hypertension: cause or effect? Curr Rheumatol Rep 2010; 12: 108–17

Боднар Р.Я., Ермакова Т.В.

Субмикроскопическая характеристика лимфоцитов крови при инфаркте миокарда асоциированного из гиперурикемией

Резюме. Проведено субмикроскопический анализ структуры лимфоцитов крови больных инфарктом миокарда с зубцом Q ассоциированного с гиперурикемией. Установлено, что повышенное содержание в крови мочевой кислоты имеет альтеративное влияние на лимфоциты, а именно розрушает кристы митохондрий, способствует вакуализации эндоплазматической сети с цитолизом и уменьшает содержание гранул гликогена. Указанные изменения подтверждают данные ряда авторов о снижении иммунной резистентности организма при инфаркте миокарда. В тоже время при инфаркте миокарда с зубцом Q, без гиперурикемии, над альтеративными процессами преобладают адаптационные. При стандартной терапии больных инфарктом миокарда с зубцом Q ассоциированного с гиперурикемией, и без такого сочетания, отмечено восстановление ультраструктуры лимфоцита.

Ключевые слова: лимфоцит, гиперурикемия, инфаркт миокарда.

R.Y. Bodnar, T.V. Yermakova

Submicroscopic Characteristics of Blood Lymphocytes of Myocardial Infarction Associated with Hyperuricemia

Summary. A submicroscopic analysis of the structure of blood lymphocytes of patients with myocardial infarction with Q-wave associated with hyperuricemy was carried out. It was found out that increased blood uric acid causes alterative effects on lymphocytes, destroying mitochondrial cristae, promoting vacuolization of endoplasmic reticulum with cytolysis and reducing alpha units. These changes confirm several authors' data regarding reduced immune resistance of the organism with myocardial infarction. However, during myocardial infarction with Q-wave without hyperuricemy, adaptation processes are predominant over alterative processes. The ultrastructure of lymphocytes was renewed after standard therapy treatment of patients with myocardial infarction with Q-wave associated and not associated with hyperuricemy.

Key words: lymphocyte, hyperuricemy, myocardial infarction.

Надійшла 01.03.2013 року.

УДК: 611.715.6.018.4-053.3

Бойчук О.М.

Становлення структур решітчастої кістки у дітей грудного віку

Кафедра анатомії людини ім. М.Г. Туркевича (зав. каф. - проф. Б.Г.Макар)
Буковинського державного медичного університету м. Чернівці

Резюме. Проведено морфологічне дослідження решітчастої кістки на 10 препаратах трупів дітей грудного віку (10 днів – один рік). Визначено, що носову перегородку утворює однорідна хрящова тканина, відмежувати хрящ носової перегородки від перпендикулярної пластинки решітчастої кістки у грудному віці ще неможливо. У дірчастій пластинці острівці кісткової тканини значно розширились. Решітчастий лабіринт уже має кісткову структуру, у ньому виражені решітчасті комірки кількістю 4-6. Носові раковини добре виражені і мають кісткову будову. Слизова оболонка вкрита високим багаторядним циліндричним епітелієм, в якому виражені війки. Кровопостачання відбувається за рахунок передньої, задньої решітчастих та клинопіднебінної артерій. Гілки з крило-піднебінного вузла забезпечують іннервацію зазначеної ділянки.

Ключові слова: решітчаста кістка, грудний вік, людина, онтогенез, анатомія.

Постановка проблеми і аналіз останніх досліджень. В умовах несприятливого впливу чинників довкілля на організм людини глибокі і всебічні знання закономірностей морфогенезу і становлення топографії органів набувають особливого значення [1]. Тривалий час анатомічні варіанти вивчали без урахування основних процесів морфогенезу, даних порівняльної анатомії та анатомічної антропології [2]. Вадам розвитку лицевої ділянки належить значне місце серед природженої патології. Більшість з них виникає на стадії органогенезу [3, 4]. Збільшення частоти запальних і пухлинних захворювань ЛОР-органів, а також їх ускладнень спонукає дослідників до пошуку не тільки нових методів лікування та профілактики патологічних процесів, а й детальнішого вивчення топографо-анатомічних особливостей приносових пазух [5-7]. Запалення приносових пазух продовжує залишатись однією із найбільш частих патологій в дитячій оториноларингології [8-10]. Тому потреба у глибокому вивченні топографічних взаємовідношень анатомічних структур приносових пазух і носової порожнини в доопера-