манипуляции в сочетании с противовоспалительной терапией на основе зинаксина у больных с генерализованным пародонтитом II степени (хроническое течение) приводят к исчезновению клинических признаков воспалительного процесса в тканях пародонта в краткие сроки и предупреждает возникновение рецидивов воспаления, что говорит о высоком терапевтическом эффекте предложенного способа лечения.

Ключевые слова: генерализованный пародонтит, пародонтальные индексы, пародонтальный карман, зинаксин.

S.S. Romanyshyn

Dynamics of Clinical Data in Patients Suffering from Stage 2 Generalized Periodontitis at Early and Remote Periods under the Influence of Zinaxin

Ivano-Frankivsk National Medical University, Ivano-Frankivsk, Ukraine

robogdan@mail.ru

Abstract. Instrumental-index assessment of periodontal tissue state is of great importance in the study of treatment efficacy in patients with generalized periodontitis. It enables to trace the dynamics of therapy methods used at different periods and if necessary to correct the administered treatment. Our investigation was aimed at the study of the dynamics of clinical data in patients with the periodontium pathology under the influence of Zinaxin being a component of combination therapy at early and remote periods. We examined 48 patients with stage 2 generalized periodontitis (chronic course). We assessed the degree of the development of the periodontal tissue pathological process and researched into the aspect of the disease performing thorough clinical examination and instrumental-index assessment (PMA index, bleeding index, periodontal pocket depth index, Ramfjord index, Greene-Vermillion oral hygiene index, leukocyte emigration index, etc). Thorough clinical examination helps to arrive at a comprehensive picture of the disease in patients with different degree of course and consider features of a patient-specific approach. We ascertained that balanced topical interventions combined with the anti-inflammatory Zinaxin-based therapy in patients with stage 2 generalized periodontitis (chronic course) contributed to the disappearance of the inflammatory process clinical features in the periodotal tissues over a short period of time and prevented the disease recurrence demonstrating a positive therapeutic effect of the suggested treatment.

Keywords: generalized periodontitis, periodontal indices, periodontal pocket, Zinaxin.

Надійшла 02.06.2014 року.

УДК 616.718; 6/6-0737; 616-006

Федик О.М., Федик А.Р., Ленчук Т.Л., Мацькевич В.М.

Променева діагностика злоякісних пухлин стопи

Кафедра радіології та радіаційної медицини (зав. каф. – проф. Рижик В.М.)
Івано-Франківського національного медичного університету

Резюме. **Метою роботи** було вивчення і узагальнення клініко-рентгенологічних особливостей злоякісних пухлин стопи із вибором раціонального використання методик променевої діагностики.

Матеріали і методи. Проаналізовані результати променевої діагностики 18 хворих віком від 5 до 64 років із злоякісними пухлинами стопи. Достовірно частіше уражаються губчаті кістки стопи. У всіх хворих діагноз злоякісної пухлини підтверджувався морфологічно. При підозрі на наявність злоякісних пухлин стопи, обстеження хворого починалось із рентгенографії в прямій, боковій косій проекціях; додаткові рентгенологічні методи (первинно збільшена рентгенографія, повздовжня томографія) було правом вибору із наступним використанням комп'ютерної томографії. Комп'ютерна томографія є одним із найбільш інформативних та ефективних методів діагностики і оцінки поширення пухлинного процесу.

Результати дослідження та їх обговорення. Остеогенна саркома діагностована у 1,80% випадків (4хворих), ретикулосаркома – 1, 35% випадків (3хв.), хондросаркома – 1,35% випадків (3 хворих), мієлома – 1,35% (3 хворих), метастатичне ураження – 0,90% випадків (2 хворих).

Висновки. Злоякісні пухлини стопи характеризуються швидким, інтенсивним ростом з вираженим больовим синдромом і протікають з перевагою лізису кістки. Деструкція має тенденцію до швидкого поширення. Часто руйнує кірковий шар з проростанням в м'які тканини. Злоякісна реакція окістя малоактивна. Рутинні методи діагностики дають змогу запідозрити патологічний процес в кістці, а додаткові методи використовуються для більш детальної оцінки структури та поширення пухлинного процесу за межі кістки.

Ключові слова: кістки, стопа, злоякісні пухлини, рентгенологічні методи діагностики.

Постановка проблеми і аналіз останніх досліджень. Діагностика злоякісних пухлин стопи складна. Доволі часто виникає ряд неузгодженостей в оцінці процесу [4,6]. Це пояснюється рідкістю локалізації патологічних змін в гомілково-ступневому суглобі та стопі, проблемою раннього виявлення і недостатньо систематизованими клініко-радіологічними проявами захворювання, трудністю диференціації їх доброякісного та злоякісного росту [7,12]. Сьогодні діагностичні помилки при первинному зверненні пацієнта досягають 60-90% [2,5,8]. Ці питання вимагають подальшого вивчення і уточнення ранніх ознак їх прояву з урахуванням не тільки конвекційних, але й сучасних методів променевої діагностики (КТ, МРТ, СКТ, УЗД).

Пухлини стопи недостатньо висвітлені в літературі з двох причин: мала кількість їх виявлення, а окремі випадки діагностованих пухлин не описуються в професійних журналах.

За даними літератури із усіх злоякісних пухлин опорно-рухового апарату 0,7% випадків припадає на стопу. Серед хворих із злоякісними пухлинами стопи найчастіше виявляються: ретикулосаркома - 1,74%, хондросаркома – 1,54%, остеогенна саркома – 0,28% [1,3,11].

Пухлини стопи є проблемою для радіолога через нечасту локалізацію їх в стопі, а також через різну і не завжди об'єктивну інтерпретацію їхньої рентгенологічної картини.

Метою роботи була необхідність вивчити, узагальнити і систематизувати клініко-рентгенологічну особливість розвитку та перебігу різних форм злоякісного пухлинного ураження стопи на регіонарному рівні. Запропонувати схему раціонального використання методик променевої діагностики.

Матеріал і методи дослідження

Робота базується на результатах клінічного, рентгенологічного, лабораторного дослідження 220 пацієнтів віком від 5 до 64 років. Більшість хворих були віком до 35 років. Під нашим спостереженням знаходилось 18 хворих із злоякісними пухлинами, що локалізувались в стопі.Серед обстежених було 11 чоловіків і 7 жінок. Кількісна вікова характеристика хворих наведена в таблиці 1.

Всі пацієнти були обстежені клінічно. Вивчався анамнез захворювання, уточнювалась динаміка розвитку процесу. При об'єктивному огляді вивчалась форма стопи і гомілково-ступневого суглобу, деформація окремих його відділів, стан м'яких тканин, пульсація судин, температура шкіри. Оцінювались рухи в

Таблиця 1. Розподіл хворих по віку і статі

Вік							Стать	
До 5 р.	6-10р.	11-13р.	14-20р.	21-30р.	31-40р.	Старші	Чол.	Жін.
-	2	3	3	4	2	4	11	7
Всього	18						18	

гомілково-ступневому суглобі і стопі. Зверталась увага на стан ходи і опорну функцію стопи.

Рентгенологічне обстеження починалось із рентгенограм стопи зроблених в двох взаємно перпендикулярних проекціях і тільки згодом залежно від локалізації процесу проводилась поліпозиційна рентгенографія. На стандартних рентгенограмах не завжди можна отримати детальну інформацію про структуру кістки та стан суглобових поверхонь. З цією метою використовували первинно-збільшену рентгенографію, що проводилась на трьохфазних рентгенівських апаратах з фокусом рентгенівської трубки 0,3 х0,3 мм (збільшення в 8 разів) і прицільно мікрофокусну рентгенографію за допомогою переносного рентгенапарата «Рейс-Д» (фокус на аноді трубки – 35 мкм), що дозволяла отримати збільшення зображення до восьми разів.

Для оцінки утворів м'якотканинного характеру, а також стану підп'яткового і заахілового простору використана методика безекранної рентгенографії м'яких тканин (5хворих). Для визначення форми, розмірів і структури пухлинних утворів стопи в глибині кістки була застосована методика рутинної томографії з повздовжнім розмазуванням тіні в боковому положенні за відомою методикою (4хворих).

В останні роки більш інформативною була методика комп'ютерної томографії, що проводилась на апараті «Somatom» фірми «Simens». Комп'ютерна томографія стопи проводилась за розробленою нами методикою і давала можливість деталізувати патологічний процес, його структуру і вивчити розповсюдження цього процесу за межі кістки.

При необхідності детального вивчення кісток стопи в поперечному розрізі у 13 хворих використана методика рентгенівської комп'ютерної томографії (КТ). На окремих КТ-сканах вивчалась структура кістки, співвідношення між кістками, особливо заднього відділу стопи та оцінки м'якотканинного компонента стопи. Розроблена методика КТ стопи дає можливість проводити дослідження, як у плантарних, так і у бокових проекціях. Інформація від використаних методик була достатньою для оцінки кісток та суглобів стопи, вивчення їх структури та м'яких тканин стопи.

Результати дослідження та їх обговорення

Незважаючи на значну кількість публікацій як у вітчизняній, так і в зарубіжній літературі, присвячених пухлинам опарно-рухового апарату, про локалізацію злоякісного характеру процесу в стопі та гомілково–таранному з'єднанні є тільки згадки. Узагальнених, систематизованих даних променевої діагностики пухлин стопи майже немає [9,10].

Проведений аналіз клінічних і рентгенологічних даних у 220 хворих із злоякісними пухлинами опорно-рухового апарату, у яких діагноз підтверджений картиною морфологічного дослідження. За останні 5 років під спостереженням знаходилось 18 хворих з локалізацією злоякісних пухлин в стопі і гомілково–ступневому суглобі.

Із усіх пацієнтів при клініко-рентгенологічному обстеженні діагностовано наступні нозологічні форми злоякісних пухлин в стопі, що представлено в таблиці 2.

Остеогенна саркома – злоякісна пухлина, що розвивається із первинних кісткових клітин, виявляється у будь-якому віці, однак 65% припадає на період 10-30 років. Основною локалізацією остеогенної саркоми є ділянка колінного суглобу – дистальний відділ стегнової і проксимальний відділ великогомілкової кісток – 69,4%, а в кістках стопи – 0,7%. Серед обстежених хворих основною локалізацією остеогенної саркоми були губчаті кістки заднього відділу стопи. Було виявлено остеогенну саркому в п'ятковій кістці у 2 хворих, в таранній кістці – 1 хворий, в кістках плесни – 1 хворий.

Таблиця 2. Розподіл хворих за гістологічною характеристикою

Нозологічна одиниця	Кількість хворих(%)
Остеогенна саркома	4(1,80)
Мієлосаркома	3(1,35)
Репикулосаркома	3(1,35)
Хондросаркома	3(1,35)
Гемангіоендотеліома	1(0,45)
Синовіальна саркома	2(0,90)
Метастатичне ураження	2(0,90)
Всього	18

Анамнестичні і клінічні дані не завжди збігаються із рентгенологічними симптомами рутинної рентгенографії, у більшості випадків відстають від клінічних проявів, однак саме рентгенографії стопи у двох взаємно перпендикулярних проекціях належить привілей первинної візуалізації патологічного процесу в кістці. В останні роки більш інформативною була методика комп'ютерної томографії, що проводилась на апараті «Somatom» фірми «Siemens». Скани робилися через 2-4 мм, що дозволяло отримати додаткову картину про стан тканин стопи, структуру утворів як кісткового, так м'якотканинного характеру.

Так, на рентгенограмах гомілково-таранного з'єднання і стопи виявлена остеогенна саркома в таранній і п'ятковій кістках. В цій групі хворих в анамнезі відзначався зв'язок із травмою і лікуванням з приводу бурситу. Тільки через 6 місяців від початку захворювання процес уточнено. Тобто, початок захворювання був настільки невиразним, що залишився непоміченим.

При первинному рентгенологічному дослідженні виявлено літичні зміни заднього відділу п'яткової кістки неправильно округлої форми діаметром до 3 сантиметрів. На комп'ютерних томограмах простежується, окрім ураження тіла п'яткової кістки, руйнування коркового шару по латеральній поверхні і прорив процесу в м'які тканини з вираженою їх інфільтрацією. Додатково уточнена щільність патологічного утвору - 25-28 од.н., що характерно для пухлинного росту (рис.1).

Рентгенологічно процес розвивається швидко і протікає, як за літичним, так і за склеротичним або змішаним типом змін кісткової структури. Склеротична форма остеогенної саркоми в кістках стопи відноситься до казуїстичних випадків. Тільки в одному спостереженні була діагностована пухлина цього виду в п'ятковій кістці у пацієнта 16 років (рис.2).

Особливістю остеогенної саркоми стопи є те, що процес не переходить на прилеглі суглоби та відсутність виражених періостальних реакцій в губчатих кістках, як це буває при саркомі довгих кісток. Однак такі явища швидко призводять до руйнування кіркового шару.

Мієлома – захворювання переважно зустрічається у чо-

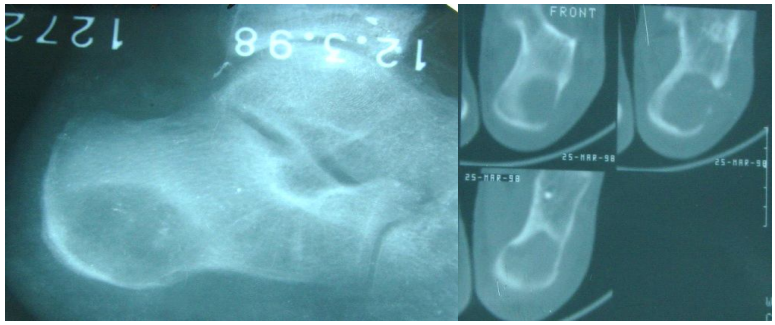

Рис. 1 Дефект кісткової тканини неправильно округлої форми з переривом кіркового шару без реакції окістя. Остеогенна саркома п'яткової кістки, літична форма

Рис. 2. Остеогенна саркома п'яткової кістки, бластична форма

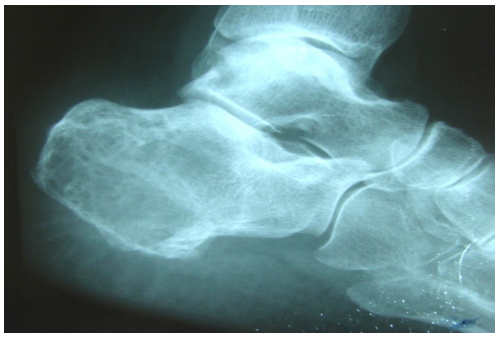

Рис. 3. Мієломна хвороба. Деструкція тіла

ловіків 50-65 років, але може виникати і у жінок, і у молодих людей. Частіше діагностується генералізована форма із переважним ураженням губчатої будови кісток скелету. Слід відзначити, що діагностика цієї саркоми в стопі надзвичайно рідкісний випадок.

Зміни при мієломній хворобі локалізувались в кістках заднього відділу стопи: п'яткова, таранна, кубоподібна кістка. Процес здатний уражати будь-який відділ кістки і проявлятись як вогнище деструкції нечітких, нерівних контурів (2 хворих). Однак при мієломі можна простежити поширений, виражений остеопороз губчатих кісток (кубоподібна, клиновидні кістки) (1 хворий). Такі зміни кісток стопи поєднувались із літичним процесом в кістках склепіння черепа, тазу, плечовій кістці, що підтверджувалось рентгенологічною картиною і клініко-лабораторними дослідженнями.

Серед хворих знаходилась пацієнтка віком 50 – ти років, що лікувалась в гематологічному відділенні з діагнозом мієломної хвороби, і котра скаржилась на біль в задньому відділі стопи. В довгих і плоских кістках скелету зміни також виявлено. На боковій рентгенограмі стопи в п'ятковій кістці наявність вогнища (деструкції) зміненої структури 25х25 мм без чітких зовнішніх контурів. КТ давала більш точну інформацію. На комп'ютерних сканах процес захоплює майже все тіло і горб п'яткової кістки із руйнуванням контура по нижньому краю та інфільтрацією м'яких тканин стопи (рис.3).

У стопі гемангіоендотеліома зустрічається найменше. Характеризується швидким ростом та розповсюдженням на прилеглі м'які тканини. Гемангіоендотеліома була виявлена в п'ятковій кістці. Хворий скаржився на різкий біль в стопі, припухлість ділянки п'ятки. Хворіє більше 6 місяців. Спочатку лікувався від бурситу, згодом діагноз змінений на остеомієліт. При огляді задній відділ стопи припухлий, болючий при пальпації. Аналіз крові: Hb – 110г/л, Е – 2,8х10^{12} г/л, Л – 7,6 х 10^{9} г/л, ШОЕ – 52 мм/год. Хворому зроблена пункція на біопсію. При пункції добута кров'яниста маса. При мікроскопічному дослідженні вмісту виявлено змінені судинні структури, а стінки порожнин вистелені пухлинними клітинами. На рентгенограмі правої п'яткової кістки відзначається: кістка деформована, вздута, із нечітко диференційованими комірками. Процес захопив тіло, руйнуючи кірковий шар, перейшов на м'які тканини стопи.

Окрему групу становили пацієнти із метастатичними ураженнями стопи. Диференціальна діагностика «М» злоякісних пухлин в кістках стопи ґрунтується в кожному конкретному випадку із врахуванням як рентгенологічних симптомів (остеопороз, деструкція, остеосклероз, патологічний перелом), так і ретельно вияснених клінічних ознак та уточнених лабораторних даних.

Було візуалізовано у 2 хворих метастази в кістках стопи. При спостереженні за хворою із раком легень виникла підозра на метастатичне ураження стопи. Під час КТ обстежень хворих на метастатичне ураження в усіх випадках виявлялась досить велика ділянка деструкції кістки із вираженим м'якотканинним компонентом. На рентгенограмах в п'ятковій, кубоподібній та двох клиноподібних кістках відзначалась ділянка остеолізу без чітких зовнішніх контурів, розміром 2-3см, що доходить і частково руйнує кірковий шар. Форма кісток звичайна. Процес верифікований гістологічно (рис.4).

Таким чином, встановлено, що злоякісні пухлини рідко уражають кістки стопи. Злоякісні пухлини стопи характеризуються швидким ростом з вираженим больовим синдромом і порушенням форми стопи. Процес протікає з перевагою лізису кістки, із руйнуванням кіркового шару і проростанням в м'які тканини стопи. Характер процесу уточнюється за допомогою гістологічної верифікації.

Діагностика злоякісних пухлин стопи як первинних, так і вторинних вимагає детальної диференціальної діагностики та інформації й публікацій навіть при незначних спостереженнях.

Висновки

1. Злоякісні пухлини рідко локалізуються в стопі. Діагностика їх вимагає детального клінічного обстеження.

2. Для первинної діагностики пухлин стопи результативною є класична рентгенографія в прямій і боковій проекціях, додаткові рентгенологічні методи є правом вибору із наступним використанням комп'ютерної томографії. Комп'ютерна томографія дозволяє з найбільшою достовірністю диференціювати пухлинний процес в кістках.

3.Злоякісні пухлини стопи характеризуються інтенсив-

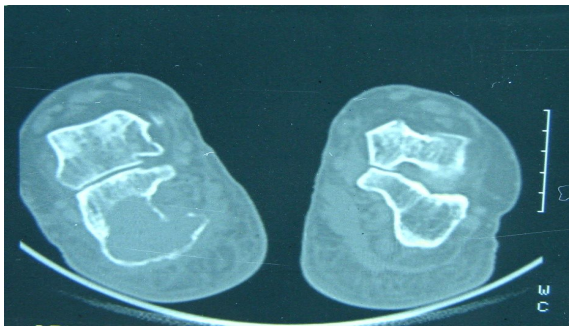

Рис. 4. Мієломна хвороба. Деструкція п'яткової кістки при КТ

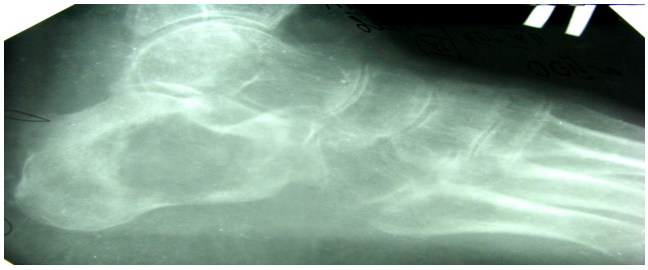

Рис. 5. Метастатичне ураження. Метастаз в п'яткову кістку з раку легень. Патологічний перелом

ним ростом з вираженим больовим синдромом, стають причиною зниження функції стопи.

4. Злоякісні процеси в кістках стопи протікають з перевагою лізису кістки. Частіше зустрічається в задньому відділі стопи. Деструкція має округлу форму та нечіткі контури. Деструкція має тенденцію до швидкого поширення. Часто руйнує кірковий шар із проростанням в м'які тканини стопи.

Перспективи подальших досліджень

Злоякісні пухлини стопи недостатньо висвітлені в літературі, перш за все, через нечасту локалізацію їх в стопі, через малу кількість публікацій, як в журналах, так і окремих монографічних виданнях і різну, не завжди об'єктивну інтерпретацію їхньої рентгенологічної картини. Рентгенологічна семіотика злоякісних пухлин кісток відрізняється великим розмаїттям, залежить від гістологічної структури, темпів росту і локалізації у відділах скелету. Саме тому надзвичайно важливим є вибір найінформативніших методів діагностики та визначення стадії процесу.

Уточнена рентгенологічна семіотика дасть змогу уже на ранніх стадіях оцінити характер патологічного процесу, визначити не тільки межі пухлини, але й прогнозувати можливість розвитку захворювання і вибору раціонального лікування.

Література

1. Забродина А.В. Лучевая диагностика остеогенной саркомы / А.В. Забродина// - М.: Медицина.- 1995.-120с.

2. Жарков П.Л. Трудности рентгенологической диагностики остеогенной саркомы./ П.Л. Жарков// Вопросы онкологи.- 2000.- том 46, №6.- С. 699-703.

3. Садыхов А.Г. Хондросаркома (клиника, диагностика, лечение.) / А.Г Садыхов., В.Г. Верлев//.- 1991.-№1.-С. 59-64.

4. Галахін К.О., Мельник М.М. Диференціальна імуногістологічна діагностика злоякісних пухлин сімейства Юїнга. / К.О.Галахін, М.М. Мельник //Онкология. – 2000.- том 46, №7.- С.301-303.

5. Веснин А.Г., Семенов И.И. Атлас лучевой диагностики опухолей опорно- двигательного апарата/ А.Г.Веснин, И.И.Семенов / / Санкт-Петербург.-2002.- 189с.

6. Опухоли костей. /под ред. Лоцмана Ю.В. – Томск.- 1990.-316с.

7. Зацепин С.Т. Костная патология взрослых./ С.Т. Зацепин // -М.:Медицина.- 2001.- 639с.

8. Беляева А.А– Новые даные в изучении остеомы./ А.А.Беляева, О.Л., Нечволодова, А.В. Горбунов// Вестник рентгенологи и радиологии.- 1990.-№5/6.-С.134-135.

9. Bloem J.H. MRI and CT of the musculoskelat system./ J.H.Bloem., D Sartoris.// - Philadelphia, 1992.-P. 189-195.

10. Hogeboom W.R. et al. MRI or CT in the preoperative diagnosis of bone tumers./ W.R. Hogeboom et al.// " Eur. J. of Sevig Oncol.- 1992.- №18.- P. 67-72.

11. Logan A.L. The foot and anhle: clinical – tions .- caitherburg./ A.L. Logan// Aspan, 1995.- P.185.

12. Creenspan A. Diferential diagnosis of tumor and tumor like lesions of bones and joinds./ A.Creenspan W. Remagen - Philadelphia, 1997-445p.

Федык О.Н., Федык А.Р., Ленчук Т.Л., Мацькевич В.Н.

Лучевая диагностика злокачественных опухолей стопы

Резюме. **Цель работы** было изучение и обобщение клинико-рентгенологических особенностей злокачественных опухолей стопы с выбором рационального использования методик лучевой диагностики.

Материалы и методы Проанализированы результаты лучевой диагностики 18 больных возрастом от 5 до 64 лет злокачественной опухоли стопы. Достоверно чаще уражаются губчастые кости стопы. У всех больных диагноз злокачественной опухоли подтвержден морфологически. При подозрении на наличие злокачественной опухоли стопы исследование больного начиналось с рентгенографии в прямой, боковой, косой проекциях. Дополнительные рентгенологические методы (первично-увеличенная рентгенография, продольная томография) были правом выбора с последующим исследованием на компютерной томографии. Компьютерная томография является одним из наиболее информативных и эффективных методов диагностики и оценки распространения опухолевого процесса.

Результаты исследования и их обсуждения. Остеогенная саркома диагностирована у 1,80% случаев (4б), ретикулосаркома – 1,35% случаев (3больных), хондросаркома – 1,35% случаев (3 больных), метастатическое поражение – 0,90% случаев (2 больных).

Итоги. Злокачественные опухоли стопы характеризуются скорым, интенсивным ростом с выраженным болевым синдромом с развитием лизиса кости. Деструкция имеет тенденцию к быстрому распространению. Часто разрушает корковый шар с прорастанием в мягкие ткани. Злокачественная реакция надкостницы малоактивна. Рутинные методы диагностики дают возможность заподозрить патологический процесс в кости, а дополнительные методы используются для более подробной оценки структуры и распространения опухолевого процесса за пределы кости.

Ключевые слова: кости, стопа, злокачественные опухоли, рентгенологические методы диагностики.

O.M. Fedyk, A.R. Fedyk, T.L. Lenchuk, V.M. Matskevych

Radiation Diagnosis of Malignant Tumors of the Foot

The Department of Radiology and Radiation Medicine (Head of the Department – Prof. V.M. Ryzhyk)

Ivano-Frankivsk National Medical University, Ivano-Frankivsk, Ukraine

Abstract. **The aim** of the research work was to study and generalize clinical and radiological feature of the development and progression of various forms of malignant neoplastic lesions of the foot by methods of X-ray diagnosis.

Materials and methods. The results of X-ray diagnosis of 18 patients from 5 to 64 years of age with malignant tumors of the foot are analised. Significantly sponge bones of the foot are more affected.The diagnosis of malignancy was confirmed morphologically in all patients. When the malignant tumors of the foot were suspected, the examination of the patient began with radiography in frontal, lateral oblique projections. Additional radiological techniques (primarily increased radiography, longitudinal imaging) could be chosen, followed by the use of computed tomography. Computed tomography is one of the most informative and effective methods of diagnosis and assessment of the cancer spread.

The results and discussion. Osteogenic sarcoma was diagnosed in 1.80% of cases (4 patients), reticulosarcoma in 1.35% of cases (3 patients), chondrosarcoma in 1.35% of cases (3 patients), myeloma in 1.35% (3 patients), metastatic lesions in 0.90% of cases (2 patients).

The conclusions. Malignant tumors of the foot are characterized by rapid growth with the intense pain syndrome and occur with a predominance of bone lysis. Destruction tends to spread quickly. It often destroys the cortical layer with the invasion into the soft tissues. Malignant reaction of periosteum is inactive. Routine diagnostic methods enable us to suspect pathological process in the bone, and additional methods are used for a more detailed assessment of the structure and the process of tumor spread beyond the bone.

Keywords: bones, foot, malignant tumors, radiological diagnostic methods.

Надійшла 15.09.2014 року.