ЗАМІТКИ ІЗ ПРАКТИКИ

DOI:10.21802/gmj.2016.4.1
УДК 616 – 071 + 616.24

Чаплинська Н.В.[1], Багрій М.М.[1], Рудник В.Т.[1], Конюська М.Й.[2], Філіпова С.Л.[2], Яцента Л.О.[2]

Клінічний випадок остеохондропластичної трахеобронхопатії

[1]ДВНЗ «Івано-Франківський національний медичний університет»
[2]Обласний клінічний фтизіо-пульмонологічний центр, м. Івано-Франківськ, Україна
chaplynska@ua.fm

Резюме. Вступ. Остеохондропластична трахеобронхопатія (ОТ) – рідкісне хронічне захворювання дихальних шляхів, що характеризується розростанням хрящової і/або кісткової тканини в підслизовому шарі трахеї і великих бронхів із різним ступенем звуження їх просвіту. У зв'язку з пізнім розвитком клінічних проявів і значною складністю прижиттєвої діагностики, в значній частині випадків діагноз встановлюють лише посмертно. ***Мета.*** Провести клінічне спостереження ОТ. ***Матеріали і методи.*** Хворий Ш., 49 років, поступив у відділення диференційної діагностики обласного клінічного фтизіо-пульмонологічного центру для з'ясування причини тривалого кашлю і бронхообструктивного синдрому. Інформативним методом обстеження виявилася лише фібробронхоскопія (ФБС). На слизовій оболонці трахеї та правого головного бронха виявлено щільні горбикові утворення білого кольору. Проведено біопсію. При гістологічному дослідженні встановлено, що субепітеліально наявні осередки петрифікованої хрящової тканини. ***Результати.*** Враховуючи дані обстежень, запідозрено ОТ. Дане захворювання протягом багатьох років протікає доброякісно, на початкових стадіях – безсимптомно. Однак звуження і деформація просвіту трахеї та великих бронхів з атрофією епітелію викликає порушення виділення харкотиння, що сприяє розвитку інфекційно-запальних процесів у легеневій тканині. Хворі скаржаться на кашель, кровохаркання, задишку, біль у грудній клітці. Рентгенологічно в легенях можуть бути виявлені інфільтративні зміни. Показники функції зовнішнього дихання є в межах норми, або ж відповідають обструктивному типу порушень. При КТ ОГК та віртуальній бронхоскопії виявляють деформацію і звуження просвіту трахеї і великих бронхів за рахунок включень хрящової і кісткової щільності. Постановка остаточного діагнозу можлива тільки за результатами ФБС та гістологічного дослідження. ***Висновки.*** Обізнаність з такою рідкісною патологією як ОТ має важливе значення, особливо у пацієнтів із хронічним кашлем. При відсутності специфічних клінічних та рентгенологічних змін комп'ютерна томографія органів грудної клітки та ФБС із забором матеріалу для гістологічного дослідження повинні бути виконані для підтвердження діагнозу.

Ключові слова: хронічний кашель, остеохондропластична трахеобронхопатія.

Постановка проблеми і аналіз останніх досліджень. Остеохондропластична трахеобронхопатія (ОТ) (хондроостеопластична трахеопатія, остеопластична трахеопатія, оссифікація легень) – рідкісне хронічне захворювання дихальних шляхів, що характеризується розростанням хрящової і/або кісткової тканини в підслизовому шарі трахеї і великих бронхів із різним ступенем звуження їх просвіту. Вперше була детально описана при аутопсії професором патологічної анатомії Віденського університету Carl von Rokitansky у 1855 році. Перший опис прижиттєво встановлених при ларингоскопії змін зробив HS Muskelton в 1909 році. У світовій медичній літературі до 1947 року було описано лише 90 спостережень остеохондропластичної трахеобронхопатії, а до 1993 року – 340 описів цієї форми патології. Спостерігається у віці від 23 років до 81 року, але частіше в осіб старше 60 років, із приблизно однаковою частотою у чоловіків і жінок [2, 3, 8]. Описані поодинокі випадки захворювання у дітей. У зв'язку з пізнім розвитком клінічних проявів захворювання і значною складністю прижиттєвої діагностики, в значному відсотку випадків діагноз встановлюють лише посмертно. Як випадкова знахідка ОТ може бути діагностована при інтубації трахеї, комп'ютерній томографії (КТ) органів грудної клітки (ОГК) та фібробронхоскопії (ФБС), які виконуються за іншими показаннями [5].

Етіологія ОТ залишається невідомою. Основними гіпотезами метаплазії еластичної тканини трахеї і бронхів у кістково-хрящову є вроджене походження цих змін, їх виникнення у зв'язку з хронічним бронхітом або специфічним запальним процесом (туберкульоз, сифіліс), порушення кислотно-лужного балансу і подальше запалення слизової трахео-бронхіального дерева, що призводять до перетворення гістіоцитів в остеоцити. Не винятком є пухлинний ріст за типом множинних остеом та ОТ як кінцева стадія первинного амілоїдозу органів дихання [1, 4, 7]

ОТ частіше вражає середню і нижню третини трахеї, її біфуркацію, головні, часткові і сегментарні бронхи. Макроскопічно виявляються щільні білясті вузлики з неправильними обрисами, що виступають над поверхнею слизової, діаметром 1-3 мм (характерна картина «металевої терки»). Вони розташовуються виключно в хрящовій частині трахеї і ніколи в мембранозній. Мікроскопічно в атрофованому підслизовому шарі трахеї і бронхів виявляються острівкові розростання губчастої кістки, хряща або одночасно того й іншого. Кісткова тканина цих острівців має зрілу пластинчасту структуру; кісткові острівці не пов'язані з попереднім хрящем, можуть містити елементи кісткового мозку. Хрящова тканина острівців може бути фіброзною, еластичною або гіаліновою; окремі ділянки новоствореного хряща локалізуються під епітелієм [1, 2, 7].

Мета. Провести клінічне спостереження остеохондроплатичної трахеобронхопатії.

Матеріал і методи дослідження

Хворий Ш., 49 років, поступив у відділення диференційної діагностики обласного клінічного фтизіо-пульмонологічного центру 01.08.2016 р. для з'ясування причини бронхообструктивного синдрому. Скарги на приступоподібний кашель із виділенням невеликої кількості слизисто-гнійного харкотиння, задишку змішаного характеру після надмірних фізичних навантажень, пітливість, загальну слабість.

Хворіє протягом 6 місяців з часу появи надокучливого кашлю. За медичною допомогою раніше не звертався. Хворів простудними захворюваннями, у 1996 р. – гострим гайморитом. Пацієнт не курить.

На момент поступлення загальний стан хворого задовільний. Шкіра і видимі слизові оболонки звичайного кольору, чисті. Периферичні лімфатичні вузли не збільшені. Грудна клітка нормостенічна. ЧД=19/хв. SpO2 = 95%. Перкуторно ясний легеневий звук, границі легень у межах норми. Аускультативно дихання жорстке, при форсованому видиху – сухі свистячі хрипи з обох сторін. Тони серця звучні, ритмічні. ЧСС 86/хв. АТ 120/80 мм рт.ст. Живіт звичайної конфігурації, бере участь в акті дихання. При пальпації м'який, не болючий. Печінка не виступає з-під краю правої реберної дуги, не болюча. Симптом Пастернацького (-) з обох сторін.

Проведено лабораторні обстеження. У загальному аналізі крові, сечі, біохімічному аналізі крові патологічних змін не виявлено. У загальному аналізі харкотиння (02.08.2016): лейкоцити 20-30 у п/з., елементи епітелію бронхів 3-6 у п/з, фібрин (+); атипових клітин не виявлено. При бактеріоскопічному дослідженні харкотиння мікобактерій туберкульозу не виявлено.

Інструментальні обстеження розпочато зі спірографії. Показники функції зовнішнього дихання були в межах норми. За даними рентгенографії органів грудної клітки (ОГК) за 01.08.2016 р. виявлено нерівномірне потовщення легеневого рисунку у нижніх

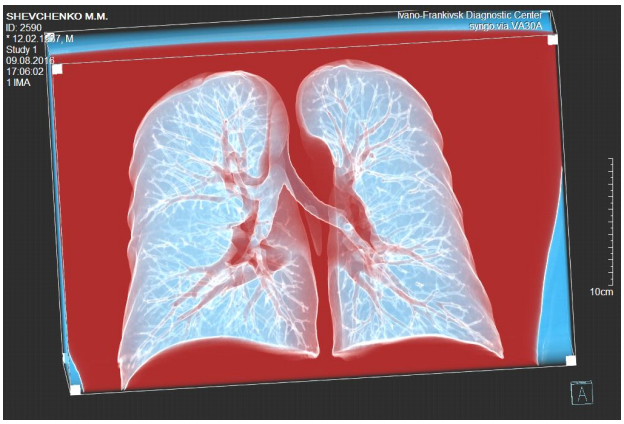

Рис. 1. Комп'ютерна томографія органів грудної клітки хворого Ш

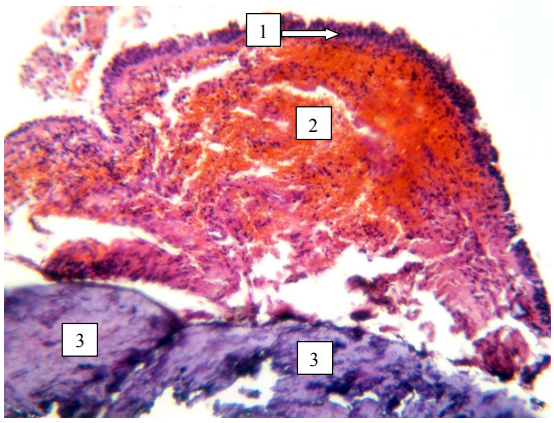

Рис 2. Трахеобронхіальна хондроостеопатія. Біоптат слизової оболонки правого головного бронха

1 – респіраторний епітелій із ознаками базальноклітинної гіперплазії, 2 – субепітеліальний крововилив, 3 – петрифікована хрящова тканина у підслизовому шарі. Забарвлення: гематоксилін та еозин. Зб.: ×200

відділах легень. Корені легень структурні. Синуси вільні. Серце в межах норми. Заключення: бронхіт.

Враховуючи дані анамнезу про перенесений синусит проведено рентгенографію додаткових пазух носа (01.08.2016 р.): деформація носових ходів, носових раковин, носової перетинки. При ЛОР-огляді (10.08.2016) підтверджено наявність викривленої носової перетинки, діагностовано хронічний риніт.

При комп'ютерній томографії органів грудної клітки (09/08/2016) виявлено нерівномірне потовщення стінок трахеї і правого головного бронха з поодинокими кальцинатами (рис. 1).

Оскільки клініко-рентгенологічно жодних інших ознак, крім хронічного бронхіту, не встановлено, а бронхоструктивний синдром був присутнім, незважаючи на терапію бронхолітиками, виконано ФБС (08.08.2016). Виявлено, що на слизовій оболонці трахеї, циркулярно, наявні щільні горбики білого кольору діаметром від 0,2 до 0,8 см. Біопсію взято з аналогічного утворення на медіальній поверхні правого головного бронха. Гістологічний матеріал (рис. 2) представлений дрібними фрагментами слизової оболонки з ознаками базальноклітинної гіперплазії епітелію (реактивного генезу), субепітеліальним крововиливом (вторинного механічного характеру) і незначно вираженою субепітеліальною лімфоцитарно-макрофагальною інфільтрацією. У підслизовому шарі візуалізуються великі осередки петрифікованої хрящової тканини, що є проявом трахеобронхіальної хондроостеопатії.

Результати дослідження та їх обговорення

Враховуючи результати обстежень, запідозрено ОТ. Дане захворювання протягом багатьох років протікає доброякісно, на початкових стадіях – безсимптомно, рідко викликаючи критичні стенози дихальних шляхів. Однак зменшення їх діаметру і деформація просвіту з атрофією епітелію викликає порушення виділення харкотиння, що сприяє розвитку інфекційно-запальних процесів у легеневій тканині [1]. На цьому фоні можливе виникнення раку легенів [7]. Як і в нашому випадку, клінічними проявами ОТ, за даними літератури, є кашель з невеликою кількістю харкотиння, кровохаркання (у 60%, може бути обумовлено виразкою або взаємним тертям розташованих протилежно вузликів), задишка, (у 53%), біль у грудній клітці [6]. Іноді спостерігається захриплість (при ураженні гортані). У деяких хворих виникають рецидивуючі пневмонії [5].

При рентгенологічному дослідженні протягом багатьох років патологічних змін, як правило, не визначається. У деяких випадках можуть бути виявлені вторинні запальні зміни в легенях. При КТ ОГК та віртуальній бронхоскопії виявляються ланцюжки дисковидних включень хрящової і кісткової щільності, які виступають у просвіт трахеї і бронхів, деформують та звужують просвіт останніх [2].

Фібробронхоскопічно на початковій стадії захворювання візуалізуються поодинокі білуваті горбки, що локалізуються на передній і бічних стінках трахеї і великих бронхів (по ходу хрящових кілець), мають при інструментальній пальпації кам'янисту щільність. Ці зміни надають стінкам трахеї і великих бронхів вигляду «патьоків застиглого воску», «бруківки» або «саду каміння». При подальшому розвитку хвороби трахея і великі бронхи стають жорстким, ригідними, за щільністю нагадують кісткову тканину. Устя головних бронхів, рухливість яких різко знижена, візуалізуються як вузькі кільця з білими рубцевими краями. У значній кількості є слизистий або слизисто-гнійний секрет. Слизова оболонка щільно спаяна з підлеглими тканинами, визначається контактна кровоточивість [2, 3, 7].

Основні показники функції зовнішнього дихання у пацієнтів з ОТ можуть бути в межах норми, як у нашого пацієнта, або ж відповідати обструктивну варіанту кривої «потік-об'єм». При пробі з бронходилятаторами збільшення функціональних показників відбувається на величину, що не перевищує 15% від вихідних значень. Це свідчить про переважання органічних (звуження просвіту дихальних шляхів горбиками), а не функціональних (бронхоспазм) змін у таких хворих [4, 6].

Дану патологію необхідно диференціювати з пухлинами різного походження, трахеобронхіальним папіломатозом, ендобронхіальним саркоїдозом, трахеобронхіальним амілоїдозом, кальцифікуючим ендобронхіальним туберкульоз, а також грибковими ураженнями, гранулематозом Вегенера, рецидивируючим поліхондритом [1, 8]. Постановка остаточного діагнозу можлива тільки за результатами гістологічного дослідження [1, 7]. З метою уточнення діагнозу пацієнта скеровано в ДУ «Національний Інститут фтизіатрії і пульмонології імені Ф.Г. Яновського АМН України», де вказану патологію підтверджено.

Специфічних методів лікування ОТ не існує [1]. Симптоматична терапія спрямована на ліквідацію супутнього запального процесу в бронхах (ультразвукові лужні інгаляції, санаційні бронхоскопії, муколітичні та антибактеріальні препарати) [4]. Позитивний ефект в окремих випадках отримають від кортикостероїдів і десенсибілізуючих препаратів [2]. При значному стенозуванні просвіту трахеї і бронхів можливе використання таких хірургічних методів як кріотерапія, лазеротерапія, бужування, видалення вузликів біопсійними щипцями при ФБС, встановлення ендотрахеального або ендобронхіального стента [5, 6].

Прогноз захворювання частіше сприятливий. Можливо повільне прогресування захворювання, а також спонтанне припинення появи нових кісткових і вапняних трахеобронхіальних утворень. Значне прогресування остеохондропластичної трахеобронхопатії спостерігається приблизно в

17% випадків. Стенози дихальних шляхів, що вимагають оперативного втручання, розвиваються рідко [2, 8].

Висновки

Обізнаність з такою рідкісною патологією як ОТ має важливе значення, особливо у пацієнтів із хронічним кашлем. При відсутності специфічних клінічних та рентгенологічних змін КТ ОГК та ФБС із забором матеріалу для гістологічного дослідження повинні бути виконані для підтвердження діагнозу.

Перспективи подальших досліджень

У медичній практиці кожного лікаря іноді трапляються пацієнти з рідкісними хворобами, з якими він раніше не зустрічався, а іноді навіть не чув і не читав. Хоча, на думку І.П.Павлова, саме „клінічна казуїстика залишаться назавжди багатим джерелом нових непередбачених фактів" [3]. Наведене клінічне спостереження є доказом таких випадків і підтверджує труднощі діагностичного процесу при здавалося б, звичайній клінічній симптоматиці. У складних діагностичних випадках варто використовувати усі можливі методи дослідження. Морфологічна верифікація патології завжди є найбільш точною, хоча потребує ретельної оцінки клінічного стану пацієнтів та ризиків пов'язаних із її проведенням.

Література

1. Волкова Л.И., Падеров Ю.М., Вильданова Л.Р. Остеохондропластическая трахеобронхопатия: клинико-морфологическое наблюдение / Л.И. Волкова, Ю.М. Падеров, Л.Р. Вильданова // Пульмонология. —2006. — № 1. — С. 117—118.

2. Остеохондропластическая трахеобронхопатия / [Н.Е. Чернеховская, Г.Г. Федченко, В.Г. Андреев, Поваляев А.В.] // Рентгеноэндоскопическая диагностика заболеваний органов дыхания. — М.: МЕДпресс-информ, 2007. — С. 182—184.

3. Федосеев Г. Б. Остеопластическая трахеобронхопатия / Г.Б. Федосеев // Руководство по пульмонологи; под редакцией Путова Н. В., Федосеева Г. Б. — [2-е издание, переработанное и дополненное]. — Л.: Медицина, 1984. — С. 145—146.

4. Barthwal M.S., Chatterji R.S., Mehta1 A. Tracheobronchopathia osteochondroplastica // The Indian Journal of Chest Diseases & Allied Sciences. – 2004. – Vol. 46. – P.43-46.

5. Gurunathan U. Tracheobronchopathia osteochondroplastica: a rare cause of difficult intubation // British Journal of Anaesthesia. – 2010. — Vol. 104 (6). – P. 787—788.

6. Huang C.C., Kuo C.C. Chronic cough: tracheobronchopathia osteochondroplastica // CMAJ: Canadian Medical Association journal. —2010. — Vol. 182, no. 18. — P. 859.

7. Nasser Al-Busaidi, Dolly Dhuliya, Zulfikar Habibullah. Tracheobronchopathia osteochondroplastica // Sultan Qaboos Univ Med J. – 2012. – №12(1). – P. 109–112.

8. Tracheobronchopathia osteochondroplastica: a case report and literature review / Xiao-Bin Zhang, Hui-Qing Zeng, Xue-Ying Cai, Yong-Jun Zhang // J Thorac Dis. – 2013. – Vol 5(5). – P.182–184.

Чаплинська Н.В.[1], Багрий Н.Н.[1], Рудник В.Т.[1], Конюсская М.И.[2], Филиппова С.Л.[2], Яцента Л.О.[2]

Клинический случай остеохондропластической трахеобронхопатии

Резюме. Введение. Остеохондропластична трахеобронхопатия (ОТ) - редкое хроническое заболевание дыхательных путей, характеризующееся разрастанием хрящевой и/или костной ткани в подслизистом слое трахеи и крупных бронхов с разной степенью сужения их просвета. В связи с поздним развитием клинических проявлений и значительной сложностью прижизненной диагностики, в значительном проценте случаев диагноз устанавливают только посмертно. ***Цель.*** Провести клиническое наблюдение ОТ. ***Материалы и методы.*** Больной Ш., 49 лет, поступил в отделение дифференциальной диагностики областного клинического фтизио-пульмонологического центра для выяснения причины длительного кашля и бронхообструктивного синдрома. Информативным методом обследования оказалась лишь фибробронхоскопия (ФБС). На слизистой оболочке трахеи и правого главного бронха обнаружено плотные бугорковые образования белого цвета, из которых взято биопсию. При гистологическом исследовании установлено, что субэпителиально расположены очаги петрифицированной хрящевой ткани. ***Результаты.*** Учитывая данные обследований, заподозрили ОТ. Данное заболевание в течение многих лет протекает доброкачественно, на начальных стадиях - бессимптомно. Однако сужение и деформация просвета трахеи и крупных бронхов с атрофией эпителия вызывает нарушение выделения мокроты, что способствует развитию инфекционно-воспалительных процессов в легочной ткани. Больные жалуются на кашель, кровохарканье, одышку, боль в грудной клетке. Рентгенологически в легких могут быть выявлены инфильтративные изменения. Показатели функции внешнего дыхания находится в пределах нормы, или же соответствуют обструктивному типу нарушений. При компьютерной томографии и виртуальной бронхоскопии обнаруживают деформацию и сужение просвета трахеи и крупных бронхов за счет включений хрящевой и костной плотности. Постановка окончательного диагноза возможна только по результатам ФБС и гистологического исследования. ***Выводы.*** Ознакомления с такой редкой патологией как ОТ имеет важное значение, особенно у пациентов с хроническим кашлем. При отсутствии специфических клинических и рентгенологических изменений компьютерная томография органов грудной клетки и ФБС с забором материала для гистологического исследования должны быть выполнены для подтверждения диагноза.

Ключевые слова: хронический кашель, остеохондропластическая трахеобронхопатия.

N.V. Chaplynska [1], M.M. Bagrii [1], V.T. Rudnyk [1], M.Y. Koniuska [2], S.L. Filipova [2], L.O. Yacenta [2]

Clinical Case of Tracheobronchopathia Osteochondroplastica

1 – Ivano-Frankivsk National Medical University, Ivano-Frankivsk, Ukraine

2 – Regional Clinical Pulmonology Center, Ivano-Frankivsk, Ukraine

chaplynska@ua.fm

Abstract. Introduction. Tracheobronchopathia osteochondroplastica (TO) is a rare chronic disease of the airways characterized by the growth of cartilage and/or bone tissue in the submucosal layer of the trachea and large bronchi with varying degrees of their lumen narrowing. In a significant percentage of cases diagnosis is made only posthumously due to the late onset of clinical manifestations and the considerable complexity of life-time diagnostics. The objective of the research was to conduct the clinical observation of OT. Materials and methods. A patient Sh., 49 years of age, was admitted to the department of differential diagnostics of regional clinical pulmonology center to determine the cause of prolonged cough and bronchial obstruction syndrome. Only fiber-optic bronchoscopy (FBS) was the only informative method of examination. On the mucous membrane of the trachea and right main bronchus the dense white protuberance was found. The biopsy material was taken. Histological examination revealed areas of calcified cartilage located in subepithelial layer. Results. Taking into account the reasearch data, the TO was suspected. The disease has a benign course for many years and is asymptomatic at initial stages. However, deformation and narrowing of the lumen of the trachea and the large bronchi with epithelial atrophy causes a disturbance of phlegm discharge. This promotes the development of infectious and inflammatory processes in the lung tissue. Patients complain of cough, hemoptysis, shortness of breath, chest pain. X-ray examination of the lungs may detect the infiltrative changes. The indicators of lung function are normal or correspond to the type of obstructive disorders. CT radiograph and virtual bronchoscopy determine the deformation and narrowing of the trachea and the large bronchi due to the elements of cartilage and bone tissue. Definitive diagnosis is possible only according to the results of FBS and histological examination. Conclusions. Awareness on such rare pathology as TO is essential, especially in patients with chronic cough. In case of absence of specific clinical and radiographic changes, the computed tomography of the chest and FBS with for histological examination sampling should be performed to confirm the diagnosis.

Keywords: chronic cough; tracheobronchopathia osteochondroplastica.

Надійшла: 22.09.2016
Завершено рецензування: 27.09.2016
Прийнято до друку: 27.09.2016