

ОРТОПЕДИЧНИЙ РОЗДІЛ

УДК 616.314-089.843-073.756.8

**В.І. Вакуленко, д. мед. н., Є. В. Гончаренко,
С.А. Шнайдер, д. мед. н., І. П. Ковшар**

Одеський національний медичний університет

**ВИКОРИСТАННЯ КОНУСНО-ПРОМЕНЕВОЇ ТОМОГРАФІЇ ПРИ ПЛАНУВАННІ
ЕНДОСАЛЬНОЇ ДЕНТАЛЬНОЇ ІМПЛАНТАЦІЇ**

Стаття присвячена методам планування ендосальної денทัลної імплантації, насамперед рентгенологічним. Проведено огляд існуючих методик планування з позиції інформативності та шкідливості для пацієнта. Методом вибору слід вважати конусно-променеву комп'ютерну томографію як найбільш безпечну і інформативну.

Ключові слова: планування денทัลної імплантації, конусно-променева комп'ютерна томографія.

В. И. Вакуленко, Е. В. Гончаренко С. А. Шнайдер, И. П. Ковшарь

Одеський національний медичний університет

**ПРИМЕНЕНИЕ КОНУСНО-ЛУЧЕВОЙ ТОМОГРАФИИ ПРИ ПЛАНИРОВАНИИ
ЭНДОСАЛЬНОЙ ДЕНТАЛЬНОЙ ИМПЛАНТАЦИИ**

Статья посвящена методам планирования эндосальной денальной имплантации, прежде всего рентгенологическим. Проведён обзор существующих методик планирования с позиции информативности и вредности для пациента. Методом выбора следует считать конусно-лучевую компьютерную томографию как наиболее безопасную и информативную.

Ключевые слова: планирование денальной имплантации, конусно-лучевая компьютерная томография.

V. I. Vakukenko, E. V. Goncharenko, S. A. Schneider, I. P. Kovshar

Odessa National Medical University

**USE OF CONE-BEAM TOMOGRAPHY IN THE PLANNING
OF ENDOSSAL DENTAL IMPLANTATION**

The article is devoted to the methods of planning of endossal dental implantation, foremost roentgenologic. The review of existent methods of planning is conducted from position of informing and harmfulness for a patient. It is necessary to consider cone-beam computed tomography, the method of choice as most safe and informing.

The aim of the investigation was the comparison of the primary stability of implants, fixed according to the data of orthopantomography and cone-radial computer tomography.

46 patients with partial secondary adentia of lower jaw, whom the fixation of one implant at lateral part was prescribed, were studied. The implantation was carried out by two-stage delayed method.

The methods of diagnostics, which determine the structure of the investigated area in three dimensions without summation and geometrical deformations (computer axial tomography), especially cone-radial computer tomography, should be considered the most promising ones. Cone-radial computer tomography can be taken as the method for the estimation of the local state of osseous tissue at diagnostics and planning of implantation.

Key words: planning of dental implantation, cone-beam computed tomography.

Денціальна імплантація на сьогодні є комплексним методом відновлення втраченої жувальної ефективності при різних формах адентії, що дозволяє добитися ортопедичної реабілітації в тих випадках, коли традиційні методи протезування недостатньо ефективні [1, 2]. Одним з поширених методів денทัลної імплантації є ендосальна імплантація.

Не дивлячись на значні успіхи, досягнуті в збільшенні ефективності і прогнозованості денทัลної імплантації, проблема адекватної передопераційної діагностики і планування імплантації є відкритою. Діагностика і планування імплантації це комплекс методик, направлених на з'ясування можливості проведення імплантації у принципі,

визначення зони імплантації, типу та розміру і кількості необхідних імплантів, особливостей їх установки і подальшої ортопедичної реабілітації [1, 2]. Одними з найважливіших методик діагностики є рентгенологічні методи [1, 2].

Найбільш поширеним методом рентгенологічного дослідження в стоматології є внутрішньоротова контактна рентгенографія [12]. Слід зазначити, що планування імплантації за даними контактної рентгенографії не застосовується у зв'язку з обмеженою зоною дослідження і значними проєкційними спотвореннями, що не дозволяє провести вимірювання відстані до приле-

глих анатомічних структур і оцінити кількість кісткової тканини в зоні імплантації [1, 2, 12], даний метод може використовуватися як допоміжний для інтраопераційного контролю.

Найбільш поширеним методом дослідження є ортопантомографія [12]. Вона дозволяє одержувати розгорнене на площині зображення верхньої і нижньої щелеп і зубів. Найбільш зручним варіантом є цифрова ортопантомографія, оскільки програмне забезпечення, що поставляється з цифровими ортопантомографами, дає можливість проводити різні лінійні і кутові вимірювання а змінювати параметри відображення (рис. 1).

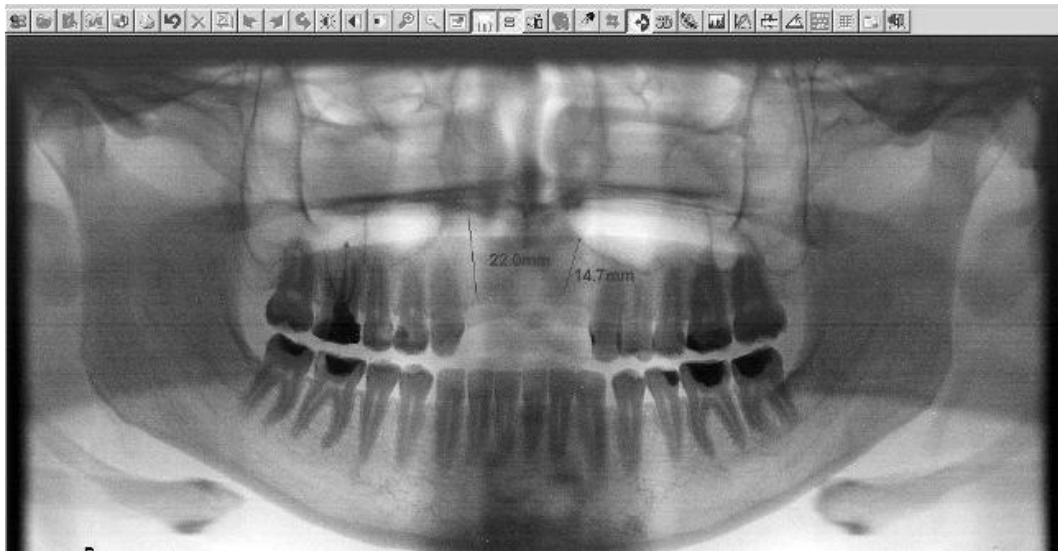


Рис. 1. Візуалізація та аналіз даних цифрові ортопантомографії.

Такі знімки легко піддаються архівації, копіюванню, передачі по цифрових каналах зв'язку [12]. Важливим є також те, що із-за вищої чутливості датчика, в порівнянні з плівковими апаратами цифрові забезпечують нижчу дозу опромінювання [4].

Проте ортопантомографія має ряд недоліків. Даний метод є сумасійним, тобто одержане зображення є результатом накладення тканин, що знаходяться у фокусі знімка завтовшки 1см у фронтальному відділі, 1,5 см - в бічних відділах щелеп [12]. Можливі також накладення навколишніх структур, що утрудняють інтерпретацію знімка, спотворення лінійних розмірів при порушенні правильного позиціонування [14]. Але найважливішим недоліком даної методики є представлення даних тільки в двох вимірюваннях, тобто на площині [12].

Пошук нових методик дослідження привів до розробки трансстоматографії (лінійної томографії) [13], методу, що дозволяє одержати поперечні зрізи щелеп. Таким чином, можливо визначити не тільки висоту, але і товщину і форму щелеп. Проте, даний метод має ряд серйозних не-

доліків, що утрудняють його впровадження. Одержувані знімки нечіткі, візуалізуються накладення від навколишніх структур із-за чого неможливо об'єктивно оцінити якість кісткової тканини [13]. Методики позиціонування дуже складні для виконання, що також знижує вірогідність отримання якісних знімків.

Для отримання точної інформації про будову досліджуваної області і точного планування імплантації багато авторів рекомендують застосувати комп'ютерну аксіальну томографію [9]. Комп'ютерна томографія є методом рентгенологічного дослідження, що передбачає цифрову реконструкцію серії аксіальних зрізів досліджуваного об'єкту з використанням геометрично коректних математичних алгоритмів [8]. Таке представлення даних дозволяє проводити дослідження будови органу в трьох вимірах без яких-небудь спотворень. Спеціалізоване програмне забезпечення дозволяє проводити реконструкцію зрізів в будь-якій довільній площині, у тому числі і по кривій, а не тільки в аксіальній площині (рис. 2).

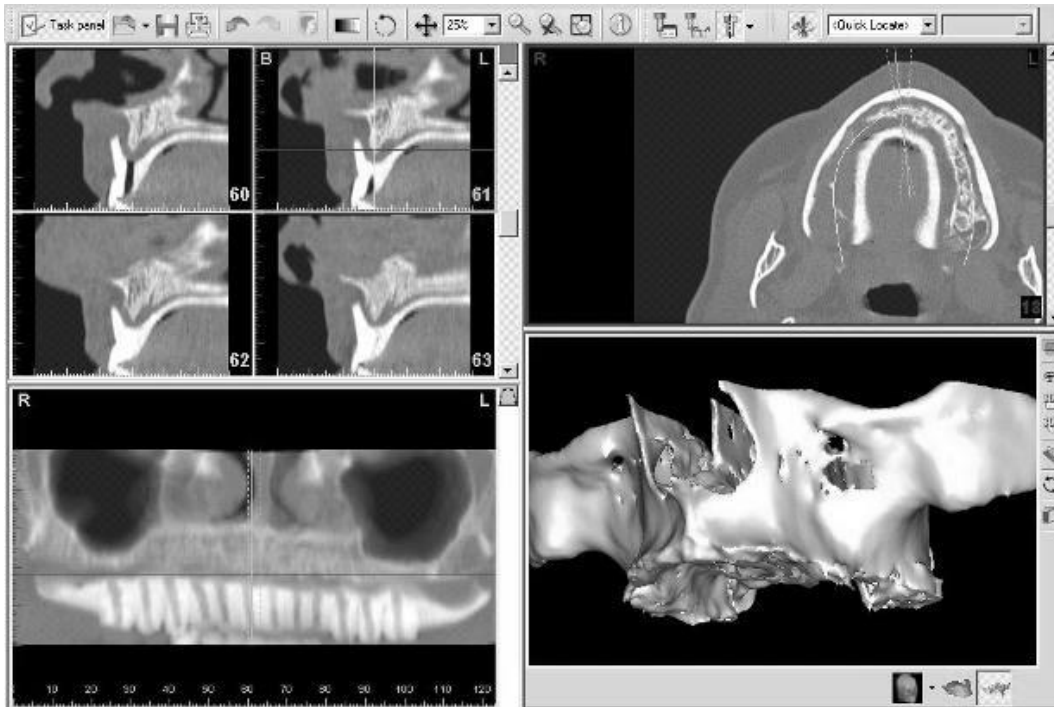


Рис. 2 Візуалізація та аналіз даних спіральної комп'ютерної томографії.

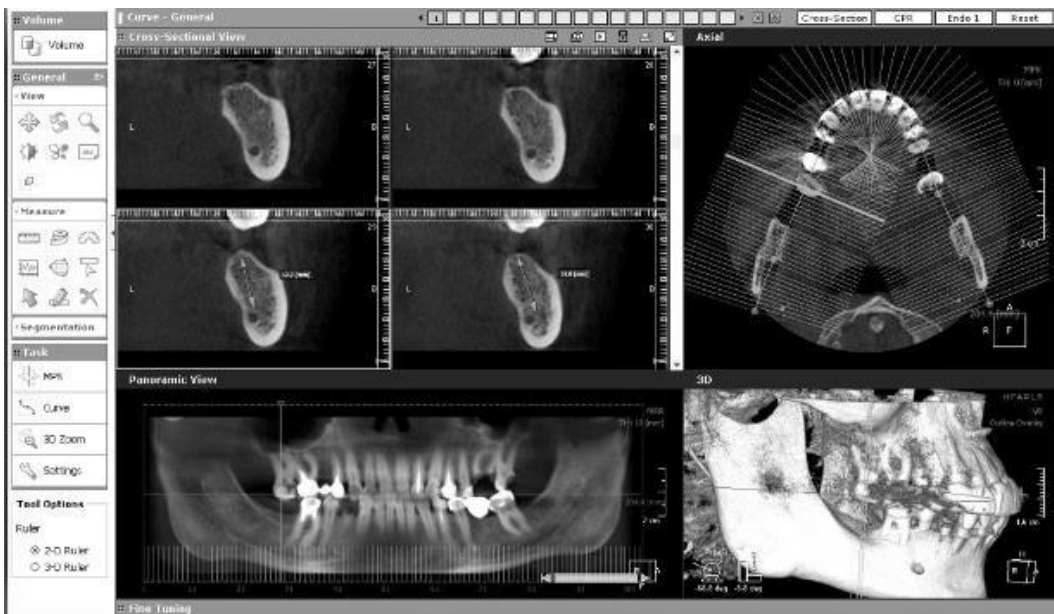


Рис. 3 Планування оперативного втручання по даним конусно-променевої комп'ютерної томографії.

Можливо вимірювання куткових і лінійних розмірів, визначення щільності кісткової тканини в будь-якій точці [1, 2], проведення тривимірної реконструкції досліджуваної області.

Методика комп'ютерної томографії зазнала значну еволюцію, на сьогодні вищим ступенем її розвитку є спіральні комп'ютерні томографи, які з успіхом застосовуються лікарями різних спеціальностей. Недоліками даного методу є недостатня точність, оскільки мінімальна відстань між зрізами складає 0,5 мм, що може бути недостатньо для планування імплантації [11]. Проте най-

серйознішою проблемою слід вважати дуже високу дозу опромінювання, що одержує пацієнт при такому обстеженні (за даними різних дослідників від 400 до 2100 мкЗв) [15]. Таку дозу опромінювання може виправдати виконання дослідження за життєвими свідченнями, до яких не відноситься проведення дентальної імплантації.

Найновішою і прогресивнішою технологією комп'ютерної аксіальної томографії є конусно-променева комп'ютерна томографія. Вона максимально відповідає потребам імплантології [3]. Даний метод має низький рівень опромінювання

(6-120 мкЗв) [15]. Висока розподільна здатність (до 0,07 мм) забезпечує відмінну деталізацію необхідних анатомічних утворень. Метод простий і швидкий в проведенні, апаратура достатньо компактна і відносно недорога, що дозволяє проводити такі дослідження на базі стоматологічних клінік. Програмне забезпечення максимально адаптоване для потреб стоматології (рис. 3), дозволяє одержати всі необхідні проекції і виконати різні вимірювання [5].

Мета даного дослідження. Порівняння первинної стабільності імплантатів встановлених за даними ортопантомографії та конусно-променевої комп'ютерної томографії.

Матеріали і методи. У дане дослідження увійшли 46 пацієнтів з частковою вторинною адентією нижньої щелепи, яким була показана установка одного імплантату в бічному відділі.

Імплантацію проводили за двухетаповою відстроеною методикою. Згідно застосовуваним для планування імплантації методам пацієнти були поділені на дві рівні групи (по 23 пацієнта).

У контрольній групі діагностику і планування імплантації проводили з використанням загальноприйнятих методик за даними цифрової ортопантомографії. Для цього проводили вимірювання відстані від вершини гребеня альвеолярного відростка до верхньої межі нижньощелепного каналу. Відразу після операції і перед другим хірургічним етапом пацієнтам даної групи також проводили ортопантомографію.

Для визначення механічної стабільності встановленого імплантату використовували метод частотно-резонансного аналізу інтраопераційно із використанням апарату Osstell mentor фірми "Integration Diagnostics" (Швеція). Він передбачає об'єктивну оцінку стабільності імплантату з використанням коефіцієнта стабільності імплантату (КСІ) за шкалою від одного до ста [10]. Даний аналіз повторювали при відкриванні імплантатів на етапі протезування. Пацієнтам основної групи додатково до описаних досліджень проводили конусно-променевою комп'ютерну томографію області імплантації перед операцією і після неї. Діагностику та планування операції в основній групі проводили за даними конусно-променевої комп'ютерної томографії.

Результати та обговорення. Визначили, що стабільність імплантату за даними післяопераційного дослідження була вище у пацієнтів основної групи, що пояснюється більш точним плануванням оптимального напрямку для установки імплантату за даними конусно-променевої комп'ютерної томографії з урахуванням будови щелепи і щільності кісткової тканини, в порівнянні з ортопантомографією. Слід зазначити, що

в основній групі в 20 випадках (87%) КСІ був вище або дорівнював 65, що дозволяє проводити одномоментне протезування на імплантаті [7]. У контрольній групі таке значення КСІ було отримане тільки в 10 випадках (43,5%), що пов'язано з браком інформації про будову кісткової тканини в зоні імплантації при плануванні за даними ортопантомографії. Середнє значення КСІ в основній групі становило $68,9 \pm 8,4$, в контрольній – $62,6 \pm 13,1$. В основній групі КСІ був достовірно ($p < 0,05$) вище.

При відкритті імплантатів на другому етапі дані визначення КСІ в основній групі перевищували контрольну (в основній – $70,3 \pm 3,1$, в контрольній – $69,1 \pm 4,7$), втім, відмінності між двома групами не були статистично достовірними ($p > 0,05$), що свідчить про те, що навіть при недостатній первинній механічній фіксації імплантату при відстроєній навантаженні можна очікувати поліпшення стабільності імплантату завдяки біологічній фазі остеointegraції. Внутрішньогрупові відмінності виражалися в статистично достовірному збільшенні ($p < 0,05$) стабільності імплантату в обох групах, більш вираженому в контрольній групі. Цей факт узгоджується з відомими літературними даними [6], де зазначено, що у імплантатів, при установці мають низьке значення КСІ, з часом стабільність збільшується. Однак ті ж дослідники відзначають, що імплантати мають первинну стабільність нижче критичної (40-45), як правило, дезінтегруються [7].

Висновки. Таким чином, існує і застосовується значна кількість методик планування імплантації, найбільш представлені рентгенологічні методи дослідження. При призначенні подібних досліджень слід враховувати інформативність методу і співвідносити її з променевим навантаженням на пацієнта. Найбільш перспективними слід вважати методики діагностики, що визначають будову досліджуваної області в трьох вимірюваннях без сумації і геометричних спотворень (комп'ютерна аксіальна томографія) особливо конусно-променевою комп'ютерною томографією. Конусно-променевою комп'ютерною томографією можна вважати методом вибору для оцінки місцевого стану кісткової тканини при діагностиці і плануванні імплантації. Достовірно більш низька первинна стабільність імплантатів в контрольній групі свідчить про необхідність її використання при плануванні імплантації з метою максимально поліпшити первинну фіксацію імплантату, знизити кількість помилок і ускладнень і зробити можливим первинне протезування на імплантатах при наявності такої необхідності.

Особливу увагу подальших досліджень в даній області слід приділити розробці і уніфікації

ції методик планування з використанням програм для перегляду і аналізу конусно-променевої комп'ютерної томографії, зважаючи на специфіку апаратури і програмного забезпечення, що поставляється різними виробниками. Слід ввести проведення таких досліджень в стандартний протокол обстеження і планування лікування при проведенні реабілітації з використанням дентальних імплантатів.

Список літератури

1. **Основы дентальной имплантации** / Е. Д. Бабов, В. Г. Шутурминский, Е. В. Гончаренко, С. А. Гулюк [под редакцией Обуховского В. А.] – Одесса: Первая рекламно-полиграфическая группа; Изд. «ВМВ», 2010. – 112 с.
2. **Дентальна імплантація:** навч. посібник / [Є. Д. Бабов, В. О. Обуховський, Є. В. Гончаренко та ін.]. – Одеса: ОНМедУ, 2012. – 144 с. – (Серія «Бібліотека студента-медика»).
3. **Clark Stanford** / Thomas Oates, Ross Beirne, Jan-Eirik Ellingsen, Thematic Abstract Review: Current Role of Cone-Beam Imaging Tomography in Implant Dentistry // *The International Journal of Oral & Maxillofacial Implants* May / June 2007 Volume 22 , Issue 3
4. **Danforth RA, Clark DE.** Effective dose from radiation absorbed during a panoramic examination with a new generation machine. *Oral Surg Oral Med Oral Pathol Oral Radiol Endod* 2000;89(2):236-43
5. **Dirk Schulze** /M. Heiland Diagnostic Advantages and Possibilities for Secondary Reconstruction of New-Tom 9000 Data Sets Using eFilm // *International Journal of Computerized Dentistry* 2004, Volume 7, Issue 1: 61-66
6. **Friberg B., Sennerby L., Meredith N., Lekholm U.** A comparison between cutting torque and resonance frequency measurements of maxillary implants - a 20-month clinical study. *Int J Oral Maxillofac Surg* 1999; 28: 297-303.
7. **Glauser R., Sennerby L., Meredith N., Ree A. et al.** Resonance frequency analysis of implants subjected to immediate or early functional occlusal loading. Successful vs. failing implants. *Clin Oral Implant Res* 2004; 15: 428-434.
8. **Hu H.** Multi-slice helical CT: scan and reconstruction. *Med Phys* 1999; 26: 5-18.
9. **Jacobs R, Adriansens A, Naert I, Quirynen M, Hermans R, van Steenberghe D.** Predictability of reformatted computed tomography for pre-operative planning of endosseous implants. *Dentomaxillofac Radiol* 1999;28:37-41.
10. **Jurgen Zix, Stefan Hug, Gerda Kessler-Liechti, Regina Mericske-Stern.** / Measurement of Dental Implant Stability by Resonance Frequency Analysis and Damping Capacity Assessment: Comparison of Both Techniques in a Clinical Trial // *Int J Oral Maxillofac Implants* 2008;23:525-530
11. **Loubele M, Maes F, Schutyser F, Marchal G, Jacobs R, Suetens P.** Assessment of bone segmentation quality of cone-beam CT versus multislice spiral CT: a pilot study. *Oral Surg Oral Med Oral Pathol Oral Radiol Endod* 2006; 102: 225-234.
12. **Ludlow JB, et al.** *Dentomaxillofacial Radiology* 2003;32:229-34
13. **Naitoh M, Kawamata A, Iida H, Ariji E.** Cross-sectional imaging of the jaws for dental implant treatment: accuracy of linear tomography using a panoramic machine in comparison with reformatted computed tomography. *Int J Oral Maxillofac Implants* 2002; 17: 107-112.
14. **Schiff Th Ambrosia J., Glass B. et al.** Common positioning and technical errors in panoramic radiography // *J. Amer. Dent. Ass.* — 1986. — Vol. 111. No. 3. P. 422-426.
15. **Schulze D, Heiland M, Thurman H, Adam G.** Radiation exposure during midfacial imaging using 4- and 16-slice computed tomography, cone beam computed tomography systems and conventional radiography. *Dentomaxillofac Radiol* 2004; 33: 83-86.

