

УДК: 616.314.А-008.1+616.71-089.844+615.03-032

**С. Г. Безруков, д. мед. н., Т. С. Саенко**

ГУ «КГМУ имени С. И. Георгиевского»,

## **РЕНТГЕНОГРАФИЧЕСКАЯ КАРТИНА СТРУКТУРНЫХ ИЗМЕНЕНИЙ В АЛЬВЕОЛЯРНОЙ КОСТИ У БОЛЬНЫХ ГЕНЕРАЛИЗОВАННЫМ ПАРОДОНТИТОМ I – II СТЕПЕНИ НА ФОНЕ ИНЪЕКЦИОННОЙ ОСТЕОПЛАСТИЧЕСКОЙ ТЕРАПИИ**

*Анализ рентгенографических изменений проходящих на фоне комплексного лечения больных генерализованным пародонтитом I – II степени подтверждает эффективность местного инъекционного применения остеопластических материалов (на примере геля PRP и взвеси Биомин ГТЛС).*

*Наиболее активно процессы восстановления костных структур после инъекционного введения остеопластических материалов протекали во второй основной группе (38 пациентов), на фоне введения комбинации, состоящей из PRP-геля и взвеси порошка Биомин ГТЛС, которые в сумме эффектов продемонстрировали остеоиндуктивные и остеокондуктивные свойства, а также антисептическое и противовоспалительное действие, за счет высвобождения ионов серебра. Это вело к более быстрому стиханию местных воспалительных реакций, снижению числа послеоперационных осложнений и к созданию оптимальных условий для сохранения объемов и частичной регенерации утраченной альвеолярной кости.*

*Положительный результат отмечен и у 36 пациентов в I-й основной группе, где, несмотря на отсутствие прироста костной ткани, сохранялся ее объем, что было обусловлено остеоиндуктивным и репаративным действием PRP-геля.*

*В контрольной группе (33 пациента) процесс постепенной утраты костной ткани продолжился, что характерно для течения хронического генерализованного пародонтита.*

*Данные рентгенографии подтверждаются результатами антропометрии.*

**Ключевые слова:** рентгенография челюстей, остеопластические материалы, Биомин ГТЛС, PRP-гель, инъекционное лечение генерализованного пародонтита.

**С. Г. Безруков, Т. С. Саенко**

ДУ «КДМУ імені С.І. Георгіївського»

## **РЕНТГЕНОГРАФІЧНА КАРТИНА СТРУКТУРНИХ ЗМІН АЛЬВЕОЛЯРНОЇ КІСТКИ У ХВОРИХ ГЕНЕРАЛІЗОВАНИМ ПАРОДОНТИТОМ I - II СТУПЕНЯ НА ТЛІ ІН'ЄКЦІЙНОЇ ОСТЕОПЛАСТИЧНОЇ ТЕРАПІЇ**

*Аналіз рентгенографічних змін проходящих на тлі комплексного лікування хворих на генералізований пародонтит I-II ступеня підтверджує ефективність місцевого ін'єкційного застосування остеопластичних матеріалів (на прикладі гелю PRP і суспензії БІОМІН ГТЛС).*

*Найбільш активно процеси відновлення кісткових структур після ін'єкційного введення остеопластичних матеріалів протікали в другій основній групі (38 пацієнтів), на фоні введення комбінації, що складається з PRP – гелю і суспензії порошку БІОМІН ГТЛС, які в сумі ефектів продемонстрували остеоіндуктивні і остеокондуктивні властивості, а також антисептичну і протизапальну дію за рахунок вивільнення іонів срібла. Це вело до більш швидкого стихання місцевих запальних реакцій, зниженню числа післяопераційних ускладнень і до створення оптимальних умов для збереження обсягів і часткової регенерації втраченої альвеолярної кістки.*

*Позитивний результат відзначений і у 36 пацієнтів в I -й основній групі, де, незважаючи на відсутність приросту кісткової тканини, зберігався її обсяг, що було обумовлено остеоіндуктивною і репаративною дією PRP – гелю.*

*У контрольній групі (33 пацієнта) процес поступової втрати кісткової тканини продовжився, що характерно для перебігу хронічного генералізованого пародонтиту.*

*Дані рентгенографії підтверджуються результатами антропометрії.*

**Ключові слова:** рентгенографія щелеп, остеопластичні матеріали, Біомін ГТЛС, PRP-гель, ін'єкційне лікування генералізованого пародонтиту.

**S. G. Bezrukov, T. C. Sayenko**

Crimean State Medical University named after S.I. Gergievskij

**RADIOGRAPHIC PICTURE OF STRUCTURAL CHANGES IN  
THE ALVEOLAR BONE OF PATIENTS WITH GENERALIZED  
I-II DEGREE PARODONTITIS ON THE BACKGROUND OF OSTEOPLASTIC  
INJECTION THERAPY**

**SUMMARY**

**Background.** Nowadays, the problem of parodontosis effective treatment is really significant which is proved by the dynamics of growth among the patients of Ukrainian population. Currently, in the modern parodontosis treatment new technologies are widely used to help optimize the processes of regeneration in the parodontal tissues. Recent literature increasingly highlights some results for dental application of platelet –rich plasma (PRP), which effectiveness is scientifically justified, especially if it is applied to the osteoconductive material.

**Objective:** Follow the dynamics of changes in radiographic parameters of patients in the comparison groups during the complex treatment of generalized I-II degree parodontitis, including osteoplastic materials injection.

**Material and methods.** Treatment of patients was effected in outpatient setting. The results of clinical and radiographic parameters during treatment and examination of 103 patients (both men and women, aged 25– 50), (33 patients in the control group, 36 – in the I main group. 38 – in the II main group).

The control group underwent the traditional comprehensive treatment of generalized I-II degree parodontosis with the extract aloe injection in the soft tissue of the transitional fold in the projection of the causative teeth.

In the first main group of traditional treatment was accompanied by subperiosteal injection point of introduction to the parodontitis tissues PRP-GEL (based on projection OF 0.3-0.5 ml per tooth). The treatment included 3 injections (with 1 week interval).

The second main group, along with the comprehensive treatment underwent concomitant injection of osteoplastic treatment of parodontal tissues and Isuspension of PRP preparation Biomin GTIS, introduced separately pointwise in the parodontal tissue at the rate of 0.3 ml in the projection of one tooth segment.

Pain relief was effected by the anesthesia infiltration of 0,5 % lidocaine.

All patients underwent the orthopantomography and target radiography. These examinations were made before treatment and in 1,3,6 and 12 months after treatment.

**Results.** Analysis of radiographic changes against the background of the complex treatment of patients with generalized I-II degree parodontitis confirms the effective use of local injections of osteoplastic materials (e.g. the PRP gel and suspension Biomin GTIS).

The most active processes of bone structures restoration after osteoplastic materials injections were distinguished in the second main group (38 patients), the administration of a mixture including PRP-gel and powder slurry Biomin GTIS, which combined demonstrate the effects of osteoinductive and osteoconductive characteristics and antiseptic and anti-inflammatory effect due to silver ions release. It has resulted in a faster subsiding of local inflammatory reactions, reduced number of postoperative complications and created optimal conditions for the preservation of volumes and partial regeneration of the lost alveolar bone.

Positive outcome was reported in 37 patients and in I main group in which despite the absence of the bone tissue growth, the volume maintained, due to osteoinductive and reparative effect of PRP-gel.

In the control group (33 patients), the process of gradual loss of bone continued, which is a characteristic of chronic generalized parodontitis.

The results are confirmed by radiography anthropometry.

**Key words:** radiography of the jaws, osteoplastic materials Biomin GTIS and PRP- gelium, treatment of the injection generalized parodontitis.

**Актуальность проблемы.** В настоящее время проблема эффективности лечения заболеваний пародонта сохраняет свою значимость, что обусловлено динамикой роста числа больных среди населения Украины. В современной пародонтологии активно применяются хирургические методы лечения с использованием остеопластических материалов. Одним из наиболее эффективных препаратов для оптимизации процессов регенерации считают обогащенную тромбоцитами плазму крови (PRP), которая обладает выраженными остеиндуктивными свойствами [1, 6].

Она широко используется при проведении остеопластических операций (синус-лифтинге, аугментации альвеолярного отростка), для обработки операционного ложа перед дентальной имплантацией и др. [6]. Однако известно, что в комплексном лечении генерализованного пародонтита целесообразно использовать остеокондукторы [4], которые позволяют увеличить объем костной ткани. В последнее время на медицинском рынке расширился ассортимент отечественных синтетических остеопластических (остеокондуктивных) препаратов. Одним из них яв-

ляется серебросодержащий материал Биомин ГТлС.

**Цель исследования.** Проследить динамику изменений рентгенологических показателей у больных в группах сравнения в процессе комплексного лечения генерализованного пародонтита I – II степени, включающего инъекционное введение остеопластических материалов.

**Материал и методы исследования.** Лечение больных проводилось в амбулаторных условиях. Анализировали результаты клинических и рентгенографических показателей в процессе лечения и обследования 103 пациентов обоего пола в возрасте от 25 до 50 лет (33 человека в контрольной группе, 36 – в I-й основной, 38 – во II-й основной группе).

В контрольной группе проведено традиционное комплексное лечение генерализованного пародонтита I - II-й степеней с инъекционным введением экстракта алоэ в мягкие ткани по переходной складке в проекции причинных зубов [2].

В первой основной группе традиционное лечение дополняли инъекционным точечным поднадкостничным и наднадкостничным введением в ткани пародонта PRP-геля (из расчета 0,3-0,5 мл в проекции одного зуба). Курс лечения состоял из 3-х инъекций с перерывами в 1 неделю.

Во второй основной группе наряду с комплексным лечением проводилась инъекционная сочетанная остеопластическая терапия тканей пародонта PRP-гелем и взвесью препарата Биомин ГТлС, которые вводились однократно раздельно точечно в ткани пародонта из расчета по 0,3 мл в проекции одного зубного сегмента. Для обезболивания применяли инфильтрационную анестезию 0,5 % раствором лидокаина.

Для оценки степени и характера деструкции костной ткани альвеолярного отростка, с целью уточнения диагноза и контроля ее состояния после проведенного лечения, всех больных направляли на ортопантографию и прицельную рентгенографию. Эти исследования осуществлялись до лечения, а также через 1, 3, 6, и 12 месяцев после него.

При анализе данных обращали внимание на форму, высоту, состояние верхушек межальвеолярных перегородок, особенности построения и минерализации губчатого вещества кости, состояние кортикальной пластинки [3, 5, 7].

**Анализ полученных результатов.** Рентгенографическую оценку процессов, происходящих в альвеолярном отростке на фоне проводимого комплексного лечения хронического генерализованного пародонтита I-II степени тяжести, проводили на основании анализа динамики изменений, соответствующих формированию, либо

убыли, костной ткани. Особое внимание обращали на образование новой крупнопетливой губчатой кости.

В ходе анализа рентгенограмм, полученных у пациентов в контрольной группе через 1 месяц, прироста костной ткани не наблюдалось, через 6 и 12 месяцев рентгенологическая картина оставалась аналогичной (рис. 1), кроме того у 5 пациентов (15,15 % случаев) наблюдалась убыль костной ткани.

В первой основной группе, где проводилось инъекционное введение PRP-геля через 1, 6 и 12 месяцев, восстановительные процессы в кости оставались неизменными, существенного прироста объемов новообразованной костной ткани, а так же дальнейшей резорбции альвеолярного отростка и межзубных перегородок не выявлялось (рис. 2).

Более выраженные позитивные изменения рентгенографической картины наблюдались во второй основной группе, пациентам которой вводились инъекционно PRP-гель и взвесь остеопластического препарата Биомин ГТлС, где уже через 30 дней рентгенографическая картина позволяла выявить наличие дополнительных первичных костных структур (остеоидных образований с неоднородной контрастностью, местами была различима мелкочаеистая сеть), наслаивающихся на фон уже имеющегося рисунка кости по всей плоскости (с вестибулярной стороны) альвеолярного отростка с чередованием минерализованных крупночаеистых сетей.

У 62 пациентов рентгенографическая оценка результатов лечения проведена через 3 месяца после манипуляции. У всех представителей 2-й основной группы (38 чел.) была отмечена яркая динамика положительных изменений. Рентгенографический рисунок кости соответствовал хорошо организованной полноценной крупночаеистой остеоидной ткани.

Через 6 и 12 месяцев отмечено завершения процесса формирования организованной полноценной крупночаеистой костной ткани, практически не отличимой от окружающих здоровых структур (рис. 3).

**Заключение.** Результаты рентгенографического исследования, проведенного в группах сравнения, дают основания заключить, что наиболее активно процессы восстановления костных структур (после инъекционного введения остеопластических материалов) протекали во второй основной группе, на фоне под- и наднадкостничного введения комбинации, состоящей из PRP-геля и взвеси порошка Биомин ГТлС, которые в сумме эффектов обладают остеоиндуктивным и остеокондуктивным свойствами, протекающими

на фоне высвобождения ионов серебра, оказывающего антисептическое и противовоспалительное действие. Это приводит к более быстрому стиханию местных воспалительных реакций и

созданию оптимальных условий для сохранения объемов и регенерации утраченной альвеолярной кости.

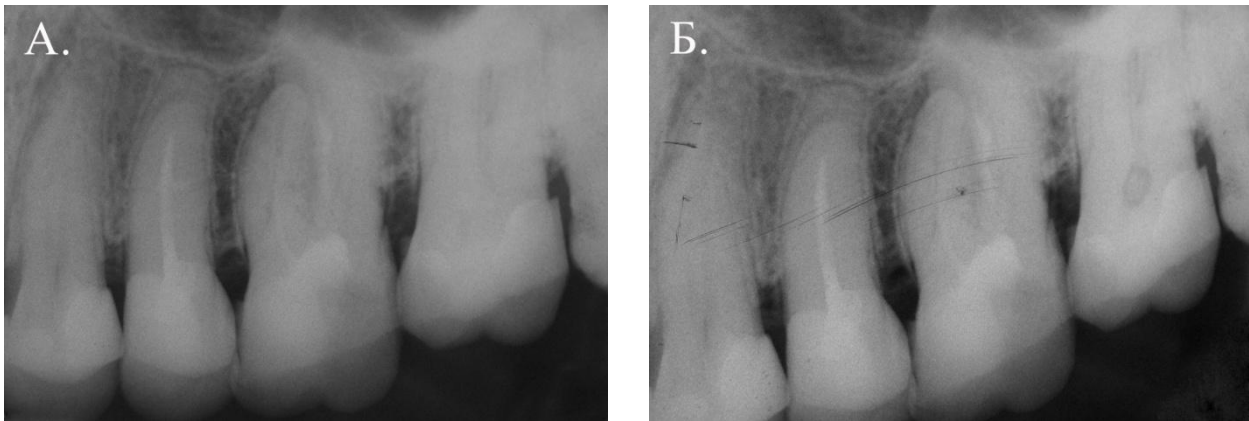


Рис. 1. Рентгенографическая картина состояния альвеолярной кости у пациента И., 36 лет, в контрольной группе до лечения (А) и через 6 месяцев (Б). Существенных изменений не выявлено.

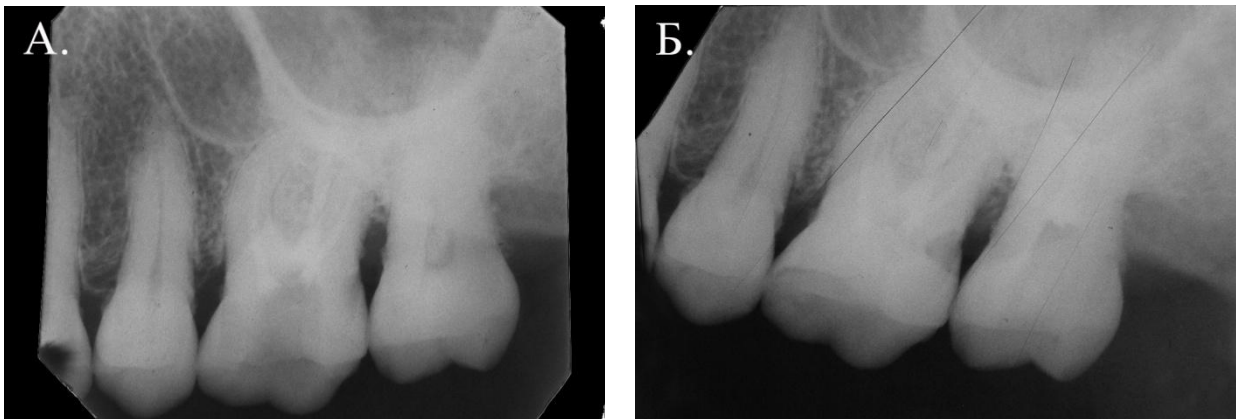

Рис. 2. Рентгенографическая картина состояния альвеолярной кости у пациента С., 42 лет в 1-й основной группе до лечения (А) и через 6 месяцев (Б). Определяется незначительное восстановление утраченных объемов альвеолярного отростка.

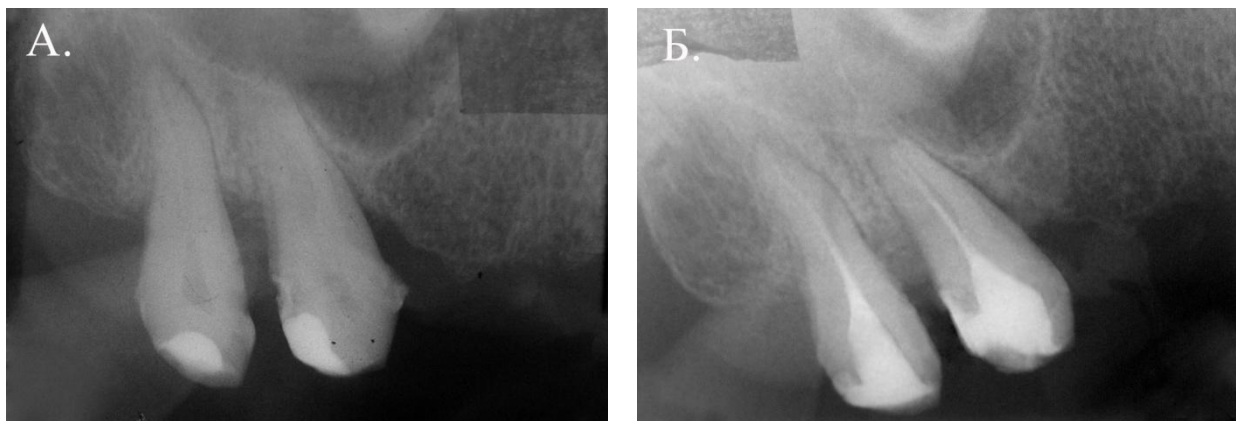

Рис. 3. Рентгенографическая картина состояния альвеолярной кости у пациента О., 48 лет во 2-й основной группе до лечения (А) и через 6 месяцев (Б). Определяется частичное восстановление утраченных ранее объемов альвеолярного отростка

Положительный результат отмечен и у пациентов в I-й основной группе, где, несмотря на отсутствие существенного прироста костной ткани,

сохранялся ее объем, что было обусловлено остеоиндуктивным и репаративным действием PRP-геля.

В контрольной группе процесс постепенной утраты костной ткани продолжился, что характерно для течения хронического генерализованного пародонтита.

### *Список литературы*

1. **16<sup>th</sup> Annual Meeting** Academia Osseointegration. 2001:3(22-24):354-358.
2. **Данилевский Н. Ф.** Заболевания пародонта / Н. Ф. Данилевский, А. В. Борисенко. – К. : Здоров'я, 2000. – 464 с.
3. **Махмутова А. Ф.** Эффективность комплексного восстановительного лечения больных воспалительными заболеваниями пародонта : автореф. дис. на соискание учен. степени канд. мед. наук. : спец. 14.00.21 «Стоматология» / А. Ф. Махмутова – Москва, 2009. – 20 с.
4. **Павленко А. В.** Применение остеопластических материалов и обогащенной тромбоцитами плазмы в целях по-

вышения эффективности лоскутных операций при лечении генерализованного пародонтита / А. В. Павленко, И. А. Бугоркова // Современная стоматология. – 2006. – № 3. – С. 45 – 48.

5. **Рабухина Н. А.** Стоматология и челюстно-лицевая хирургия. Атлас рентгенограмм / Н. А. Рабухина, А. П. Аржанцев. – М.: ООО "Медицинское информационное агентство", 2002. – 304 с.

6. **Робустова Т. Г.** Имплантация зубов (хирургические аспекты) / Т. Г. Робустова. – М. : Медицина, 2003. – 560 с.

7. **Яковлева В. И.** Диагностика, лечение и профилактика стоматологических заболеваний / В. И. Яковлева, Е. К. Трофимова, Т. П. Давидович, Г. П. Просверьяк. – Минск: Высшая школа, 1995. изд.2-е – 494 с.

Поступила 09.12.13

