

ОРТОДОНТИЧИЙ РОЗДІЛ

УДК 616.314 – 089.87-089.23

О. А. Глазунов, д. мед. н., М. И. Рабовил, к. мед. н., А. О. Глазунов

Государственное учреждение «Днепропетровская медицинская академия МЗ Украины»

СПОСОБ ФОРМИРОВАНИЯ ОККЛЮЗИОННОЙ ПЛОСКОСТИ ВЕРХНЕГО ПРИКУСНОГО ВАЛИКА И ЧЕРЧЕНИЕ ПРИКУСА УСОВЕРШЕНСТВОВАННЫМ АППАРАТОМ Н. И. ЛАРИНА

С целью усовершенствования способа формирования окклюзионной плоскости и устройства для его осуществления проведены клинико-математические исследования черчения прикуса «на глаз» и адекватности окклюзионных плоскостей, сформированных на уровне премоляров (зона наибольшей активности мимических мышц) и аппаратом Н.И.Ларина.

Усовершенствование аппарата Ларина состоит в том, что в его конструкцию введены две дополнительные съемные каретки: а) одна – для точного формирования окклюзионной плоскости соответственно линии зрачков; б) другая - для точного нанесения антропометрических линий, т.е. для черчения прикуса.

Проведены сравнительные клинические исследования применения предложенного способа и устройства для его осуществления при протезировании 17 больных (основная группа) с полным отсутствием зубов; контрольная группа составляла 15 больных – окклюзионная плоскость для изготовления протезов которым формировалась по Ларину. Возраст больных составлял от 62 до 70 лет.

Ключевые слова: беззубые челюсти, окклюзионная плоскость, черчение прикуса, усовершенствованный аппарат для ее формирования, клиническая эффективность.

О. А. Глазунов, М. И. Рабовіл, А. О. Глазунов

Державна установа «Дніпропетровська медична академія МОЗ України»

СПОСІБ ФОРМУВАННЯ ОККЛЮЗІЙНОЇ ПЛОЩИНИ ВЕРХНЬОГО ПРИКУСНОГО ВАЛИКА І КРЕСЛЕННЯ ПРИКУСУ УДОСКОНАЛЕННИМ АПАРАТОМ М. І. ЛАРИНА

З метою удосконалення способу формування окклюзійної площини і пристрою для його здійснення проведені клініко – математичні дослідження креслення прикусу «від око» і адекватність окклюзійних площин, які сформовані на рівні премолярів (зона найбільшої активності м'язів) і апаратом М. І. Ларіна.

Удосконалення апарата Ларіна полягає у тому, що в його конструкцію введені дві додаткові знімні каретки: а) одна – для точного формування окклюзійної площини відносно знічної лінії; б) друга – для точного нанесення антропометричних ліній, тобто для креслення прикусу. Формування окклюзійної площини у бічних ділянках прикусного валика апаратом Ларіна доцільно проводити після постанови фронтальної групи зубів.

Проведено порівняльні клінічні дослідження застосування запропонованого способу і пристрою для його здійснення при протезуванні 17 хворих (основна група) з повною відсутністю зубів; контрольна група складала 15 хворих – окклюзійна площина для виготовлення протезів яких була сформована по М. І. Ларіну. Вік хворих складав від 62 до 70 років. **Ключові слова:** беззубі щелепи, окклюзійна площина, креслення прикусу, удосконалений апарат для її формування, клінічна ефективність.

О. А. Glazunov, M. I. Rabovil, A. O. Glazunov

State Establishment “Dnipropetrovs’k Medical Academy of the MH of Ukraine”

THE METHOD OF THE FORMATION OF OCCLUSIVE PLANE OF UPPER BITE TORUS AND THE DRAWING OF OCCLUSION WITH THE ADVANCED DEVICE BY N. I. LARIN

The clinical and mathematical studies of the drawing of occlusion “by sight” and the adequacy of the occlusive planes, formed on the level of premolars (the area of the greatest intensity of facial muscles) and device by N.I.Larin, were held to improve the method of the formation of occlusive plane and the device for its performance. On the grounds of 288 measurements it was determined, that anthropometric lines are shifted both medially and laterally relative to the true landmarks, but more often they were shifted laterally by 2.64 ± 0.019 mm at the right and 2.15 ± 0.021 mm at the left, and the level of occlusive plane at the area of premolars was higher than the true one by 3.25 ± 0.011 mm at the right and by 3.6 ± 0.018 mm at the left.

The improvement of the device by Larin consists of the introduction into its construction of two additional removable carriages: a) one – for the exact formation of occlusive plane in accordance to the line of pupils; b) another – for the precise drawing of anthropometric lines, i.e. for drawing of occlusion.

The formation of the occlusive plane at lateral parts of bite torus with the device by Larin is reasonable to be done after the fixation of the frontal group of teeth. The comparative clinical studies of the use of the suggested method and the device for its performance at prosthetics of 17 patients (the main group) with total adentia were carried out; the control group consisted of 15 patients – occlusive plane for denture production for whom was formed with method by Larin. The age of the patients is from 62 to 70 years old. The chewing effectiveness according to Rubinov I.S. and chewing index according to Kondrashov V.A. were higher in the patients from the main group in 6 months by 4.78 % and 3.51mg/s. Good fixation and stabilization of dentures of the main group of patients were also higher by 73.3 % and 58.8 % of cases correspondingly against 53.3% and 41.2% in control group.

Key words: *edentulous jaws, occlusive plane, drawing of occlusion, advanced device for its formation, clinical effectiveness.*

Общеизвестно, что окклюзионная плоскость прикусного валика после формирования ее рельефа является главным ориентиром для постановки искусственных зубов.

Много лет по настоящее время окклюзионная плоскость строится способом, который предусматривает ее формирование на прикусных валиках по носо-ушной и зрачковым линиям. Параллельность окклюзионной плоскости вышележающим линиям, чаще всего, контролируют ученическими линейками [6] или аппаратом Н. И. Ларина [1].

Недостатки первого способа заключаются в том, что использование линеек при формировании окклюзионной плоскости верхнего валика не может быть точным, так как точно невозможно сориентировать линейку особенно по носо-ушной линии из-за объемности рельефа лица [10].

Недостатком другого способа является то, что окклюзионная плоскость формируется аппаратом Ларина одинаково на всех участках прикусного валика соответственно носо-ушным линиям, так как пластины – указатели вышележающих ориентиров параллельны окклюзионной пластине упомянутого аппарата. Кроме того, как показали наши исследования, при формировании окклюзионной плоскости валика во фронтальном участке аппаратом Ларина допускаются неточности, связанные с тем, что она отклонена вверх от плоскости сформированной на уровне зрачковой линии в среднем на $5,2^\circ$ справа и $5,9^\circ$ слева [5].

Кроме вышеназванных способов формирования окклюзионной плоскости, в литературе описаны и другие, например, при помощи компьютерной томографии и лазерного параллелометра, о недостатках которых подробно освещено нами в предыдущих публикациях [5, 9].

Известно также, что после формирования окклюзии плоскости и фиксации челюстей в положении центральной окклюзии проводят черчение прикуса, т.е. на прикусные валики шпателем наносят антропометрические (ориентировочные) линии для постановки шести верхних зубов: сре-

динную линию, линии клыков и улыбки. Однако при выполнении данных манипуляций, по мнению В.Р. Вайнштейна, антропометрические линии могут быть смещены, чаще вправо, из-за положения врача справа от больного [4].

Задачи исследования: а) определить адекватность нанесенных ориентировочных линий на поверхности валика при черчении прикуса истинным антропометрическим ориентирам; б) на основании полученных данных, а также с учетом результатов наших предыдущих исследований усовершенствовать способ формирования окклюзионной плоскости на прикусном валике и черчения прикуса на нем путем введения новых дополнительных элементов к аппарату Ларина; в) определить эффективность применения усовершенствованного способа при протезировании больных с полным отсутствием зубов.

Материалы и методы исследования. В проведении исследования по решению первой задачи по проверке точности черчения прикуса участвовали четыре врача ортопедического отделения стоматологической клинической поликлиники № 2 г. Кривого Рога. Врачи не были посвящены в тонкости исследования. У 72 больных (32 мужчины и 40 женщин) в возрасте от 52 до 75 лет при изготовлении им полных съемных протезов на этапе определения центральной окклюзии и черчения прикуса «на глаз» измеряли при помощи штангенциркуля расстояние между линиями клыков на уровне окклюзионной плоскости валика; между линиями клыков и срединной линией лица, как справа, так и слева, а также измеряли расстояние между точками, нанесенными у основания крыльев носа (ширина носа). Проведено 288 измерений.

Для решения второй задачи нами модифицирован способ формирования окклюзионной плоскости на прикусном валике и черчения прикуса а также усовершенствован аппарат Ларина [9]. Аппарат Ларина (рис. 1) в нашей модификации снабжен двумя съемными каретками, на одной из них, что имеет отверстия под стержни

окклюзионной пластины и раздвижной винт, установлены две стойки, на которых параллельно плоскости упомянутой пластины, укреплена горизонтальная линейка (рис. 2). Другая съемная каретка установлена на ручке окклюзионной пластины и выполнена в виде горизонтальной направляющей, на которой смонтирована неподвижная центральная вертикальная направляющая и по обе ее стороны боковые вертикальные направляющие, при этом каждая указанная направляющая содержит горизонтальные выдвижные указатели и фиксаторы их перемещения вдоль указанных вертикальных направляющих и, кроме того боковые вертикальные направляющие имеют фиксаторы их перемещения вдоль горизонтальной направляющей съемной каретки (рис. 3).

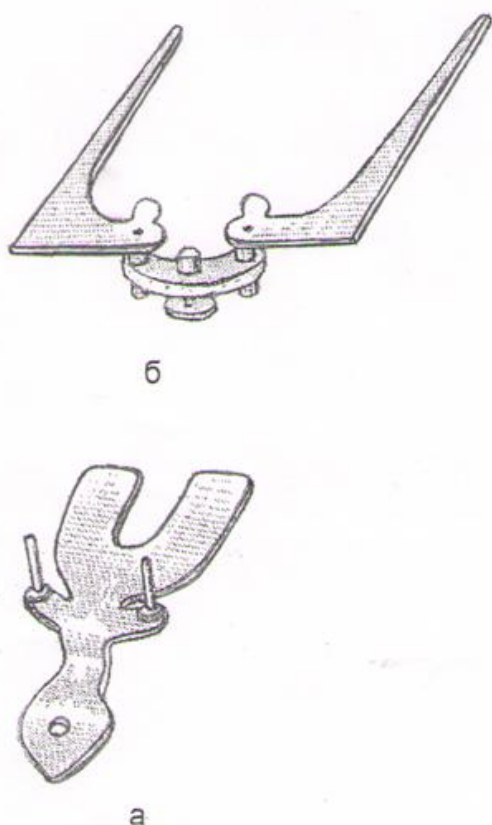


Рис. 1. Аппарат Ларина в разобранном виде:
а – окклюзионная пластина с ручкой и двумя вертикальными стержнями;
б – каретка с раздвижным винтом и Г-образными пластинами – указателями.

Способ формирования окклюзионной плоскости на прикусном валике и черчения прикуса усовершенствованным аппаратом Ларина осуществляется следующим образом. Восковой базис устанавливают на верхнюю челюсть и на прикусном валике отмечают уровень разреза губ. Далее проводят лябиометрию и при помощи таблицы Hurst [6] определяют длину воскового ва-

лика (длину резцов), для чего проводят вторую линию. Потом с базового аппарата Ларина снимают каретку с пластинами – указателями Г-образной формы (рис. 1, б) и вместо нее на параллельные стержни аппарата Ларина (рис. 1, а) устанавливают дополнительную съемную каретку с приспособлениями для формирования окклюзионной плоскости валика в переднем участке (рис. 2). Срезают воск до уровня отмеченной линии, вводят в полость рта окклюзионную пластину и устанавливают горизонтальную линейку фиксируя ее на уровне зрачковой линии. На восковом валике устанавливают полоску размягченного воска, вводят в полость рта и окклюзионной пластиной приспособления придавливают до твердого воска одновременно ориентируя горизонтальную линейку по линии зрачков (рис. 4), после чего приспособления выводят из полости рта. Затем определяют высоту прикуса до которой подгоняют нижний валик. На ручку окклюзионной пластины базового аппарата Ларина устанавливают и фиксируют вторую дополнительную каретку с приспособлениями для черчения

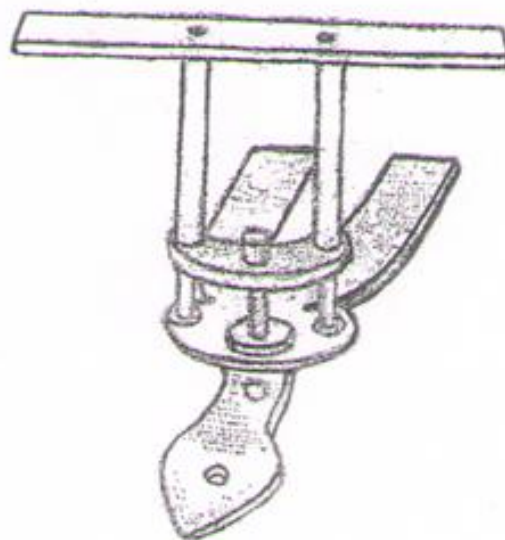


Рис. 2. Вид дополнительной каретки с приспособлениями для формирования окклюзионной плоскости валика в переднем участке параллельно линии зрачков.

прикуса (рис. 3). Вводят в полость рта до упора в окклюзионную поверхность прикусного валика. Перемещая по вертикальным направляющим выдвижные указатели устанавливают и фиксируют их у основания перегородки и наружных крыльев носа и положение также фиксируют (рис. 5). Далее пациент фиксирует нижним валиком приспособление, а врач, ослабляя винты и перемещая указатели вниз по вертикальным направляющим, переносит эти параметры на вестибу-

лярную поверхность валика, после чего каретку снимают. Потом наносят линию улыбки, фикси-

руют модели и передают их в лабораторию для постановки передних зубов.

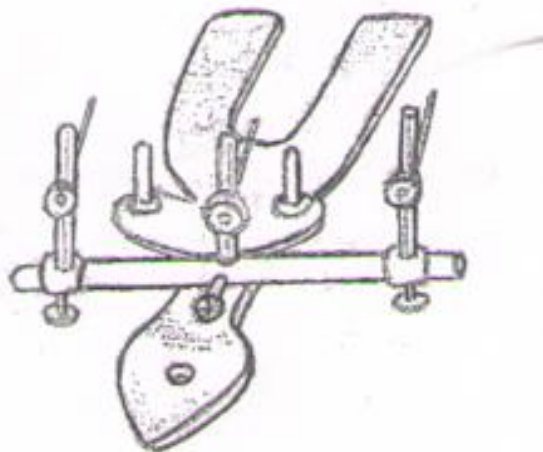


Рис. 3. Вид дополнительной съемной каретки с приспособлениями для нанесения антропометрических ориентиров (линии) на поверхности валика.

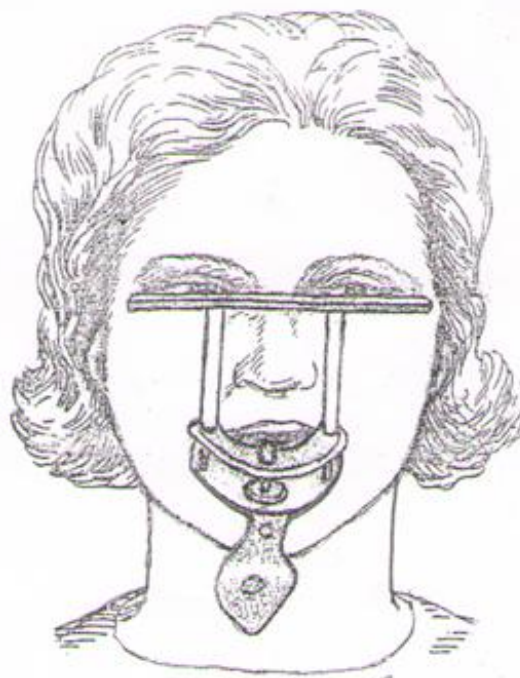


Рис. 4. Формирование окклюзионной плоскости верхнего воскового валика в переднем участке.

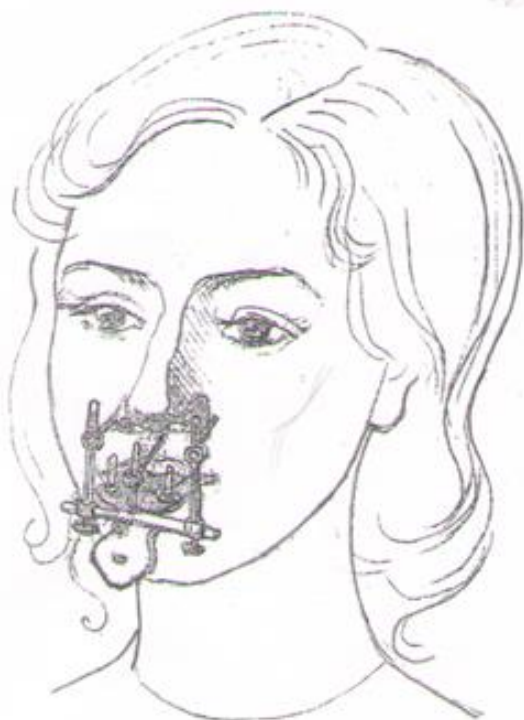

Рис. 5. Нанесение антропометрических линий на вестибулярной поверхности воскового валика.

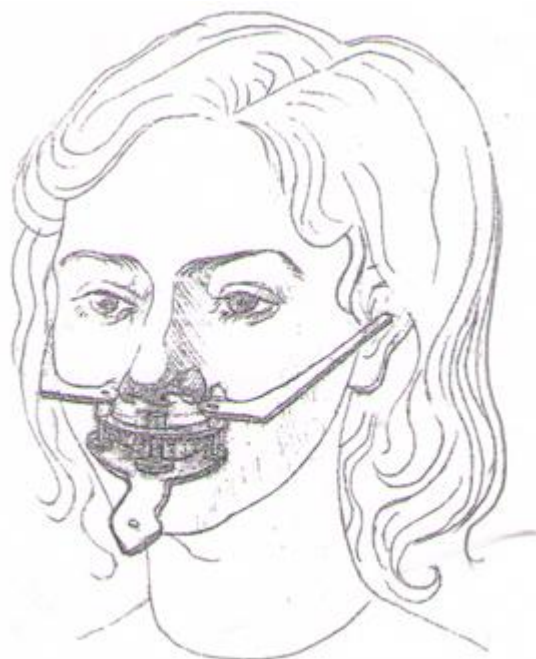

Рис. 6. Формирование окклюзионной плоскости верхнего прикусного валика в боковых участках по носоушной линии Кампера аппаратом Лирин.

После проверки постановку передних зубов вводят в полость рта окклюзионную пластину базового аппарата Ларина и передней ее частью, упираясь в режущие края клыков, оформляют окклюзионную плоскость боковых участков валика; при этом подводят округлые выступы пластинчатых указателей к наружным крыльям носа. Надавливая на окклюзионную пластину подводят концы пластинчатых указателей до середины козелков ушей (рис. 6). После формирования окклюзионной плоскости в боковых участках валика фиксируют центральную окклюзию и передают модели в лабораторию для постановки жевательных зубов. В клинике проверяют восковые конструкции протезов. Дальнейшие этапы работы известны.

Для решения третьей задачи нами проведено протезирование 32 больных с полным отсутствием зубов: из них мужчин – 18, женщин – 14. Возраст больных составлял от 62 до 70 лет. У всех больных атрофия альвеолярных отростков челю-

стей была II/III степени по классификации Шредера / Келлера. Все больные были разделены на две группы: основная (17 человек) протезы которым изготавливались по предложенному нами способу и контрольная (15 человек) – с применением аппарата Ларина. Функциональные слепки у всех больных получали по методике А. С. Щербакова [13]. Постановку зубов в протезах проводили по окклюзионным матрицам, изготовленным по разработанному нами способу и устройства для его осуществления [2]. Для сравнительной оценки клинической эффективности полных съемных протезов изучали их жевательную эффективность (Е) по И. С. Рубинову [11] с вычислением жевательного индекса (И) по В. А. Кондрашову [8] в день сдачи протезов, а также через 1, 3- 4 и 6 месяцев пользования протезами. Состояние тканей протезного ложа, степень фиксации и стабилизации протезов, оценивали по методике Вольфеля и Пафенберга (цит. по У Теи Саун [12]).

Таблица 1

Сравнительные показатели Е(в %) и И (в мг/с) у больных окклюзионная плоскость в протезах которых была сформирована усовершенствованным устройством (основная группа) и аппаратом Н. И. Ларина (контрольная группа)

Группа больных	Стат. показатели	В день сдачи протезов		Через месяц		Через 3 – 4 месяца		Через 6 месяцев	
		Е	И	Е	И	Е	И	Е	И
Основная (17 б-х)	М	63,24	13,94	75,02	20,38	79,58	21,68	80,53	22,49
	± m	± 0,98	± 0,18	± 1,48	± 0,54	± 1,36	± 0,68	± 1,5	± 0,98
Контрольная (15 б-х)	М	60,58	11,38	70,67	17,7	75,06	18,78	75,75	18,98
	±m	±0,97	±0,22	±1,31	±0,76	±1,17	± 0,47	±1,18	±0,42
	t	3,43	3,21	3,51	3,41	2,52	2,39	2,51	3,31
	P	<0,01	<0,001	<0,01		<0,05		<0,01	

Градации оценок была следующей: состояние слизистой оболочки считалось отличным, если она не была изменена; хорошим – при наличии отдельных небольших участков гиперемии; удовлетворительным – в случае распространения гиперемии на 1/3 протезного ложа и плохим, если половина протезного ложа или более была изменена в цвете.

Фиксацию признавали отличной, если протез при оттягивании его от ложа смещался только с нарушением клапана; хорошей, если он смещался с трудом но без нарушения клапана, удовлетворительной, если при пальцевом исследовании протез смещался легко и неудовлетворительно, если протез смещался без сопротивления.

Стабилизацию определяли путем нажима пальца на протез по направлению к протезному

ложу и считали отличной в том случае, когда при разнообразных нагрузках протез сдвигался минимально, хорошей – если он смещался при сильной односторонней боковой нагрузке, удовлетворительной - когда протез сдвигался при ротационных движениях и смещался при средней односторонней нагрузке, и плохой – если протез смещался от любой нагрузки.

Результаты и их обсуждение. Проверка параметров черчения прикуса «на глаз» показала следующее. Расстояние между точками нанесенными у основания крыльев носа (ширина носа) было от 28 мм до 47мм (в среднем $37,5 \pm 0,19$ мм) а у нижнего края воскового валика ширина между нанесенными линиями клыков была от 33мм до 50 мм (в среднем $41,5 \pm 0,23$ мм). Полную адекватность параметров отмечали в 12 (16, 94 %)

случаях; в 9 (12,5 %) отмечали двухстороннее уменьшение параметров: справа на $2,1 \pm 0,017$ мм и слева на $2,3 \pm 0,011$ мм меньше. Одностороннее увеличение параметров отмечали в 11 (15,27 %) случаях слева – на $2,15 \pm 0,021$ мм и справа в 51 (70,8 %) случае – на $2,64 \pm 0,019$ мм больше.

Сравнительные клинические исследования функционирования изготовленных протезов представлены в таблице 1.

Из таблицы 1 видно, что лучшие результаты достигнуты у больных основной группы, т. е., у больных, у которых окклюзионная плоскость для изготовления протезов была сформирована усовершенствованным аппаратом конструкции авторов: жевательная эффективность (Е) и жевательный индекс (И) соответственно выше в день сдачи протезов на 2,66 % и 2,56 мг/с; через месяц на 4,35% и 2,68 мг/с; через 3 – 4 месяца на 4,52 % и 2,90 мг/с; и через 6 месяцев на 4,78% и 3,51 мг/с.

Через 6 месяцев пользования протезами проверяли состояние слизистой оболочки протезного ложа, а также определяли степень фиксации и стабилизации по Вольфелю – Пафенбергу. Оценка качества полных съемных протезов была следящей.

У основной группы больных слизистая оболочка протезного ложа была без изменения у 11 (64,7 %) больных на обеих челюстях. Небольшие единичные участки гиперемии были выявлены в равной степени на обеих челюстях у 6 (35,3 %) больных. Распространение гиперемии на 1/3 площади протезного ложа было выявлено у 1 (5,8 %) больного на нижней челюсти.

У контрольной группы больных слизистая оболочка протезного ложа была без изменения на верхней челюсти у 9 (60 %) больных и на нижней челюсти у 7 (46,6 %) больных. Единичные участки гиперемии слизистой оболочки выявлены на верхней челюсти у 4 (26,6 %) и у 5 (33,3 %) на нижней челюсти. Случаи распространения гиперемии на 1/3 площади тканей протезного ложа были выявлены у 1 (6,6 %) больного на верхней челюсти и у 2 (13,3 %) больных с резкой атрофией альвеолярных отростков нижней челюсти в боковых участках.

Степень фиксации оценивали как «отлично» и «хорошо» у 11 (73,3 %) больных основной группы на верхней челюсти и у 6 (40 %) больных на нижней челюсти; у контрольной группы больных соответственно – у 8 (53,3 %) и 5 (33,3 %) больных. Недостаточную фиксацию протезов выявили у 2 больных обеих групп в равной степени на нижней челюсти (6,6 % и 7,2 %). В остальных случаях фиксация оценивалась «удовлетворительно» в обеих группах.

Стабилизацию протезов у основной группы больных также оценивали как «отлично» и «хорошо» у 10 (58,8 %) больных на верхней челюсти и у 7 (41,2 %) больных на нижней челюсти; у контрольной группы больных соответственно – у 7 (41,2 %) на верхней и 5 (33,3 %) на нижней челюсти. Протезы сдвигались при ротационных движениях у 7 (41,2 %) основной группы на верхней челюсти и 9 (53 %) на нижней челюсти; у контрольной группы больных соответственно – у 8 (53,3 %) на верхней и у 9 (60 %) на нижней челюсти. Отсутствие стабилизации протезов для нижней челюсти установлено у 1 (5,8 %) больного основной и 2 (13,3 %) больных контрольной группы.

Таким образом, правильное формирование окклюзионной плоскости весьма важно для стабилизации особенно нижнего полного съемного протеза, поскольку латеральное углы рта в области премоляров находится зона модиолуса - мышечного узла, где проявляется наибольшая активность шести мимических мышц его образующих [7]. Мы провели расчеты отклонения окклюзионной плоскости, сформированной по Н. И. Ларину, в области премоляров. Данные представлены в табл. 2.

Таблица 2

Величина отклонения премоляров от окклюзионной плоскости сформированной по методу Ларина

Группа зубов	Ширина <u>54321 I 12345</u> зубов «Эстедент» (мм)	Величина отклонения (мм)	
		справа	слева
I	62	2,929	3,202
II	67	3,163	3,461
III	72	3,402	3,719
IV	77	3,638	3,977

Примечание: а) < отклонения окклюзионной плоскости: справа – $5,26^\circ$; слева – $5,91^\circ$;

б) $\text{tg } 5,26^\circ = 0,0945$, а $\text{tg } 5,91^\circ = 0,1033$;

в) величина отклонения окклюзионной плоскости в области премоляров определялась по формуле: $h = \text{ширина } \underline{I\ 1\ 2\ 3\ 4\ 5} \text{ зубов (мм)} \times \text{tg угла отклонения}$.

Из таблицы 2 видно, что при формировании окклюзионной плоскости по Н.И.Ларину она может быть отклонена вверх (в зависимости от типоразмера зубов «Эстедент») от истинной плоскости, проходящей на уровне жевательной поверхности нижних премоляров на 2,9 мм–3,6 мм (в среднем – $3,25 \pm 0,011$ мм) справа и на 3,2 мм – 4 мм (в среднем – $3,6 \pm 0,018$ мм) слева.

Согласно исследованиям Pantelic, Stocic, Dimitrijevis [14] для стабилизации протеза нижней беззубой челюсти, модиолус не должен

быть расположен выше уровня жевательной поверхности нижних премоляров. Этим обстоятельством объясняется лучшая стабилизация протезов изготовленных по нашему способу с применением усовершенствованного аппарата Ларина для его осуществления, что согласуется с данными литературы [3, 7].

Выводы: а) при черчении прикуса «на глаз» антропометрические линии на восковом валике, могут быть смещены как медиально так и латерально относительно истинных ориентиров, но чаще всего (70,8 % случаев) они были отклонены латерально: справа на $2,64 \pm 0,019$ мм и на $2,15 \pm 0,021$ мм слева;

б) при формировании всей окклюзионной плоскости верхнего воскового валика аппаратом Н.И.Ларина не только в переднем, но и в боковых участках допускаются неточности, связанные с тем, что она отклонена от истинной плоскости, проходящей на уровне жевательной поверхности нижних премоляров, где расположен модиолус, на $3,25 \pm 0,011$ мм справа и на $3,6 \pm 0,018$ мм слева;

в) введение новых дополнительных элементов в конструкции аппарата Ларина, таких как съемная каретка с фиксированной линейкой – указатель параллельно плоскости пластины базового аппарата и съемной каретки с горизонтальными выдвигаемыми указателями, перемещаемые и фиксируемые в вертикальной плоскости, позволяют точно сформировать окклюзионную плоскость соответственно линии зрачков, а также точно провести черчение прикуса на восковом валике;

г) формирование окклюзионной плоскости в боковых участках прикусного валика целесообразно проводить аппаратом Ларина после постановки фронтальной группы зубов;

д) разработанный нами способ формирования окклюзионной плоскости прикусного валика, а также черчение прикуса усовершенствованным аппаратом Ларина и конструирование в соответствии с ее уровнем зубных рядов, позволяет повысить качество протезирования: улучшить стабилизацию и повысить функциональную эффективность протезов у больных с полных отсутствием зубов.

Список литературы

1. А.С. СССР № 114773, Класс 30, 21⁰². Аппарат для формирования окклюзионной плоскости / Ларин Н.И. – Заявка № 588407; заявл. 23.12.1957; Оpubл. 25.06.1958, Б.И. № 8.
2. А.С. СССР № 728856, М. Кл² А 61 С 19/ 00. Способ изготовления окклюзионных матриц и устройство для его осуществления / Рабовил М. И. – Заявка № 2529080 ; заявл. 03.10.1977; Оpubл. 25.04.1980, Б И № 15.
3. Бабич В. С. Стабилизация полных съемных протезов: автореф. дис. на соискание уч. степени канд. мед. наук: спец. 14.00.21 «Стоматология» / В. С. Бабич. – Киев, 1972. – 20 С.
4. Вайнштейн В. Р. – В кн.: Руководство по ортопедической стоматологии / Под. общей ред. проф. А. И. Евдокимова. – М.: Медицина, 1974, С.294.
5. Глазунов О. А. Окклюзионная плоскость прикусного валика и оценка метода ее формирования по Н. И. Ларину / О. А. Глазунов, М. И. Рабовил, А. О. Глазунов // Вісник стоматології. – 2013. – № 3. – С. 54-57.
6. Евдокимов А. И. Руководство по ортопедической стоматологии / Евдокимов А. И. – М.: Медицина, 1974. – С.273, С.295-297, 306.
7. Калинина Н. В. Протезирование при полной потере зубов. – 2-е изд., перераб. и доп. / Калинина Н. В., Загорский В. А. – М.: Медицина, 1990. – С. 109-111.
8. Кондрашов В. А. Особенности повторного протезирования больных с полной утратой зубов : автореф. дис. на соискание учен. степени канд. мед. наук: спец. 14.00.21 «Стоматология» / В. А. Кондрашов. – Калинин, 1968. – 21 С.
9. Пат. 85666. Україна, МПК (2013.01) А 61 С 19/04 (2006.01), А 61 С 11/00. Пристрій для формування окклюзійної площини верхнього прикусного валика і нанесення на ньому антропометричних орієнтирів / Рабовіл М. І., Глазунов О. А., Глазунов А. О.: заявники і власники – воли ж (UA) – 201307169; заявл. 06.06.2013; опубл. 25.11.2013, Бюл. № 22.
10. Пат. 2360644. Российская Федерация, МПК (2006. 01) А 61 С 19 / 04., А 61 С 11/ 00, А 61 В 5/103. Способ построения протетической плоскости / Шумский А. В., Юрченко С. Ю. : заявитель и патентообладатель Юрченко С.Ю. (RU). – 2008122533 / 14; заявл. RU 06.06.2008; опубл. 10.07.2009.
11. Рубинов И. С. Физиологические основы стоматологии / Рубинов И. С. – М.: Медицина, 1965. – С. 272-273.
12. У Тей Саун. Анатомо-физиологические принципы конструирования протезов при полном отсутствии зубов и неблагоприятных анатомо-топографических условиях в полости рта: автореф. дис. на соискание учен. степени канд. мед. наук: спец. 14.00.21 «Стоматология» / У Тей Саун. – Москва. : 1970. – 19 С.
13. Щербаков А. С. К методике получения функционального оттиска под жевательным давлением при протезировании больных с полной потерей зубов. – Всероссийский съезд стоматологов, 2 –й : Тезисы докладов. М.: 1970. – С. 92-94.
14. Pantelic Z, Stocic T, Dimitrijevic M. Klinička analiza vestibulum oris u bezubnih slucajeva. – Stomat Glas. – Srbija, 1969. № 2. – P. 91-106.

Поступила 13.02.14

