

ХІРУРГІЧНИЙ РОЗДІЛ

УДК 616.31:614.253:616.716.1:616.216-002]:005

А. Г. Гулюк¹, С. Д. Варжапетян²¹Одеський національний медичний університет²Государственное заведение «Запорожская медицинская академия последипломного образования Министерства здравоохранения Украины»**ОБОСНОВАНИЕ КЛАССИФИКАЦИИ ЯТРОГЕННЫХ ВЕРХНЕЧЕЛЮСТНЫХ СИНУСИТОВ СТОМАТОГЕННОГО ПРОИСХОЖДЕНИЯ**

Проведена систематизація різних форм верхньощелепного синуситу, в основі виникнення яких, є стоматологічні ятрогенні фактори. Виділена найбільша серед стоматогенних верхньощелепних синуситів група – синусити ятрогенної природи, яка включає в себе травматичні, лікарські, імунотоксичні, інфекційно-алергічні та змішані форми захворювання, з різною етіологією, патогенезом і клінічною симптоматикою.

Ключові слова: ятрогенний верхньощелепний синусит, стоматогенні фактори, класифікація, систематизація гайморитів.

А. Г. Гулюк¹, С. Д. Варжапетян²,¹Одеський національний медичний університет²Державний заклад «Запорізька медична академія післядипломної освіти Міністерства охорони здоров'я України»**ОБГРУНТУВАННЯ КЛАСИФІКАЦІЇ ЯТРОГЕННИХ ВЕРХНЬОЩЕЛЕПНИХ СИНУСИТІВ СТОМАТОГЕННОГО ПОХОДЖЕННЯ**

Проведена систематизація різних форм верхньощелепного синуситу, в основі виникнення яких, є стоматологічні ятрогенні фактори. Виділені найбільш поширені серед стоматогенних синуситів, що включає в себе травматичні, лікарські, імунотоксичні, інфекційно-алергічні і змішані форми захворювання, з різною етіологією, патогенезом і клінічною симптоматикою.

Ключові слова: ятрогенний верхньощелепний синусит, стоматогенні фактори, класифікація, систематизація гайморитів.

A. G. Gulyuk¹, S.D. Varzhapetyan²¹The department of operative dentistry ONMedU Odessa²The department of surgical and therapeutic dentistry SE "ZMAPE of the MH of Ukraine" Zaporozhye**JUSTIFY THE CLASSIFICATION OF MAXILLARY SINUSITIS IATROGENIC STOMATOGENICALLY ORIGIN**

The Introduction. Maxillary sinusitis should be considered a disease of the whole organism. Different etiological factors of maxillary sinusitis determine pathogenesis and clinical features of the disease, and thus treatment strategy. The development of new algorithms for the treatment of sinusitis, depending factors that shape clinical forms of the disease, put new demands on the complex therapy. necessary to systematize the known forms of maxillary sinusitis stomatogenic to facilitate differentiation and optimization of their treatment.

The Materials and Methods. Improving the efficiency of the diagnosis of iatrogenic origin maxillary sinusitis stomatogenic by differentiating its individual forms.

The findings and the discussion of them. It's revealed that a group of maxillary sinusitis iatrogenic nature of the most extensive among stomatogenic sinusitis and includes trauma, drugs, immune-toxic, infectious-allergic and mixed forms of the disease, with different etiology, pathogenesis and clinical symptoms.

Keywords: iatrogenic maxillary sinusitis, stomatogenne factors, classification, ordering sinusitis.

Введение. По мнению некоторых современных исследователей, верхнечелюстные синуситы необходимо рассматривать не как локальное поражение одной или нескольких околоносовых пазух, а как заболевание всего организма [11].

Одним из факторов, обуславливающим сложность диагностики и лечения верхнечелю-

стных синуситов, является близкая симптоматика различных его клинических форм. Недооценка полиэтиологичности данного заболевания, некорректное лечение, вызывающее временное облегчение состояния пациента, в своей перспективе, приводят к возникновению рецидива и различным осложнениям [49].

Известно, что причиной возникновения верхнечелюстного синусита, часто диагностированного как «одонтогенный», не всегда является внутриканальная или же периапикальная инфекция зубов. По данным Владыченковой (2011) частой причиной синусита является отсутствие своевременной диагностики врачом-стоматологом хирургом ороантрального сообщения. Этиологическая значимость перфораций дна гайморовой пазухи в развитии синусита, по данным различных авторов, оценивается в 60–95 % [12]. Причинами возникновения хронического воспаления в синусе могут быть остеомиелитический процесс в альвеолярном отростке верхней челюсти, хронический пародонтит, новообразования и неodontогенные кисты, врожденные аномалии развития лицевого черепа, реконструктивные операции и дентальная имплантация на альвеолярном отростке верхней челюсти, инородные тела различного происхождения, попавшие в просвет синуса [4, 13, 41, 42, 50, 51, 54].

В начале XX в. в работах американских ученых Биллингса и Розенау была предложена доктрина ротового сепсиса. Впервые глубоко осветили проблему «стоматогенной очаговой инфекции» ученые Стериопуло С. С., Пеккер Я. С., Астахов Н. А., Энтин Д. А. в 1925 г. Однако, они не ставили строго разделения между понятиями «одонтогенная» и «стоматогенная» инфекция. [21, 44].

Позже в работе Бернадского Ю. И. (1998) «Основы челюстно-лицевой хирургии и хирургической стоматологии», в названии главы IX «Одонтогенные и стоматогенные воспалительные заболевания мягких тканей челюстно-лицевой области – флегмоны и абсцессы» термины «одонтогенный» и «стоматогенный» были использованы для обозначения разных источников воспалительного процесса [4]. В зависимости от характера первичного инфекционного очага, Бернадский Ю. И. (1998) различал одонтогенные и неodontогенные остеомиелиты. Последние разделял на контактные, гематогенные, травматические и стоматогенные. По отношению к остеомиелитам Бернадский Ю. И. отмечал, что инфекционно-воспалительный процесс в челюсти тесно связанный с основными стоматологическими заболеваниями вполне правомерно называть стоматогенным. Однако, ввиду того, что возникновение остеомиелитов челюстей в подавляющем большинстве случаев связаны с заболеваниями зубов, термин «одонтогенный» наиболее полно отражает этиологическую сущность заболевания и вполне приемлем для клиники. Если относительно к остеомиелитам челюстей данное утверждение справедливо, то исследования

верхнечелюстных синуситов показывают, что в последние годы, среди причин возникновения данной болезни преобладают неodontогенные факторы, имеющие стоматогенный путь проникновения в синус [3, 14, 17, 18, 32, 35].

В главе 10 «Стоматогенный очаг инфекции и очагово обусловленные заболевания» учебника «Терапевтической стоматологии», Боровский Е. В. определяет «стоматогенный очаг» как понятие собирательное, включающее различные локализованные хронические воспалительные заболевания органов и тканей полости рта [8].

После доклада Мануйлова О. Е. в 1978 г. «Этиология и патогенез стоматогенных гайморитов», этот термин стали все чаще использовать в своих научных публикациях хирурги - стоматологи и рентгенологи [13, 24, 41, 37].

Именно этиологические факторы возникновения верхнечелюстного синусита определяют особенности патогенеза и клиники болезни, а значит и тактику лечения. Так, при хроническом воспалении пульпы доминирует микробный фактор [7], при хроническом апикальном периодонтите – кокковая и анаэробная микрофлора, а при обострении – стрептококки, нейссерии и энтеробактерии [28]. Вторичное инфицирование корневых каналов микроорганизмами при лечении пульпита и периодонтита во время эндодонтических манипуляциях и в интервале между посещениями [48], будет определять микробный пейзаж верхнечелюстного синуса отличного от микрофлоры при синусите, причиной которого стали зубы ранее «нелеченные».

При деструктивных формах хронического апикального периодонтита возможна выраженность местной и общей иммунодепрессии [57]. Именно наличие или отсутствие костно-деструктивных изменений в области периодонта является решающим фактором в вопросе сохранения «причинных зубов» при верхнечелюстном синусите [9]. На фоне хронического генерализованного пародонтита в альвеолярном отростке в области нижней стенки пазухи будут выражены микроциркуляторные изменения [26].

Остается спорным вопрос введения в околоносовые пазухи растворов антибиотиков, предназначенных для внутримышечного или внутривенного введения. Проблема всасывания через слизистую оболочку синуса лекарственных средств, по своей фармакокинетике не адаптированных для данных целей, и отсутствие объективного дозирования могут привести к нежелательным последствиям [6]. Нерациональная антибактериальная терапия является причиной грибкового синусита в 20,9 % [29].

Накопившийся на сегодняшний день прак-

тический и теоретический опыт стоматологов и отоларингологов определяет новый уровень в понимании проблемы воспалительных заболеваний верхнечелюстного синуса. Разработки новых алгоритмов лечения синусита в зависимости от целого ряда факторов, взаимодействие которых формируют клинические формы болезни, ставят новую планку комплексной терапии. В качестве таких факторов служат: хирургические и стоматологические вмешательства, предшествовавшие воспалению синуса [23], ороантральное сообщение и сроки его возникновения [20, 45], наличие инородного тела в синусе, его происхождение и место положения в пазухе [9, 16], нарушение анатомических структур внутреннего носа и функции остеомеатального комплекса [23, 53], наличие кист [19], прием антибиотиков.

Исходя из вышесказанного, необходимо систематизировать известные на сегодняшний день стоматогенные формы верхнечелюстного синусита для облегчения дифференциации и оптимизации их лечения.

Цель исследования. Повышение эффективности диагностики ятрогенных верхнечелюстных синуситов стоматогенного происхождения за счет дифференциации отдельных его форм.

Материалы и методы исследования. Проведена попытка систематизации ятрогенных форм верхнечелюстного синусита, наиболее часто встречающегося в практике хирурга стоматолога.

Результаты исследования. Учитывая разнообразие причин возникновения верхнечелюстного синусита, мы их делим на три основные группы:

- I. Стоматогенные.
- II. Риногенные.
- III. Травматические.

Стоматогенные синуситы наиболее часто встречающиеся в практике врача стоматолога. В эту группу входят все воспалительные заболевания верхнечелюстного синуса, сопряженные с болезнями и травмами полости рта, медицинскими манипуляциями в ротовой полости, медикаментозной терапией стоматологических заболеваний.

I. Стоматогенные синуситы мы подразделяем на: острые и хронические

1. Одонтогенные.
2. Неодонтогенные.
3. Ятрогенные.

Ятрогенные верхнечелюстные синуситы:

- 1) Травматический.
- 2) Лекарственный (медикаментозный).
- 3) Иммуно – токсический.
- 4) Инфекционно – аллергический.

5) Смешанные формы.

Травматический ятрогенный верхнечелюстной синусит

Ороантральное сообщение.

Ороантральный свищ.

Травматическая перфорация одной из стенок верхнечелюстного синуса.

Синуситы после хирургических манипуляций (пункция передней стенки, синус-лифтинг, апексэктомия и др.).

Ороантральное сообщение:

Анатомически обусловленное.

Врачебная ошибка.

С костным дефектом альвеолярного отростка верхней челюсти.

Без дефекта альвеолярного отростка верхней челюсти.

С нарушением функции естественного соустья.

Без нарушения функции естественного соустья.

Ороантральный свищ:

Анатомически обусловленное.

Врачебная ошибка.

С костным дефектом альвеолярного отростка верхней челюсти.

Без костного дефекта альвеолярного отростка верхней челюсти.

В сроки до 3 месяцев.

В сроки более 3 месяцев.

С нарушением функции естественного соустья.

Без нарушения функции естественного соустья.

Лекарственные ятрогенные синуситы:

Дисбиоз синуса.

Грибковый синусит.

Иммуно–токсический ятрогенный синусит

Постимплантационный верхнечелюстной синдром.

Иммунный конфликт.

Токсический.

Инфекционно–аллергический ятрогенный синусит

Инфекционный

Аллергический

Смешанные формы ятрогенного синусита

Инородное тело в просвете синуса:

Корневой герметик.

Отломок корня зуба.

Дентальный имплантат.

Мицетома (грибковое тело).

Холестеотома.

Другие.

Одномоментное присутствие различных

инородных тел в синусе.

С ороантральным сообщением.

Без ороантрального сообщения.

С нарушением функции естественного соустья.

Без нарушения функции естественного соустья.

Обсуждение полученных результатов. Ятрогенные верхнечелюстные синуситы на сегодняшний день составляют наибольшую группу стоматогенных синуситов и делятся на первичные и вторичные.

Ретроспективный анализ историй болезни пациентов с верхнечелюстным синуситом, проходивших лечение в стоматологическом стационаре за последние 10 лет, показал, что в этиологии данной болезни ведущая роль принадлежит ятрогенным факторам [12].

Перед тем как начать рассмотрение особенностей этиологии и патогенеза различных форм данной группы верхнечелюстных синуситов, уместно дать определение «первичным» и «вторичным» ятрогенным синуситам.

Воспаление верхнечелюстного синуса как непосредственное следствие врачебных (правомерных или ошибочных) действий, мы относим к первичным ятрогенным верхнечелюстным синуситам. Случаи, когда врачебная деятельность вызвала изменения в течении (как положительные, так и отрицательные), уже имеющегося в пазухе, патологического процесса, мы относим к вторичным ятрогенным синуситам. Такое разделение удобно для оценки эффективности ранее проводимого лечения и выявления причинно – следственных связей возникновения болезни, что имеет как медицинское, так и юридическое значение.

Травматические ятрогенные верхнечелюстные синуситы можно с уверенностью считать наиболее изученной группой стоматогенных синуситов.

В данную группу входят все формы воспалительного процесса верхнечелюстных пазух сопряженные с лечебной или диагностической механической травмой, нанесенной медицинским персоналом.

Ороантральное сообщение, ороантральные свищи, а также травматическая перфорация стенки пазухи часто отмечают как перфоративные гаймориты.

Во время удаления зубов, верхушки корней которых выстоят в полость верхнечелюстного синуса (анатомическая перфорация дна верхнечелюстного синуса) или костный промежуток между верхушкой корня зуба и синусом разрушен патологическим очагом (патологическая

перфорация дна верхнечелюстного синуса), возникает ороантральное соустье (рис. 1, 2, 3).

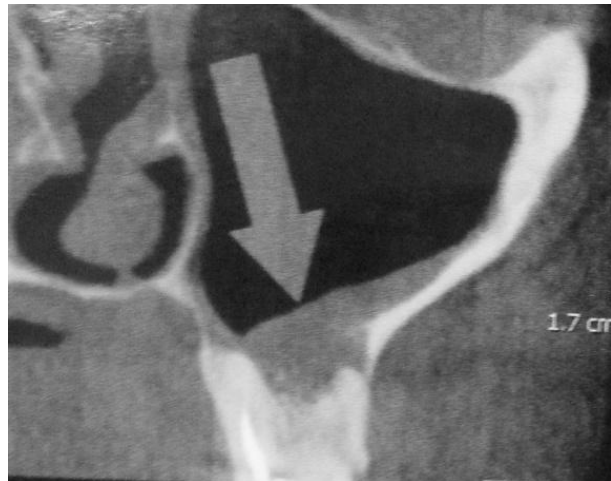


Рис. 1 Коронно-лучевая томография верхней челюсти (фронтальный срез) больной 38 лет, направленной в стоматологический стационар на удаление 2.6. Вокруг верхушек корней 2.6 определяется деструкция костной ткани, что могло привести к разрушению костной перегородки между корнями 2.6 и синусом. Патологическая перфорация дна верхнечелюстной пазухи (указано стрелкой).

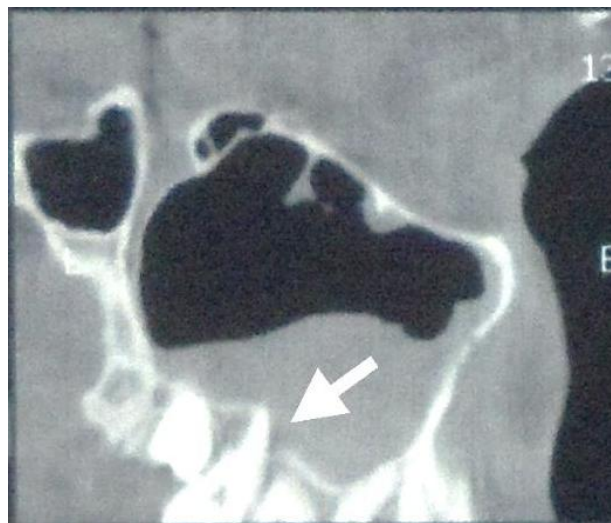

Рис. 2. Коронно-лучевая томография (сагитальный срез) пациентки 30 лет, направленной в стоматологический стационар для исключения одонтогенного происхождения синусита. Определяется анатомическая особенность строения дна верхнечелюстного синуса, проявляющаяся в отсутствие костной перегородки в области верхушки корня интактного 1.7. Анатомическая перфорация дна верхнечелюстного синуса (указано стрелкой).

В короткие сроки края раны в области сообщения эпителизируются с формированием стойкого свища [46]. Выбор способа закрытия ороантральных соустьев зависит от многих факторов: их количества и состояния окружающих тканей, размеров и положения дефекта, наличия инфекции, давности возникновения соустья [18].

Диагностика данной формы синусита не представляет особых трудностей. Информация о

степени изменения слизистой оболочки синуса и характере обструкции верхних дыхательных путей складывается из данных о давности заболевания, результатов эндоскопического и компьютерно-томографического исследований [5].

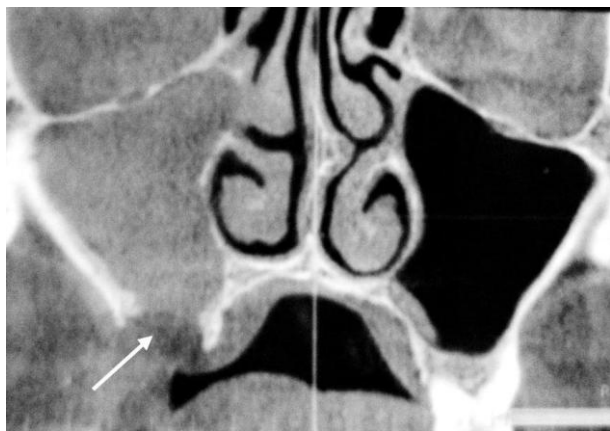

Рис. 3. Конусно-лучевая компьютерная томография пациентки 39 лет, госпитализированной в стоматологический стационар по поводу обострения хронического воспаления в правой верхнечелюстной пазухе. Определяется разрушение костной стенки между дном лунки удаленного 1.6 и синусом. Размеры костного дефекта и данные анамнеза указывают на травматическую природу ороантрального сообщения (показано стрелкой).

В первые 3-4 недели после возникновения ороантрального сообщения в слизистой оболочке нижних отделов верхнечелюстного синуса наблюдается картина острого воспаления, в слизистой оболочке передней стенки – умеренно выраженная картина острого воспаления. Спустя 3 месяца в слизистой оболочке передней стенки метаплазии эпителия не выявлено, в слизистой нижних отделов верхнечелюстного синуса наблюдается картина продуктивного воспаления с метаплазией многоядного цилиндрического реснитчатого эпителия в переходно-клеточный эпителий [20].

Синуситы после хирургических манипуляций (пункция передней стенки, синус-лифтинг, апексэктомия и др.)

При проведении различных операций на альвеолярном отростке верхней челюсти возможно возникает послеоперационный отек слизистой оболочки, с последующим развитием воспаления. Переход послеоперационного отека на область естественного соустья верхнечелюстной пазухи, располагающегося в области остиомеатального комплекса, способствует развитию данного осложнения [36].

Факторами риска при проведении являются: нарушения анатомического строения полости носа и остиомеатального комплекса.

Для диагностики и устранения анатомических нарушений зоны остиомеатального ком-

плекса рекомендуется использование эндоскопической техники, в силу ее высокой эффективности и малой инвазивности [43].

Смешанные формы ятрогенного верхнечелюстного синусита

Инородное тело в просвете синуса. Согласно разным источникам литературы инородные тела, представленные осколками и корнями зубов, пломбировочным материалом, дентальными имплантатами, грибковым телом и др., попавшие в просвет верхнечелюстной пазухи, являются причиной хронического верхнечелюстного синусита от 6,6 % до 25,9 % случаев [14, 18].

Характер патологических изменений слизистой оболочки верхнечелюстного синуса в значительной степени определяется длительностью течения воспалительного процесса, а также характером и природой инородного тела в просвете пазухи [16].

Пломбировочный материал (корневой герметик) в просвете синуса

Трудности своевременной диагностики данной формы ятрогенного синусита обусловлены поздними появлениями первых клинических признаков заболевания (от нескольких месяцев до года и более) [14].

Степень микробной обсемененности верхнечелюстного синуса в присутствии корневого герметика доходит до 10^8 КОЕ/тампон. В бактериальной флоре обнаруживаются грибы рода *Candida*, преобладают ассоциации аэробов с доминированием *Streptococcaceae* (44,5 %). Степень активности уреазы – маркера микробного обсеменения, в пределах $0,140 \pm 0,016$ мккат/л. Интенсивность перекисного окисления липидов (ПОЛ) – показатель выраженности воспаления составляет $0,85 \pm 0,19$ ммоль/л, активность лизоцима – выраженность местных факторов неспецифического иммунитета – $5,14 \pm 1,05$ ед/мг белка. Наличие эозинофильного инфильтрата в слизистой оболочке верхнечелюстной пазухи 10,53 % больных с пломбировочным материалом в синусе свидетельствует о присоединении аллергического компонента. Превалируют в слизистой фиброз (в 91 % случаев), некроз (82 %) и наличие колонии грибов (36 %) [10, 17].

На рентгенограммах и компьютерных томограммах, выведенный в просвет верхнечелюстного синуса пломбировочный материал, в большинстве наблюдений выявляется в виде скопления рентгеноконтрастных масс различного размера, неправильной формы и неровными краями, расположенных в разных участках синуса, но чаще – в альвеолярной бухте (рис. 4). Рентгенологическая плотность по НУ до 2500 [15].

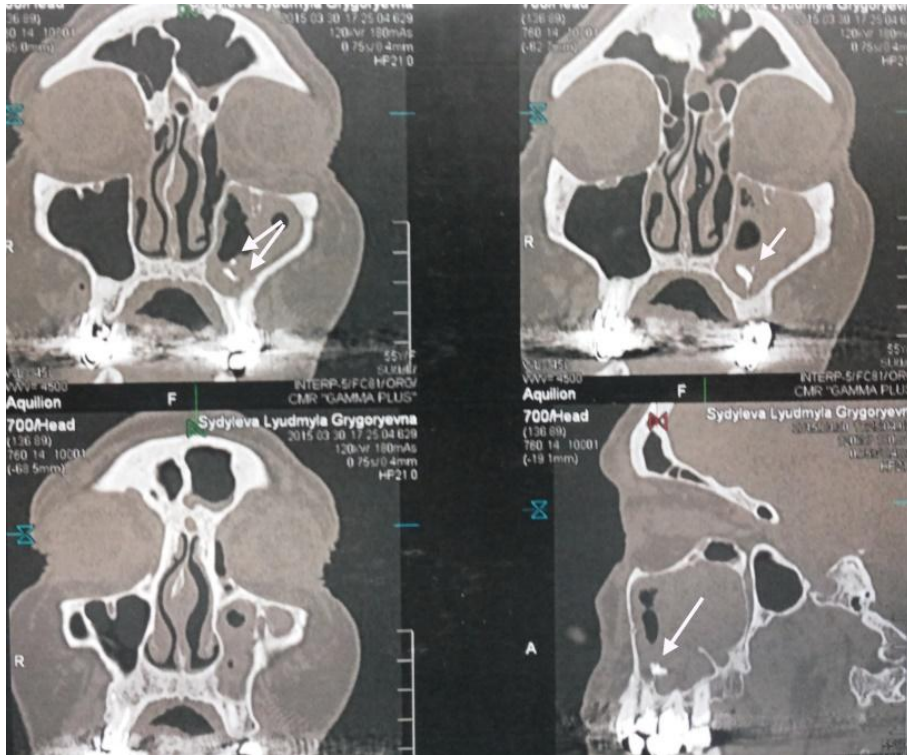


Рис. 4. Конусно-лучевая компьютерная томография пациентки 55 лет, госпитализированной в стоматологический стационар по поводу обострения хронического верхнечелюстного синусита слева и наличия инородного тела в пазухе. Проведена операция «ревизия верхнечелюстного синуса», в ходе которой из пазухе удалены полипы и пломбировочный материал (указано стрелкой).

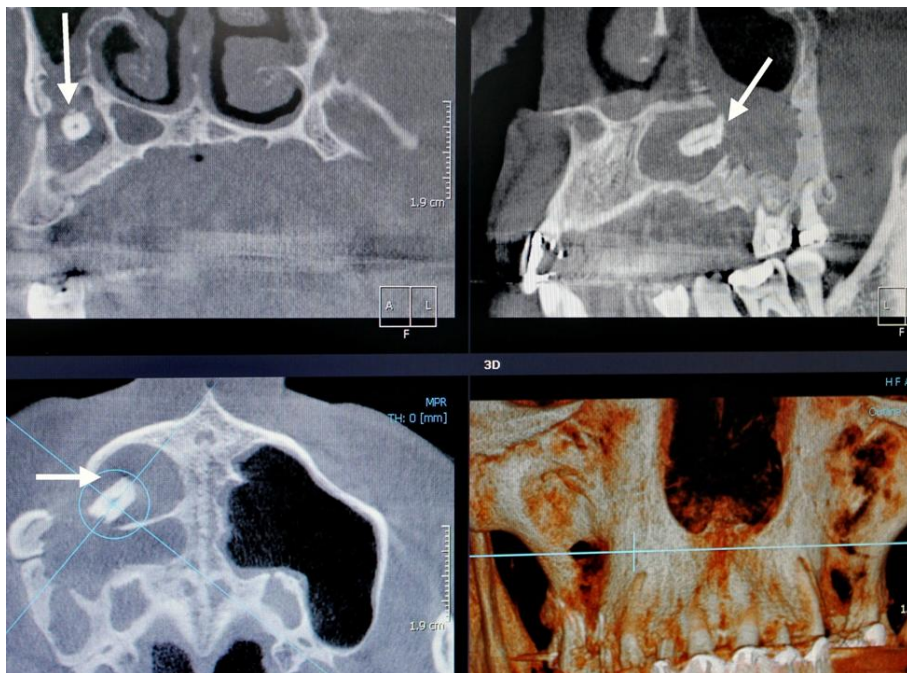


Рис. 5. Конусно-лучевая компьютерная томография пациента 25 лет, госпитализированного в стоматологический стационар по поводу хронического верхнечелюстного синусита, незаконченной экстракции 1.5 и наличия отломка корня 1.5 в просвете пазухи (указано стрелкой). По центру инородного тела просматривается тень в виде тонкой полоски – корневой канал.

Отломок корня зуба в просвете синуса. Одной из особенностей данной формы ятрогенного синусита можно отметить раннюю обращаемость пациентов с травматической перфорацией дна верхнечелюстного синуса, сопровож-

дающую проталкивание отломка корня в просвет синуса [14]. Своевременно проводимая противовоспалительная терапия способствуют ограничению патологического процесса в слизистой оболочке пазухи. Образовавшееся сообщение верх-

нечелюстного синуса с полостью рта в раннем периоде развития воспалительного процесса может играть благоприятную роль для оттока экссудата из синуса [10].

При хроническом ятрогенном верхнечелюстном синусите с наличием отломка корня зуба в пазухе микробная обсемененность в среднем составляет 10^5 КОЕ/тампон, преобладают смешанные ассоциации с доминированием бактерий рода *Staphilococcaceae* (41,7 %). Показатель интенсивности перекисного окисления липидов в пределах $0,74 \pm 0,08$ ммоль/л, активность уреазы – $0,081 \pm 0,012$ мккат/л, показатели неспецифического иммунитета – $6,78 \pm 1,33$ ед/мг белка. Выявляется метаплазия (50 %) и утолщение (66,7 %) мембраны Шнайдера [17]. Небольшой фрагмент корня зуба, протолкнутый в просвет верхнечелюстного синуса, на рентгенограммах и компьютерных томограммах визуализируется в виде тени округлой или неправильной формы (рис. 5).

По центру тени крупных отломков можно проследить участок просветления по центру инородного тела – тень корневого канала. Показатель плотности отломка корня в синусе в пределах 800-900 НУ [15].

Дентальный имплантат в просвете синуса.

Механизм возникновения синусита при попадании в верхнечелюстной синус дентального имплантата обусловлен, в основном, механической травмой слизистой оболочки инородным телом. Травматический фактор приводит к изменению механо-сенситивных свойств покровного мерцательного эпителия, что в свою очередь приводит к изменению муко-циллиарного клиренса и способствует развитию воспалительного процесса на фоне присоединения вторичной инфекции. Значение маркера микробного обсеменения уреазы составляет $0,066 \pm 0,009$ мккат/л, интенсивность ПОЛ – $0,47 \pm 0,05$ ммоль/л, выраженность местных факторов неспецифического иммунитета – $17,79 \pm 2,80$ ед/мг белка. При этом микробная обсемененность в среднем составляет 10^3 КОЕ/тампон, преобладают монокультуры аэробов с доминированием бактерий рода *Moraxella* (100 %), выявляется атрофия (100 %) слизистой оболочки [18].

На рентгенограммах и томограммах на поверхности инородного тела хорошо выражены особые признаки резбовой конструкции (рис. 6).

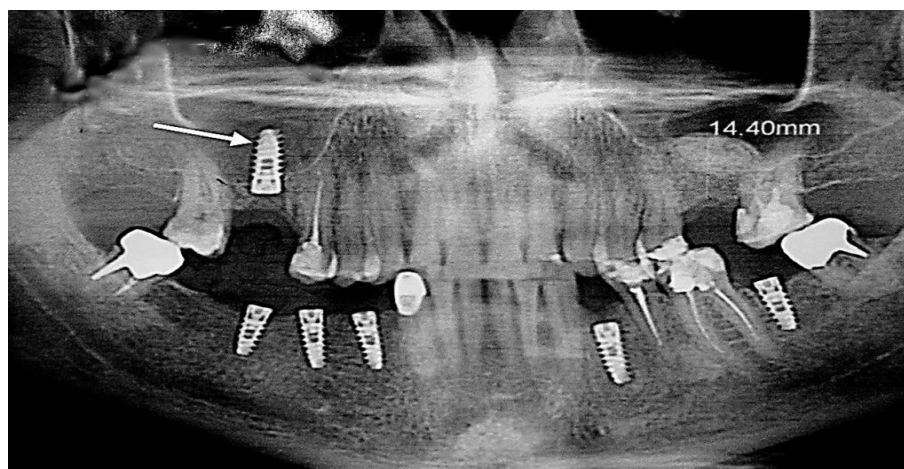


Рис. 6. Ортопантомография пациента 45 лет, направленный в стоматологический стационар на консультацию по поводу хронического правостороннего верхнечелюстного синусита и наличия дентального имплантата (указано стрелкой) в просвете пазухи.

Мицетома (грибковое тело) верхнечелюстного синуса.

Заболевание может развиваться как осложнение после инвазивных стоматологических процедур. Цинк, потенциально освобождающийся из пломбирочного материала, способствует росту грибов *Aspergillus* [58]. Исследования последних лет показали, что в верхнечелюстной пазухе цинк абсорбируется хитином гриба из окружающих тканей при повышении содержания в очаге хронического воспаления концентрации Zn-содержащих металлопротеиназ [27].

Основными клиническими признаками хронического синусита, ассоциированного с грибковой инфекцией, является затяжное течение, резистентность к стандартной терапии, частые рецидивы заболевания.

Среди клинических методов обследования надо отдать предпочтение конусно-лучевой компьютерной томографии верхнечелюстных синусов и эндоскопическому исследованию полости носа [18, 32].

Мицетома в верхнечелюстном синусе на рентгенограммах и томограммах представлена

резко контрастной одиночной тень округлой формы с ровными краями металлическим блеском (рис. 7). Часто фиксирована к слизистой оболочке передней или внутренней стенок гайморовой пазухи на естественного назоантрального сообщения. Показатель плотности мицетомы достигает до 3000 НУ [10].

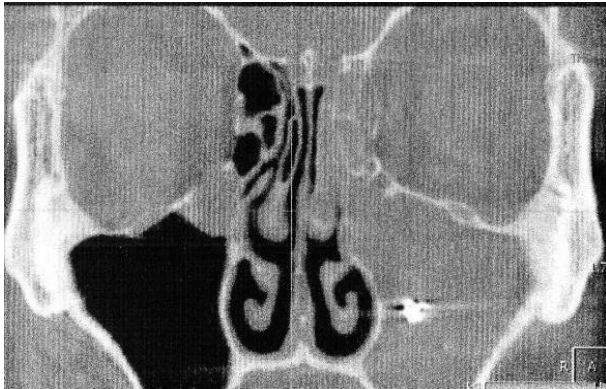


Рис. 7. Конусно-лучевая томография пациентки 57 лет, госпитализированной в стоматологический стационар по поводу обострения хронического верхнечелюстного синусита и наличия инородного тела в просвете синуса. Мицетомы левого верхнечелюстного синуса (указано стрелкой).

Холестеатома верхнечелюстного синуса.

Клинические симптомы и радиологические проявления холестеатомы верхнечелюстной пазухи трудно отличимы от опухолевого процесса [56]. При постепенном росте появляется боль, которая может со временем усиливаться. На КТ холестеатома имеет вид распространенного гомогенного образования. На МРТ он представляет четкий сигнал низкой интенсивности на T1-взвешенных томограммах, и высокой интенсивности – на T2-взвешенным томограммах [59].

Юинг предположил, что холестеатомы возникают вторично после прямого попадания эпителия вследствие травмы, после хирургии носа или околоносовых пазух [52].

По данным Mahendra Ch. (2011) при холестеатоме верхнечелюстного синуса наблюдается частичное или полное замещение слизистой оболочки ороговевающим эпителием, с формированием кератизированных масс [54].

Необходимая картина болезни при травматических ятрогенных синуситах складывается из данных анамнеза, результатов клинического обследования, данных спиральной, конусно-лучевой компьютерной рентгенографии, и эндоскопического исследования [9, 18].

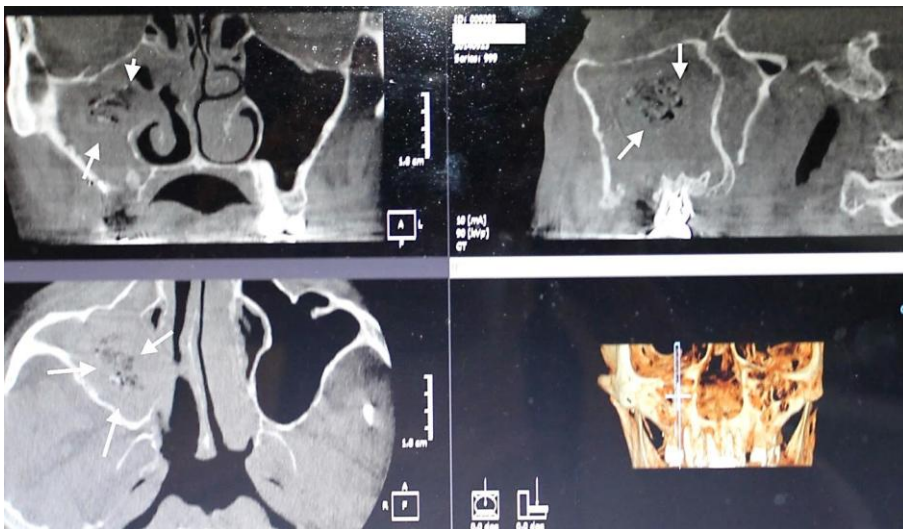


Рис. 8 Конусно-лучевая компьютерная томография пациентки 58 лет, госпитализированной в стоматологический стационар по поводу хронического верхнечелюстного синусита справа и наличия инородного тела в пазухе (указано стрелкой). Проведена ревизия синуса, удалены полипы и грибковые массы. Грибковый верхнечелюстной синусит справа.

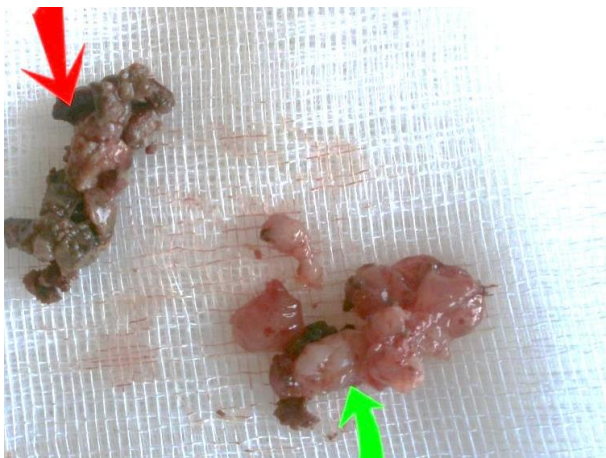

Рис. 9. Грибковые массы и полипы, удаленные из просвета верхнечелюстной пазухи.

Лекарственные ятрогенные синусита.

Дисбиоз синуса. Тяжесть течения хронического синусита усугубляется необоснованным назначением антибактериальных препаратов, приводящему к дисбиозу в гайморовой пазухе и нарушению местного иммунитета. Нерациональная антибиотикотерапия может способствовать бессимптомному течению синусита и подавлению местного и общего иммунитета [30].

Грибковый ятрогенный синусит. Рост иммунодефицитных состояний, неблагоприятная экологическая обстановка, нерациональное применение антибиотиков, иммуносупрессивная терапия и другие причины лежат в основе заболеваний, объединенных общим термином «грибковые синуситы» [22]. Доминирующее (83 %) этиологическое значение при грибковых имеет плесневая микобиота (*Aspergillus spp.*, *Penicillium spp.*) [46].

При инвазивной форме аспергиллезного синусита в слизистой оболочке отмечаются признаки гранулематозного воспаления [3] (рис. 8, 9).

Иммуно–токсические ятрогенные синуситы.

Постимплантационный верхнечелюстной синдром.

Постимплантационный синдром, встречается практически у всех пациентов после этого вида протезирования независимо от количества имплантационных единиц видимых функциональных и эстетических нарушений.

Как показали клинические наблюдения, в основе процесса патогенеза гайморита после имплантации на верхней челюсти первично лежит не банальное инфицирование синуса и инициация острого, подострого и/или хронического воспаления, а значимый местный иммунологический конфликт (снижение трансплантационного иммунитета), обусловленный пребыванием инородного тела (имплантата) в костных тканях верхней челюсти. При этом выявлены характерные дистрофические, патоморфологические изменения в синусе [34, 35].

Иммунный конфликт. В настоящее время для замещения костных изъянов с целью предупреждения деформаций и атрофии альвеолярных гребней и для восстановления объема костной ткани в области челюстей существует большой выбор остеозамещающих материалов биологического происхождения и искусственно синтезированных. При применении ксеноматериалов часто наблюдается реакция отторжения, в основе которой лежит иммунный конфликт [25, 33].

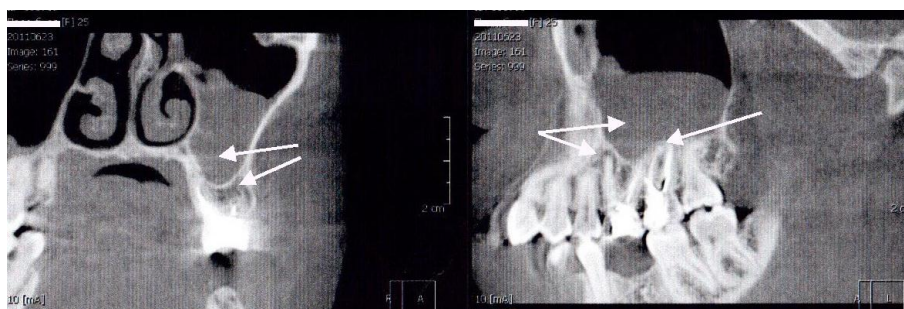

Рис. 10. Конусно-лучевая компьютерная томография (фронтальный и сагитальный срезы) пациентки 28 лет, госпитализированной в стоматологический стационар по поводу обострения хронического верхнечелюстного синусита слева и хронического периодонтита 2.6, 2.7. Определяется некачественная obtурация корневых каналов медиально-щечного корня 2.6, очаги костной деструкции в области верхушек корней 2.6, 2.7, выраженный отек слизистой оболочки пазухи.

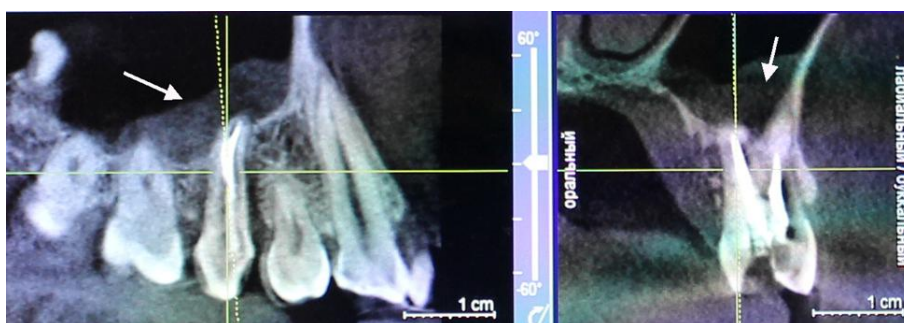

Рис. 11. Конусно-лучевая компьютерная томография пациентки 2.4 лет. После пломбирования корневых каналов появилось суковичное отделяемое из носа, лечилась у ЛОР врача, направлена в стоматологический стационар на консультацию для подтверждения одонтогенной природы верхнечелюстного синусита. Определяется локальный отек участка слизистой оболочки пазухи, находящая деструкция костной ткани вокруг корней нет, а obtурация корневых каналов удовлетворительное.

Токсический ятрогенный синусит. Наиболее выраженные деструктивные изменения отмечаются при контакте тканей с резорцин-формалиновой пастой [38]. Сирак С. В. с соавт., (2013) наблюдали развитие глубокой дистрофии, некробиоза и некроза в сроки от 1 суток до 3 месяцев в тканях, прилежащих к депозитам пломбирочного материала, выведенного через верхушки корней зубов кроликов [40].

Выведение гуттаперчи и корневого герметика через корень в верхушечный периодонт может привести к некробиотическим и некротическим изменениям с формированием персистирующих очагов хронического гранулематоза по типу «немнунных гранул инородных тел» [39].

Инфекционно-аллергические ятрогенные синуситы. Инфекционный ятрогенный синусит.

Ятрогенный верхнечелюстной синусит возникает как следствие распространения инфекции при лечении периодонтитов, пульпитов, хирургии пародонта и др. Воспалительный процесс в апикальном периодонте развивается как следствие некроза пульпы и обусловлен поступлением инфекционно-токсического содержимого корневых каналов зубов через верхушечное отверстие (рис. 10). Эндотоксины (анти гены), проникая в апикальный периодонт, приводят к запуску целого каскада реакций на клеточном, микроциркуляторном, иммунном уровнях, следствием чего является деструкция апикального периодонта и прилегающей к нему кости [57].

Аллергический ятрогенный синусит. Аллергический ятрогенный синусит возникает вследствие различных аллергических реакций на применяемые лекарственные средства и стоматологические материалы (рис. 11).

Выводы. 1. Анализ причин и механизмов развития верхнечелюстных синуситов, наиболее часто встречающихся в практике врача – стоматолога, позволил выделить отдельную группу данного заболевания, сопряженную с патологическими состояниями полости рта, как стоматогенные верхнечелюстные синуситы, включающую 3 группы воспалительных заболеваний верхнечелюстной пазухи: одонтогенные, неодонтогенные, ятрогенные.

2. Группа верхнечелюстных синуситов ятрогенной природы наиболее обширная среди стоматогенных синуситов и включает в себя травматические, лекарственные, иммуно-токсические, инфекционно-аллергические и смешанные формы болезни.

Список литературы

1. Александров А. А. Применение вихретоковой синусоскопии в алгоритме диагностики и лечения одонтоген-

ных верхнечелюстных синуситов / А. А. Александров, А. В. Староха, А. В. Давыдов, В. Ф. Вотяков // Бюллетень сибирской медицины. – 2011. – №1. – С. 137-142.

2. Бабов С. Д. Вплив сучасних ендодерметиків на мікрофлору періапикальних тканин при лікуванні хронічного періодонтиту зубів верхньої щелепи / С. Д. Бабов, Н. Ф. Біла, С. Д. Варжапетян, О. О. Фаренюк // Одеський медичний журнал. – 2013. – №3 (137). – С. 62-65.

3. Байдик О. Д. Морфологические изменения слизистой оболочки верхнечелюстной пазухи при одонтогенных перфоративных синуситах / О. Д. Байдик, С. В. Логвинов, С. Г. Зубарев // Бюллетень Сибирской медицины. – 2010. – №6. – С. 6-11.

4. Бернадский Ю. И. Основы челюстно-лицевой хирургии и хирургической стоматологии : руководство для практических врачей / Ю. И. Бернадский. — Витебск: Белмедкнига, 1998. – 416 с.

5. Бирулев А. А. Современные аспекты профилактики, диагностики и комплексного лечения, хронических одонтогенных перфоративных верхнечелюстных синуситов в раннем периоде заболевания : автореф. дис. на соискание учен. степени канд. мед. наук, по спец. 14.01.14 «Стоматология», 03.02.03 «Микробиология». – Москва, 2012. – 25 с.

6. Богданов М. Б. Алгоритмы и организация антибиотикотерапии / М. Б. Богданов, Т. В. Черненко. – Москва, 2004. – 219 с.

7. Бонсор, С. Дж. Современные возможности клинического применения фотоактивируемой дезинфекции / С. Дж. Бонсор, Г. Дж. Пирсон // Клиническая стоматология. – 2007. – № 1. – С. 24-27.

8. Терапевтическая стоматология: учебник / [Е. В. Боровский, В. С. Иванов, Ю. М. Максимовский, Л. Н. Максимова]. – М.: Медицина, 2001. — 736 с.

9. Быстрова О. В. Повышение эффективности лечения пациентов с хроническими верхнечелюстными синуситами, вызванными стоматологическими пломбирочными материалами : автореф. дис. на соискание учен. степени канд. мед. наук по спец. 14.01.14 «Стоматология» / О. В. Быстрова. – М., 2011. – 86 с.

10. Варжапетян С. Д. Состояние местного биоценоза гайморовых пазух при различных формах хронического одонтогенного (ятрогенного) гайморита. / С. Д. Варжапетян, А. Г. Гулюк, Л. Н. Хромагина, Н. Г. Баранник // Вісник стоматології. – 2013. № 4. – С.54-60.

11. Верхнечелюстной синусит: современный взгляд на диагностику, лечение и реабилитацию / А. М. Сипкин, А. А. Никитин, В. П. Лапшин [и др.] // Альманах клинической медицины. – 2013. – № 28. – С. 82-87.

12. Владыченкова Н. Д. Анализ врачебных ошибок и осложнений при лечении стоматологических больных (клинико-правовые аспекты проблемы) : дис... канд. мед. наук 14.01.14 / Н. Д. Владыченкова. – Смоленск, 2010. – 153 с.

13. Галецкий Д. В. Диагностика воспалительных заболеваний верхнечелюстной пазухи с использованием КТ / Д. В. Галецкий, С. А. Карпищенко, Е. А. Кишкowska // X-Ray Art. – 2014. – № 4 (01). – С. 20-26.

14. Гулюк А. Г. Динамика обращения больных, особенности первичной диагностики и тактика лечения одонтогенных гайморитов / А. Г. Гулюк, С. Д. Варжапетян // Вісник стоматології. – 2012. – № 2. – С. 81-89.

15. Гулюк А. Г. Рентгенологическая идентификация инородных тел гайморовых пазух при хронических одонтогенных гайморитах / А. Г. Гулюк, С. Д. Варжапетян, Н. Г. Баранник // Новіні стоматології – 2014. – № 1 (78) – С. 22-27.

16. Гулюк А. Г. Обоснование выбора метода лечения ятрогенного гайморита в зависимости от природы инородного тела и микробной ассоциации / А. Г. Гулюк, С. Д.

- Варжапетян, А. Э. Ташян // Scientific Journal «ScienceRise». – 2014. – №5/4(5). – С. 45-53.
17. **Гулюк А. Г.** Дифференциальная диагностика хронических ятрогенных гайморитов / А. Г. Гулюк, С. Д. Варжапетян. – Saarbuckten, Deuschland. LAP LAMBERT. 2015. – 176 с.
18. **Гулюк А. Г.** Дифференциальная диагностика и лечение ятрогенных гайморитов стоматогенного происхождения : монография / А. Г. Гулюк, С. Д. Варжапетян – Издание 2-е, дополненное. – Запорожье : Кругозор, 2015. – 254 с.
19. **Демяник Д. С.** Характер и сроки возникновения осложненных после гайморитомии / Д. С. Демяник, Г. А. Побережник // Український стоматологічний альманах. – 2013. – № 1. – С. 32-37.
20. **Иванов Ю. В.** Патогенетический подход к профилактике и лечению одонтогенных верхнечелюстных синуситов : дис... канд. мед. наук. 14.01.14. / Ю. В. Иванов. – С.Пб., 2009. – 149 с.
21. **Иорданишвили А. К.** Заболевания, повреждения и опухоли челюстно-лицевой области : руководство по клинической стоматологии / под ред. А. К. Иорданишвили. – СПб: Спецлит, 2007. – 496 с.
22. **Климко Н. Н.** Диагностика и лечение микозов в отделениях реанимации и интенсивной терапии / Климко Н. Н. – Москва : Компания БОРГЕС, 2010. – 91с.
23. Клиническая эффективность выполнения симульных операций на верхнечелюстной пазухе при открытом синус-лифтинге / Д. С. Щепляков С. Ю. Максюков, А. Фан [и др.] // Фундаментальные исследования. – 2014. - № 4–1. – С. 194-197.
24. Комплексное лечение стоматогенных гайморитов. / И. В. Бердюк, О. И. Гребенченко, Л. В. Цыганок [и др.] // Збірник наукових праць Запоріж. держ. ін-ту удоск. лікарів за матеріалами 61-ї підсумкової наук.-практ. конф. – Запоріжжя, 2000 – С. 11.
25. **Корякин Г. Н.** Распределение функциональной нагрузки в перимплантатной зоне. / Н. Г. Корякин. // Нижегородский медицинский журнал. – 2003. – С. 176-178.
26. **Лукиных Л. М.** Хронический генерализованный пародонтит. Часть I. Современный взгляд на этиологию и патогенез / Л. М. Лукиных, Н. В. Круглова // Современные технологии в медицине. – 2011. – № 1. – С. 123–125.
27. *Micetoma vs Aspergillus*, или «Не копей другому яму» / Ю. В. Митин, Л. Р. Криничко, Л. Р. Криничко [и др.] // Современная стоматология. – 2015. №1. – С. 59-61.
28. **Мозговая Л. А.** Микрофлора корневых каналов зубов в динамике лечения хронических форм апикального периодонтита. / Л. А. Мозговая, И. И. Задорина, Л. П. Быкова, А. П. Годовалов // Саратовский научно-медицинский журнал. – 2013. – Т. 9, № 3. – С. 447–449.
29. **Морозова О. В.** Диагностика и лечение различных форм грибкового синусита: автореф. дис. ...на соискание учен. степени канд. мед. наук по спец. 14.01.03 «Болезни уха, горла, носа» / Ольга Владимировна Морозова. – С Пб., 2012. – 42 с.
30. **Мужичкова А. В.** Клинико-морфологические особенности хронизации воспалительного процесса в верхнечелюстной пазухе. : автореф. дис. на соискание учен. степени канд. мед. наук по спец. 14.00.04 «Болезни уха, горла и носа» / А. В. Мужичкова. – М., 2011. – 22 с.
31. **Одонтогенные** перфорации верхнечелюстных пазух: причины развития осложнений и принципы их предупреждения / В. В. Шулаков, В. В. Лузина, В.Н. Царев, [и др.] // Стоматолог. Клиническая стоматология. – 2011. – № 1 – С. 20-27.
32. **Оперативное** лечение одонтогенных кист верхней челюсти, проникающих в верхнечелюстной синус, на основании данных клинико-морфологического исследования. / С. В. Сирак, А. Б. Аккалаев, Р. С. Зекерьяев [и др.] // Медицинский вестник северного Кавказа. – 2014. – Т.9. №31. – С. 245-248.
33. **Параскевич В. Л.** Дентальная имплантология. Основы теории и практики / Параскевич В. Л. – М.: Медицинское информационное агентство, 2006. – 400 с.
34. **Пионтковская М. Б.** Вопросы профилактики дискинезии мукоцилиарной системы в сопровождении постимплантационных риносинуситов. // Журнал вушних, носових і горлових хвороб. – 2011. – № 3. – С. 168-169.
35. **Пионтковская М. Б.** Введение в проблему: верхнечелюстной постимплантационный синдром / М. Б. Пионтковская, А. А. Асмолова // Лучевая диагностика, лучевая терапия (актуальная тематика). – 2013. – №1. – С. 92-98 http://www.nbuu.gov.ua/portal/Chem_Biol/ldlt/index.html.
36. **Заболевания** носа и околоносовых пазух. Эндомикрохирургия / [Пискунов Г. З., Пискунов С. З., Козлов В. С., Лопатин А. С.]. – М., 2003. – 208с.
37. **Рогацкин Д. В.** Одонтогенный гайморит и эндодонтия, междисциплинарный подход и гипердиагностика / Д. В. Рогацкин, Т. Р. Орлова // Эндодонтия. — 2011. — Т.5. — № 1–2.
38. **Сирак С. В.** Анатомия и топография нижнечелюстного канала. / С. В. Сирак, И. А. Копылова // Вестник Смоленской гос. медицинской академии. – 2010. – № 2. – С. 126–127.
39. **Сирак С. В.** Изучение морфологических изменений в пульпе зубов экспериментальных животных при лечении глубокого кариеса и острого очагового пульпита. / А. Г. Сирак, И. А. Копылова, А. К. Бирагова // Медицинский вестник Северного Кавказа. – 2011. – Т. 23. – № 3. – С. 29–33.
40. **Сирак С. В.** Профилактика осложнений, возникающий во время и после эндодонтического лечения зубов (по результатам анкетирования врачей-стоматологов) / С. В. Сирак, И. А. Копылова // Международный журнал экспериментального образования. – 2013. – № 8. – С. 104–107.
41. Стоматогенные гаймориты, клиника и лечение. / О. Е. Мануйлов, В. С. Агапов, М. Г. Панин [и др.] // Тезисы 4-го всероссийского съезда оториноларингологов. – Горький, 1978. – С. 325-328.
42. **Тимофеев А. А.** Руководство по челюстно-лицевой хирургии и хирургической стоматологии : [учеб. пособ.] / Тимофеев А. А.. – Киев: ООО Червона Рута-Туре, 2012. – 1048 с.
43. **Харламов А. А.** Влияние реконструктивных операций на альвеолярном отростке на состояние верхнечелюстных пазух : автореф. дис. на соискание ученой степени канд. мед. наук по спец. 14.01.14 «Стоматология». – Москва, 2011. – 24 с.
44. Хирургическая стоматология : учебник / Афанасьев В. В. [и др.] – М. : ГЭОТАР-Медиа, 2011. – 880 с.
45. **Честникова С. Э.** Консервативное и хирургическое лечение хронических одонтогенных перфоративных верхнечелюстных синуситов : автореф. дис. на соискание уч. степени канд. мед. наук : спец. 14.00.04 «Болезни уха, горла и носа» / С. Э. Честникова. – Москва, 2008. – 22 с.
46. **Чудаков О. П.** Травматические перфорации дна верхнечелюстной пазухи. Клиника, диагностика, лечение: учеб.-метод. пособие / Чудаков О. П., Лукашевич А. П., Ластовка А. С. – Мн.: БГМУ, 2003 – 19 с.
47. **Шляга И. Д.** Диагностика и лечение грибковых синуситов в современных условиях / И. Д. Шляга // Журнал ГрГМУ. – 2013. – № 1. –С. 127-130.
48. **Ясникова Е. Я.** Клинико-микробиологическая оценка лечения острого периодонтита и обострения хронического верхушечного периодонтита методом пролонгированной антисептической обработки корневых каналов : автореф. дисс. на соискание учен. степени канд. мед. наук :

спец. 14.00.21 – «Стоматологія», 03.00.07 – «Мікробіологія» / Е. Я. Ясникова – Москва, 2008 – 23 с.

49. **Increased** frequency of rhinitis medicamentosa due to media advertising for nasal topical decongestants / M. Archontaki, E. K. Symvoulakis, J. K. Hajjiannou [et al.] // B-ENT. 2009. – №5(3). – С. 159–162.

50. **Anavi Y.** Complications of maxillary sinus augmentations in a selective series of patients / Y. Anavi // Oral. Surg. Oral. Med. Oral. Pathol. Oral. Radiol. Endod. – 2008. – Vol. 106, № 1. – P. 34–38.

51. **Barone A. A.** clinical study of the outcomes and complications associated with maxillary sinus augmentation / A. A. Barone // Int. J. Oral. Maxillofac. Implants. – 2006. – Vol. 21, № 1. – P. 81–85.

52. **Ewing J.** A treatise on tumors. Philadelphia. / Ewing J. WB Saunders;1928.

53. Hoskison E. Evidence of an increase in the incidence of odontogenic sinusitis over the last decade in the UK / E. Hoskison, M. Daniel, J.E. Rowson, N. S. Jones // J. Laryngol. Otol. –2012. –V.126, No.1. – P.43-46.

54. **Mahendra Ch.** Cholesteatoma of Maxillary Sinus: Mimichig as Sinus Tumor / Ch. Mahendra, S. V. Jagveer, B., Uma, N.S. Jaimanti // Clinikal Rhinology: An International Journal, May-August. –2011. – №4(2). – P. 119-121.

55. Oral and maxillofacial surgery: textbook / Ed. by prof. V. Malanchuk / part one. – Vynytisia : Nova Knyha Publishers, 2011. – 424 p.

56. Pogorel B. S. Published Cholesteatoma of the maxillary sinus: A case report. / B. S. Pogorel, E. G. Budd Arch Otolaryngol 1965;82:532-34.

57. An in vitro comparison of the bactericidal efficacy of lethal photosensitization or sodium hypochlorite irrigation on Streptococcus intermedius biofilms in root canals / G. J. Seal, Y. L. Ng, D. Spratt [et al.]. // International Endodontic Journal. – 2002. Vol. 35, Issue 3. – P. 268–274.

58. **Stefan Schwartz** «Aspergillus fumigatus and Aspergillosis» / Stefan Schwartz, Markus Ruhnke // Ed by J.P. Lungi and W. J. Stenbach, 2009, ASM Press, Washington.

59. **Valvassori G. E.** Imaging of the temporal bone. Ln: Glasscock M. E, Gulya A. J. (Eds). Shambangh's Surgery of the ear (5 the ed). Hamilton, Ont. BC Decker –2003. – P. 227-59.

Поступила 25.04.15



УДК 616-089.843+616.716.4

В. О. Маланчук, д. мед. н., О. Л. Ціленко., П. В. Грабовецький

Національний медичний університет ім. О. О. Богомольця

**ТЕОРЕТИЧНА ФІЗИКО-МАТЕМАТИЧНА МОДЕЛЬ
РОЗПОВСЮДЖЕННЯ РІДИНИ, ЯКА ЗНАХОДИЛАСЬ
У УЯВНОМУ КІСТКОВОМУ ЛОЖІ, ПІСЛЯ УСТАНОВКИ ІМПЛАНТАТІВ
НА НИЖНІЙ ЩЕЛПІ**

При формуванні кісткового ложа для імплантату завжди утворюється крововилив в ділянці травмування кістки. Кров з кісткового ложа під впливом тиску імплантату, який встановлюють, розповсюджується в оточуючу кісткову тканину. Отже наявне одноразове поширення нестислої рідини в пористій кістковій тканині під дією тиску, ініційованого переміщенням імплантату в циліндровому каналі кісткового ложа, який спочатку заповнений рідиною. Після проведення розрахунків було доведено, що при формуванні кісткового ложа для імплантату об'єм крові, який розповсюджується з кісткового ложа у кісткову тканину після установки імплантату, має незмінну масу в кожному рухомому об'ємі.

Ключеві слова: дентальний імплантат, кісткова рана, крововилив, фізико-математична модель.

В. А. Маланчук, О.Л. Ціленко, П. В. Грабовецький

Национальный медицинский университет им. А.А. Богомольца

**ТЕОРЕТИЧЕСКАЯ ФИЗИКО-МАТЕМАТИЧЕСКАЯ МОДЕЛЬ
РАСПРОСТРАНЕНИЯ ЖИДКОСТИ, КОТОРАЯ НАХОДИЛАСЬ
В ВООБРАЖАЕМОМ КОСТНОМ ЛОЖЕ, ПОСЛЕ УСТАНОВКИ ИМПЛАНТАТОВ
НА НИЖНЕЙ ЧЕЛЮСТИ**

При формировании костного ложа для имплантата всегда образуется кровоизлияние в области травмирования кости. Кровь из костного ложа под давлением имплантата, который устанавливают, распространяется в окружающую костную ткань. Таким образом мы имеем одноразовое распространение несжатой жидкости в пористой костной ткани под действием давления, инициированного перемещением имплантата в