Тактика хірургічного лікування хворих з поєднаними оклюзійно-стенотичними ураженнями сонних та коронарних артерій атеросклеротичного генезу

О.А. Цімейко, І.І. Тиш
Клініка невідкладної судинної нейрохірургії з рентген-операційною
ДУ «Інститут нейрохірургії ім. А.П. Ромоданова НАМН України», м. Київ

Резюме. У статті наведено результати аналізу етапного хірургічного лікування 78 пацієнтів із поєднаною оклюзійно-стенотичною патологією сонних і коронарних артерій, яким планували або вже провели хірургічні операції на судинах серця. Ендоваскулярні поетапні втручання у хворих із 2-х басейновими ураженнями артеріального русла (сонні та коронарні артерії) можуть стати альтернативою традиційним хірургічним операціям, а в низці випадків - єдиним методом лікування завдяки короткій тривалості блокування мозкової перфузії та меншим медикаментозно-наркозним навантаженням для хворого. Ендоваскулярним втручанням на сонних артеріях слід віддати перевагу за наявності уражень, які анатомічно важко доступні для КЕА, оклюзії контралатеральної сонної артерії або значних змін артерій вертебробазилярного басейну, стенозах неатеросклеротичного походження, рестенозів після операцій та при важких супутніх захворюваннях.

Ключові слова: оклюзійно-стенотична патологія, сонні та коронарні артерії, ендоваскулярні втручання.

Ураження двох артеріальних басейнів і більше зустрічається у близько 65% хворих. Частота коронарної патології в пацієнтів із симптомами судинно-мозкової недостатності, зумовленої атеросклеротичними оклюзійно-стенотичними ураженнями становить, за даними різних авторів, понад 50%, причому часто коронарний атеросклероз протікає малосимптомно [1]. Атеросклеротичне ураження декількох судинних басейнів, як правило, характеризується більш несприятливим прогнозом, а хірургічне лікування пов'язане з підвищеним ризиком ускладнень і летальності. Так, показник виживаності протягом 5 років у хворих із коронарним атеросклерозом становить близько 70%, при ізольованому стенозуючому ураженні сонних артерій – близько 80%. Водночас цей показник виживаності за 5 років при одночасному ураженні декількох судинних басейнів не перевищує 50% [3]. A. Alga і співавт. встановили, що стенотичні ураження сонних артерій можуть бути розглянуті як незалежні предиктори раптової коронарної смерті (РКС). Так, 5-річний ризик виникнення РКС в осіб із документованим стенотичним ураженням сонних артерій (СА), які в анамнезі не хворіли на ішемічний інсульт, становить 5,3%. При лівопівкульній локалізації інфаркту мозку ризик РКС дорівнює 8,8%, а при правопівкульній – 6% і у пацієнтів з білатеральним інфарктом мозку – 9,7%.

D. Bhatt (2006 р.) за результатами дослідження REACH наводить дані поєднань захворювань різних судинних басейнів: гемодинамічно значущі ураження 3 артеріальних басейнів (коронарні, церебральні, периферичні артерії) з характерною клінічною картиною захворювань виявлено в 1,6% випадків, поєднане ураження коронарних і церебральних артерій – у 8,4%, коронарних і периферичних артерій – у 4,7%, церебральних і периферичних артерій – в 1,2% випадків [6].

У пацієнтів з ураженням КА ймовірність поєднаної патології сонних артерій становить 31%, а в разі зниженої фракції викиду лівого шлуночка (ФВ ЛШ) ризик зростає до 46% [7].

У низці невеликих досліджень у пацієнтів, які перенесли транзиторну ішемічну атаку (ТІА) або ішемічний інсульт, виявлено атеросклеротичні ураження КА з безбольовою ішемією міокарда в 20-40% випадків [3].

N. Hertzer і співавт. виконали коронарну ангіографію (КАГ) у 200 пацієнтів з атеросклеротичним

© М.А. Трещинская

ураженням сонних артерій без клінічних ознак ІХС. За даними КАГ, тільки у 27 (14%) пацієнтів не виявлено патології в КА, тоді як у 40% випадків виявлено > 70% стеноз однієї КА, у 93 осіб (46%) – помірний коронаросклероз. На думку дослідників, у 22% випадків мала місце компенсована коронарна хвороба серця, у 16% – зміни в коронарному руслі вимагали хірургічної корекції і у 2% – коронарна хвороба серця визнана неоперабельною. Хоча в основі гострих коронарних, цереброваскулярних і периферичних судинних подій лежать загальні патологічні зміни артерій і фактори ризику, їх превентивне лікування однакове, проте вони рідко вивчаються одночасно.

Хірургічне лікування поєднаного ураження внутрішньої сонної артерії (ВСА) і КА пов'язане з підвищеним ризиком ускладнень і летальності. Післяопераційний інсульт при операції аорто-коронарного шунтування (АКШ) є проблемою першорядної важливості [3], а збільшення ризику неврологічних ускладнень АКШ пов'язане саме з ураженням ВСА. Дійсно, проспективні дослідження показали, що у 8-14% пацієнтів, що переносять АКШ, є значущий каротидний стеноз, а у 28% хворих, обстежуваних для проведення операції КЕА, є важке ураження коронарного русла. Крім того, ІХС є провідною причиною ранньої і віддаленої летальності після КЕА. Післяопераційний інсульт залишається найбільш катастрофічним і високовартісним ускладненням АКШ з летальністю 24,8%.

Незважаючи на те, що КЕА показує позитивні результати в профілактиці інсульту при атеросклеротичному ураженні ВСА, а АКШ ефективне при лікуванні важкої ІХС, поєднання цих методів хірургічного лікування супутнього ураження ВСА і КА залишається спірним.

Тільки в 2007 р. було опубліковано аналіз досить великої кількості послідовних операцій КС і АКШ. J. Van der Heyden, враховуючи досвід лікування великої групи пацієнтів (n=356), пропонує альтернативний підхід реваскуляризації 2-х артеріальних басейнів: первинне виконання операції КС з подальшим виконанням АКШ. Сумарний показник (смерть + ІМ + інсульт) через 30 днів після операції АКШ склав 6,8%, що свідчить про значне позитивне зрушення порівняно з результатами попередніх хірургічних серій. Неврологічні ускладнення були низькими як після КС, так і через 30 днів після виконання АКШ («великий» інсульт – 1,1%). У віддаленому періоді (в середньому через 30 місяців) «великий» інсульт також склав 1,1%. Показник рестенозу в стенті ВСА був незначним. Пропозиція альтернативного підходу до реваскуляризації 2 артеріальних басейнів – первинне виконання операції КС із подальшим виконанням АКШ – не була новою. У ретроспективному аналізі [5] дослідники з клініки Клівленда порівняли результати хірургічного лікування пацієнтів, які перенесли КС перед операцією на відкритому серці (n = 56), і хворих (n=111), яким були виконані комбіновані операції (КАЕ + АКШ).

Ендоваскулярний підхід продемонстрував сприятливі результати, однак аналіз був обмежений дисбалансами серед груп: більш важка стенокардія, важка лівошлуночкова дисфункція, симптомні каротидні стенози частіше спостерігалися в групі КС.

В останнє десятиліття при лікуванні поєднаних оклюзійно-стенотичних уражень сонних і коронарних артерій стали застосовувати малоінвазивні ендоваскулярні втручання як у комбінації з традиційними хірургічними операціями, так і без них. У дослідженні нідерландських учених, що включало 356 пацієнтів, яким виконані операції каротидна ангіопластика та стентування (КАС), а потім АКШ, місячний показник «смерть/інсульт/ІМ» склав 6,8% [4]. Через 31 міс. спостережень після виконаних операцій в 1,1% випадків зареєстровані фатальний і нефатальний інсульти. Рестенози в сонних артеріях після КАС були незначними. Дослідники звертають увагу на те, що сприятливий результат залежить від обсягу виконуваних комбінованих операцій у клініці (47 на рік), а також від узгодженої роботи кардіохірургів, інтервенційних хірургів, нейрохірургів та неврологів [8].

Мета роботи. Метою цього дослідження було вивчити результати хірургічного лікування при оклюзійно-стенотичних ураженнях сонних артерій у хворих із супутньою оклюзійно-стенотичною патологією коронарних артерій у динаміці і розробити тактику лікування.

Матеріали та методи

Нами проведено аналіз етапного хірургічного лікування 78 пацієнтів з поєднаною оклюзійно-стенотичною патологією сонних і коронарних артерій, яким планували або вже провели хірургічні операції на судинах серця за період з січня 2008 по грудень 2013 р. Прооперовано 78 (100%) пацієнтів, 10 (12,8%) з них проведена - каротидна ендартеректомія (КЕА). А у 68 (87,2%) - ендоваскулярне стентування сонних артерії (ССА). Пацієнти розділені на дві групи. Перша група – 53 (67,9%) пацієнти, яким проведено спочатку хірургічні втручання на сонних артеріях (ССА або КЕА), а пізніше операції на коронарних артеріях (СКА або АКШ). Друга група – 25 (32,1%), які оперовані у зворотній послідовності: спочатку – методом СКА або АКШ, а потім – ССА або КЕА.

Середній вік пацієнтів склав 69,2±1,0 року. Показами для проведення ангіопластики із стентуванням сонних артерій були стенози однієї або двох магістральних артерій більше 80%, незалежно від наявності вогнищевої неврологічної симптоматики, а також стенози артерій більше 60% за наявності вогнищевої неврологічної симптоматики або неодноразових ТІА в анамнезі в басейні ураженої артерії. Усім хворим виконували ЦАГ і доплерографічне обстеження брахіоцефальних судин до і після хірургічного втручання. Динамічне спостереження

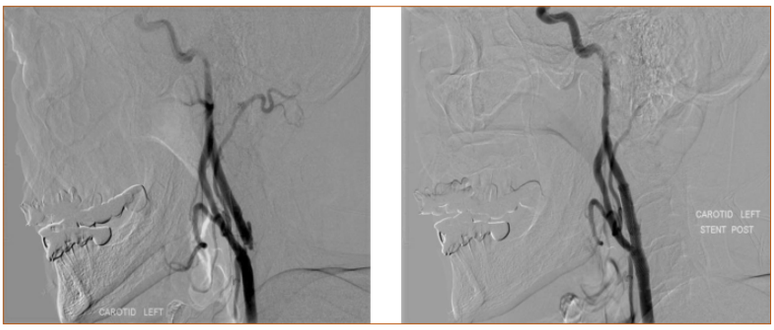

Рисунок 1 Етапи проведення операції стентування лівої ВСА при критичному стенозі в нейрохірургічному стаціонарі

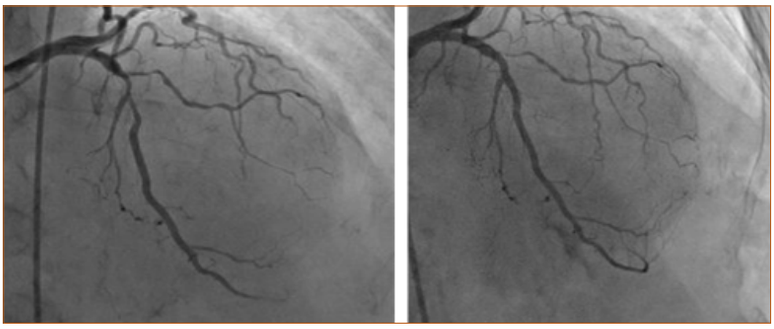

Рисунок 2 Етапи проведення операції стентування вираженого стенозу передньої міжшлуночкової артерії серця в кардіохірургічному стаціонарі

за хворими показало, що протягом 2-х років повторні ТІА в басейнах оперованих сонних артерій були тільки у 3-х хворих другої групи, але без неврологічного дефіциту. Повторних ішемічних інсультів не спостерігалося. Один хворий помер у день виписки зі стаціонару на 7-му добу після операції КЕА (почувався задовільно, самостійно ходив), раптова смерть внаслідок ТЕЛА, у хворого в анамнезі перенесений інфаркт міокарда та миготлива аритмія. Кращі результати були відзначені в першій групі хворих. У цій групі пацієнтів зауважено поліпшення життєдіяльності та зменшення кардіоваскулярного ризику порівняно з пацієнтами другої групи.

Висновки

При виборі хірургічної тактики слід враховувати такі критерії: недостатність якого артеріального басейну переважає у хворого (басейн каротидних артерій чи басейн коронарних артерій), толерантність головного мозку до тимчасового перетискання сонних артерій з урахуванням стану Велізієвого кола, тип атеросклеротичних бляшок, їх емболозагроза, ступінь стенозування артерій.

Таким чином, ендоваскулярні поетапні втручання у хворих з 2-х басейновими ураженнями артеріального русла (сонні та коронарні артерії) можуть стати альтернативою традиційним хірургічним операціям, а в низці випадків – єдиним методом лікування завдяки короткій тривалості блокування мозкової перфузії та меншим медикаментозно-наркозним навантаженням для хворого. Ендоваскулярним втручанням на сонних артеріях слід віддати перевагу за наявності уражень, які анатомічно важко доступні для КЕА, оклюзії контралатеральної сонної артерії або значних змін артерій вертебробазилярного басейну, стенозах неатеросклеротичного походження, рестенозів після операцій та при важких супутніх захворюваннях.

Черговість етапів проведення інтервенційних операцій вимагає уточнення, що можливе з накопиченням клінічного матеріалу та вивченням віддалених результатів.

Список використаної літератури

1. Сосудистая хирургия по Хаймовичу / Под ред. Э. Агдера; перевод 5-го английского издания под. ред. А. В. Покровского. - М.: Бином. Лаборатория знаний, 2010. - Т. 1. - 644 с.
2. Eskandari M.K., Pearce W.E.L, Yao J.S.T. Carotid artery disease. Peoples medical publishing house. - Shelton, Connecticut, USA. – 2010. - 344 p.
3. Кузнецов А.Н. Современные принципы лечения мультифокального атеросклероза // Вестник Национального медико-хирургического центра имени Н.И. Пирогова. - 2008. - Т. 3, № 1. - С. 78-83.
4. Mendiz O, Fava C, Valdivieso L et al. Synchronous carotid stenting and cardiac surgery: an initial single-center experience. Catheter Cardiovasc Interv 2006; 68: 424-25.
5. Bhatt D., Steg P., Ohman E. et. al. International prevalence, recognition, and treatment of cardiovascular risk factors in outpatients with atherothrombosis. JAMA. – 2006. – V.295. – P. 180-189.
6. Versaci F., Del Giudice C., Nardi P. et al. Sequential Hybrid Carotid and Coronary Artery Revascularization. SHARP Trial: Immediate and Midterm Results. Circulation, 2006. – V.114. – P. 819–20.
7. Van der Heyden J., Suttorp M.J., Bal E.T. et al. Staged carotid angioplasty and stenting followed by cardiac surgery in patients with severe asymptomatic carotid artery stenosis. Circulation? 2007. - V.116. – P. 2036–42.

Надійшла до редакції 02.09.2014