

Особенности клинической манифестации артериовенозных мальформаций головного мозга в различных возрастных группах

Л.А. Дзяк, Е.С. Цуркаленко

ГУ «Днепропетровская медицинская академия МЗ Украины»

Резюме. В статье представлены результаты исследования особенностей клинической манифестации артериовенозных мальформаций головного мозга в различных возрастных группах. Артериовенозные мальформации головного мозга (АВМ) представляют собой клубок патологически измененных сосудов, обеспечивающий шунтирование артериальной крови в венозную систему. Наиболее частым клиническим проявлением АВМ являются интракраниальные геморрагии. Кроме того, мальформации могут проявляться эпилептическими приступами, головной болью, очаговым неврологическим дефицитом, когнитивными нарушениями. Особенности клинических проявлений подвержены значительной вариабельности. Несмотря на множество исследований, посвященных этой проблеме, влияние возраста на специфические характеристики АВМ, которые могут влиять на течение заболевания и риск развития кровоизлияний, изучено недостаточно. В статье рассмотрены особенности клинической манифестации артериовенозных мальформаций головного мозга в различных возрастных группах. Полученные данные свидетельствуют о «динамичности» характеристик АВМ в разных возрастных группах и могут предостеречь от применения устойчивого показателя годового риска разрывов АВМ в консультировании пациентов, подчеркивая необходимость индивидуального подхода с учетом множества факторов.

Ключевые слова: церебральные артериовенозные мальформации, возраст, интракраниальные геморрагии, эпилептические приступы.

Артериовенозные мальформации (АВМ), представляющие собой патологически измененные сосуды головного мозга, по данным аутопсий, обнаруживаются у 4,3% популяции [1]. В 2014 году Hashimoto с соавт. установили, что в среднем только 28% АВМ имеют клинические проявления [2]. Согласно данным международных проспективных исследований, в 52% случаев АВМ манифестируют внутрочерепными кровоизлияниями [3, 4]. Другие клинические проявления мальформаций включают эпилептические приступы, головные боли и прогрессирующий неврологический дефицит [5, 6]. Наиболее часто АВМ головного мозга диагностируются в возрасте 30-40 лет [7]. Несмотря на множество исследований, посвященных этой проблеме, влияние возраста на специфические характеристики АВМ, которые могут влиять на

течение заболевания и риск развития кровоизлияний, изучено недостаточно [8-10].

В предыдущих исследованиях не выявлено влияние возраста пациентов на риск развития первичных и повторных кровоизлияний [11, 12]. Взаимосвязь между возрастом и морфологическими характеристиками АВМ изучена недостаточно [6, 13].

Цель исследования — проанализировать влияние возраста пациентов на клинические и морфологические особенности АВМ.

Материалы и методы

Проведен анализ демографических, клинических и анатомо-морфологических данных 207 пациентов с АВМ головного мозга. Все АВМ были диагностированы при помощи селективной церебральной ангиографии или

© Л.А. Дзяк, Е.С. Цуркаленко

компьютерной ангиографии. Кровоизлияние из АВМ верифицировалось при проведении компьютерной или магнитно-резонансной томографии. Негеморрагические проявления АВМ были стратифицированы на эпилепсию, когнитивные нарушения, очаговый неврологический дефицит и головную боль. В исследовании оценены морфологические характеристики мальформаций: размер (максимальный диаметр узла в мм); локализация АВМ — лобарные (лобные, теменные, височные, затылочные), глубокие (базальные ганглии, внутренняя капсула, таламус, мозолистое тело), инфратенториальные (ствол мозга или мозжечок); характер венозного дренирования (в поверхностные корковые вены, в глубокую венозную систему, комбинированный поверхностный и глубокий дренаж); характер питающих сосудов (одиночные, множественные). В связи со значительным влиянием на перестройку церебральной гемодинамики, АВМ, расположенные в зонах смежного кровоснабжения и питающиеся из различных артериальных бассейнов, были выделены в отдельную группу.

Согласно данным исследований [14], АВМ часто ассоциированы с внутречерепными артериальными аневризмами (АА). Артериальные аневризмы представляют собой суккулярные дилатации просвета артерии, в 2 и более раза превышающие диаметр несущего сосуда [15]. Частота встречаемости АА, коморбидных АВМ, значительно выше, чем каждой патологии в отдельности [14, 16, 17]. Кроме того, доказано влияние наличия АА на особенности течения мальформаций [15, 18]. В связи с этим изучение наличия и локализации АА у пациентов с АВМ разных возрастных групп представляет особый интерес. В зависимости от расположения АА были разделены на аневризмы артерии, питающей мальформацию, интранидальные аневризмы и аневризмы, не связанные с АВМ [16].

Статистический анализ выполнен с использованием программ ProcessStats: SPC Statistics и Wizard — Statistics and Analysis. Для оценки взаимосвязи возраста с клиническими и морфологическими характеристиками АВМ использованы стандартные статистические модели.

Возраст пациентов в момент клинической манифестации АВМ стратифицирован на возрастные классы с шагом в 10 лет. Про-

веден двухсторонний дисперсионный анализ (ANOVA), позволивший исследовать влияние одной непрерывной зависимой переменной на разные категориально независимые переменные, и тест Тьюки для оценки достоверности результатов. Также оценено наличие линейных и нелинейных корреляций с другими переменными исследования.

Результаты и их обсуждение

В зависимости от возраста пациенты разделены на 6 возрастных групп: 15 пациентов в возрасте от 0 до 19 лет; 45 пациентов — от 20 до 29 лет; 50 пациентов — от 30 до 39 лет; 39 пациентов — от 40 до 49 лет; 34 пациента — от 50 до 59 лет; 24 пациента — старше 60 лет. В целом средний возраст обследованных составил 36 ± 7 лет. Не выявлено гендерных различий, линейных или нелинейных корреляций среди возрастных групп.

У 46% обследованных пациентов мальформации манифестировали развитием геморрагии. Частота разрывов АВМ достоверно отличалась среди возрастных групп. Самые высокие частоты кровотечений из АВМ были обнаружены среди пациентов до 19 лет (58%) и старше 60 лет (59%). Наиболее редко АВМ проявлялись геморрагиями в группах пациентов 30-39 и 40-49 лет. Была выявлена квадратная корреляция между возрастом и геморрагической манифестацией АВМ. Вторым по частоте клиническим проявлением АВМ у исследуемой группы явились эпилепсии — выявлены у 29% пациентов, их частота значительно варьировала среди возрастных групп. Установлена прямая корреляционная взаимосвязь между эпилепсиями и возрастом пациентов. Самая высокая частота эпилепсий выявлена в группах пациентов в возрасте 30-39 лет (40%) и 40-49 лет (34%). Ни у одного пациента старше 60 лет АВМ не манифестировали эпилепсиями. Значительная отрицательная корреляция между возникновением судорог и увеличением возраста была обнаружена для линейных и квадратичных значений возраста. Среди пациентов с внезапно возникшим или медленно прогрессирующим очаговым неврологическим дефицитом (не связанным с кровоизлиянием) никаких достоверных различий между возрастными группами обнаружено не было. Однако статистическая модель, анализирующая возраст как

непрерывную переменную, показала линейную корреляцию неврологического дефицита с увеличением возраста пациентов — самая тесная корреляция выявлена среди пациентов от 50 до 59 лет и старше 60 лет (рис. 1). Что касается головной боли и когнитивных нарушений, не было выявлено существенных различий между группами.

Средний диаметр АВМ в исследуемой выборке составил 31 ± 9 мм. Размеры узла АВМ значительно отличались в различных возрастных группах (рис. 2). Наибольший диаметр узла был выявлен у пациентов с АВМ в возрасте от 20 до 29 лет (средний максимальный диаметр составил 39 ± 11 мм). Кроме того, в *posthoc*-анализе, уточняющем размер мальформаций (Tukey's HSD procedure; $df=532$, $\alpha=0,05$), средние значения максимального диаметра значительно различались между группой пациентов 0-19 лет (16 ± 4 мм) и группой пациентов старше 60 лет (28 ± 7 мм). Выявлены значительные линейные и логарифмические корреляции между величиной АВМ и увеличением возраста. Однако «goodness-of-fit» анализ был существенным только для линейных ($F=6,19$; $p=0,013$), а не для квадратичных корреляций ($F=2,74$; $p \leq 0,098$), позволяя предположить, что линейная корреляция является достаточной для описания влияния возраста на размер АВМ.

Относительная частота лобарной локализации АВМ также показала существенные различия среди возрастных классов с наибольшей частотой у пациентов возрастных групп 30-39, 40-49, 50-59 лет. Частота выявления АВМ глубоких структур головного мозга составила 20% среди пациентов 0-19 лет, 3% среди пациентов в возрасте от 50 до 59 лет. Ни один случай глубоко расположенных АВМ не был диагностирован у пациентов старше 60 лет (рис. 3). Однако линейные корреляции между частотой обнаружения лобарных АВМ и увеличением возраста не выявлены. Для АВМ глубоких структур мозга также не было обнаружено никаких существенных различий среди возрастных групп. Однако выявлена отрицательная корреляция с увеличением возраста. Частота выявления инфратенториальных АВМ значительно варьировала среди возрастных групп, являясь наиболее высокой в группе пациентов старше 60 лет (рис. 3). Также были обнаружены существенные линейные и логарифмические корреляции частоты

инфратенториальных АВМ с увеличением возраста. «Goodness-of-fit» анализ пригодности был значительным для линейных ($df=12,81$; $p < 0,001$) и квадратичных ($df=28,63$; $p < 0,001$) корреляций, а также для их комбинации ($df=41,00$; $p < 0,001$).

АВМ зоны смежного кровоснабжения встречались с достоверно разной частотой в различных возрастных группах, были выявлены достоверные отрицательные корреляции (как линейные, так и логарифмические)

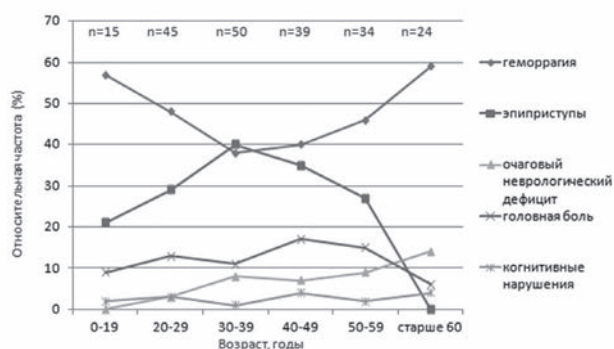


Рисунок 1 Особенности манифестации АВМ в различных возрастных группах

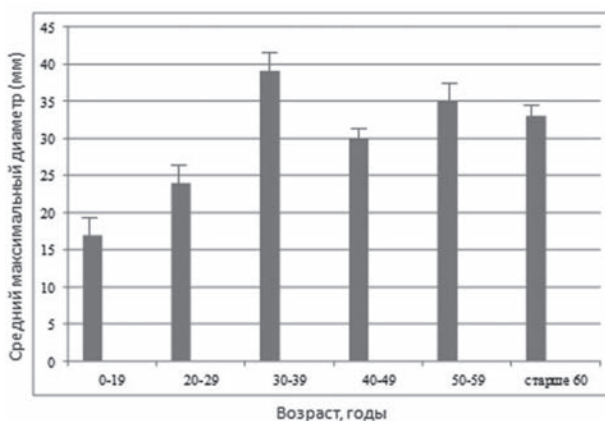


Рисунок 2 Средний максимальный размер узла АВМ в различных возрастных группах

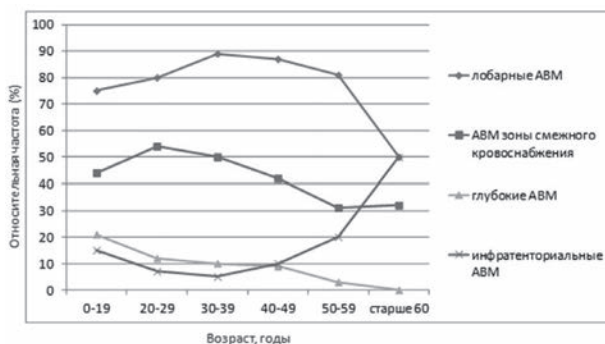


Рисунок 3 Анатомическая локализация АВМ в различных возрастных группах

их частоты с увеличением возраста (рис. 3). Дополнительный «goodness-of-fit» анализ был достоверным для линейных ($df=6,19$; $p \leq 0,013$) и квадратичных ($df=7,00$; $p=0,008$) корреляция, а также для их комбинации ($df=10,73$; $p \leq 0,005$).

Относительное распределение пациентов с АВМ и коморбидными АА любого подтипа показало значительные различия между возрастными группами (рис. 4). Частота встречаемости АА у пациентов с АВМ составила от 13% в группе 0-19 лет до 63% в группе старше 60 лет. Оценка показателя Спирмена подтвердила выраженную линейную корреляцию частоты коморбидных АА с увеличением возраста. Аналогичные устойчивые линейные корреляции выявлены для аневризм питающих артерий и для аневризм, не связанных с АВМ. Однако для интранидальных аневризм корреляции не были достоверными. Тем не менее все три подтипа, включая интранидальные аневризмы, показали различную частоту встречаемости по возрастным классам (рис. 4).

Никаких корреляций возраста с различными вариантами венозного дренирования выявлено не было.

Полученные результаты свидетельствуют о значительном влиянии возраста на клинические и морфологические характеристики АВМ, включая установленные факторы риска, влияющие на течение и исход заболевания [19].

Клинически наиболее часто АВМ манифестируют внутрочерепными кровоизлияниями, частота которых значительно варьирует среди возрастных групп. Кроме того, частота факторов, увеличивающих риск разрыва АВМ, таких как размер АВМ [7, 11, 17, 18] и наличие ассоциированных аневризм [8, 16, 19-21], также

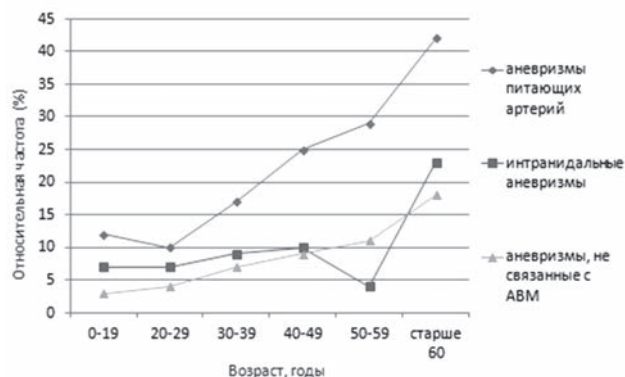


Рисунок 4 Частота коморбидных аневризм у пациентов с АВМ в различных возрастных группах

выражено отличается в возрастных группах. Для другого варианта клинического проявления АВМ, судорожного синдрома, также была выявлена значительная связь с возрастом.

Взаимосвязь возраста с размером АВМ и выявлением мальформаций пограничных зон кровоснабжения как известных предикторов АВМ-ассоциированного судорожного синдрома [15, 22, 23] дополнительно подтверждает правдоподобность наших выводов.

Что касается инвазивных методов лечения, размер АВМ и дренирование в систему глубоких вен мозга — признанные морфологические предикторы риска оперативного вмешательства, положены в основу шкалы Спецлера — Мартина [24-27]. Оба этих фактора также могут играть роль в прогнозировании риска эндоваскулярного лечения [28-30]. Никаких взаимосвязей с возрастом не было обнаружено для глубинно расположенных АВМ, однако в этой группе обнаруживалась самая большая доля артериальных аневризм. Хотя в нашем исследовании не было выявлено значительных различий частоты дренирования в глубокие вены мозга в разных возрастных классах, однако средний максимальный размер узла АВМ был значительно связан с возрастом, выявляя тенденцию к уменьшению диаметра АВМ с увеличением возраста манифестации.

В одном из недавних исследований уже показано влияние возраста на риск хирургического лечения АВМ [30], однако для подтверждения этих результатов необходимы дальнейшие исследования.

Пациенты, у которых АВМ манифестировали в возрасте старше 60 лет, имеют несколько клинических и морфологических особенностей, которые являются уникальными для этой подгруппы. У этих пациентов не было выявлено судорожных синдромов, АВМ наиболее часто проявлялись геморрагией (73%). Самое удивительное, что эта возрастная группа продемонстрировала наименьший средний диаметр АВМ во всей исследуемой когорте. Это наблюдение бросает вызов общепринятому представлению о том, что АВМ представляют собой нарушение эмбрионального развития, которое неуклонно растет с течением времени. Значительно меньшие диаметры узла АВМ у пациентов старше 60 лет свидетельствуют в пользу теории о поздних АВМ, которые могут развиваться после рождения и даже

во время взрослой жизни [31]. Возможность спонтанной регрессии АВМ [32] также может играть роль в тенденции к обнаружению АВМ меньших диаметров в более старшем возрасте, но, поскольку отсутствуют достаточные доказательства степени общей регрессии АВМ, ее влияние на выявленный феномен может быть ограничено.

Увеличение диаметра узла АВМ с увеличением возраста может свидетельствовать в пользу ангиогенеза и динамичности данной патологии [28]. Отмечается ли возможность быстрого роста АВМ только у молодых пациентов (описан рецидив формирования АВМ после полного удаления [33, 34]) или также может наблюдаться в более старших возрастных группах, еще предстоит определить.

Возрастные характеристики пациентов являются фактором, иллюстрирующим ограниченную возможность сопоставления данных исследований различных центров. Недавно опубликованное сравнение 1289 пациентов с АВМ из 4 международных центров продемонстрировало значительное различие возрастных характеристик в выборках [35-37]. Общий средний возраст пациентов, включенных в этот метаанализ, составил 25 лет (доверительный интервал 95%), что существенно отличается от данных, полученных в нашем исследовании (36 ± 7 лет, 95% ДИ), равно как и от данных Нью-Йоркского исследования АВМ [2] (33 года, 95% ДИ; $p < 0,001$). Эти сравнения подчеркивают, что в исследованиях естественной истории течения и особенностей лечения АВМ только ограниченные выводы о характеристиках общей популяции пациентов с АВМ могут быть сделаны на основании данных одного центра. Это справедливо и для нашего исследования, к которому применимы некоторые дополнительные методологические ограничения. Все переменные были закодированы в момент диагностики АВМ и не включали последующие данные о возможных изменениях характеристик АВМ. Следовательно, исследование представляет собой поперечный срез и не обеспечивает продольный анализ течения заболевания.

В целом наши данные противоречат предположению об однородности характеристик АВМ в разных возрастных классах при начальных проявлениях заболевания. В частности, пациенты с АВМ, диагностированными в более старшем возрасте, по-видимому, не-

сут большую часть АВМ, манифестирующих геморрагией и, скорее всего, имеют дополнительные факторы риска (т. е. одновременных артериальных аневризм и АВМ малого размера). Эти результаты свидетельствуют о «динамической» характеристике риска в разных возрастных группах и могут предостеречь от применения устойчивого показателя годового риска разрывов АВМ в консультировании пациентов [34, 35, 38]. Накопление данных из проспективных продольных и популяционных исследований позволяет делать более точные прогнозы рисков связанной с АВМ заболеваемости и смертности.

Список использованной литературы

1. Hetts S.W., Cooke D.L., Nelson J. et al. Influence of patient age on angioarchitecture of brain arteriovenous malformations // *Am. J. Neuroradiol.* — 2014. — Vol. 35 (7). — P. 1376-1380.
2. Stapf C., Mast H., Sciacca R.R., Berenstein A., Nelson P.K., Gobin Y.P., Pile-Spellman J., Mohr J.P. The New York Islands AVM Study: design, study progress, and initial results // *Stroke.* — 2003. — Vol. 34 (5). — P. e29-e33.
3. Brown R.D. Jr., Wiebers D.O., Forbes G., O'Fallon W.M., Piepgras D.G., Marsh W.R., Maciunas R.J. The natural history of unruptured intracranial arteriovenous malformations // *J. Neurosurg.* — 2008. — Vol. 68. — P. 352-357.
4. Hartmann A., Mast H., Mohr J.P., Koennecke H.C., Osipov A., Pile-Spellman J., Duong D.H., Young W.L. Morbidity of intracranial hemorrhage in patients with cerebral arteriovenous malformation // *Stroke.* — 1998. — Vol. 29 (5). — P. 931-934.
5. Junsheng L., Xianli L., Chuhan J., Zhongxue W. Brain AVM characteristics and age // *Europ. J. of Radiol.* — 2012. — Vol. 81 (4). — P. 780-783.
6. Oulasvirta E., Koroknay-Pál P., Hafez A., Abou Elseoud A., Lehto H., Laakso A. Characteristics and Long-Term Outcome of 127 Children With Cerebral Arteriovenous Malformations // *Neurosurgery.* — 2018. — Vol. 84 (1). — P. 151-159.
7. Nakamura M., Krauss J.K. In Reply: De Novo Arteriovenous Malformation Growth Secondary to Implantation of Genetically Modified Allogeneic Mesenchymal Stem Cells in the Brain // *Neurosurgery.* — 2016. — Vol. 78 (4). — P. E602-E603.
8. Ellis M.J., Armstrong D., Vachhrajani S. et al. Angioarchitectural features associated with hemorrhagic presentation in pediatric cerebral arteriovenous malformations // *J. Neurointerv. Surg.* — 2013. — Vol. 5 (3). — P. 191-95.
9. Stapf C., Mast H., Sciacca R.R. et al. Predictors of hemorrhage in patients with untreated brain arteriovenous malformation // *Neurology.* — 2006. — Vol. 66 (9). — P. 1350-55.
10. Stefani M.A., Porter P.J., terBrugge K.G. et al. Angioarchitectural factors present in brain arteriovenous malformations associated with hemorrhagic presentation // *Stroke.* — 2002. — Vol. 33 (4). — P. 920-24.
11. Atkinson R.P., Awad I.A., Batjer H.H. et al. Joint Writing Group of the Technology Assessment Committee American Society of Interventional and Therapeutic

- Neuroradiology; Joint Section on Cerebrovascular Neurosurgery a Section of the American Association of Neurological Surgeons and Congress of Neurological Surgeons; Section of Stroke and the Section of Interventional Neurology of the American Academy of Neurology. Reporting terminology for brain arteriovenous malformation clinical and radiographic features for use in clinical trials // *Stroke*. — 2001. — Vol. 32. — P. 1430-42.
12. Mohr J.P., Parides M.K., Stapf C. et al. International ARUBA investigators. Medical management with or without interventional therapy for unruptured brain arteriovenous malformations (ARUBA): a multicentre, non-blinded, randomised trial // *Lancet*. — 2014. — Vol. 383 (9917). — P. 614-621.
 13. Stapf C. The rationale behind «A Randomized Trial of Unruptured Brain AVMs» (ARUBA) // *Acta Neurochir.* — 2010. — Vol. 107. — P. 83-85.
 14. Stefani M.A., Porter P.J., terBrugge K.G. et al. Large and deep brain arteriovenous malformations are associated with risk of future hemorrhage // *Stroke*. — 2002. — Vol. 33 (5). — P. 1220-24.
 15. D'Aliberti G., Talamonti G., Cenzato M. et al. Arterial and venous aneurysms associated with arteriovenous malformations // *World Neurosurg.* — 2015. — Vol. 83 (2). — P. 188-96.
 16. Gross B.A., Ropper A.E., Du R. Vascular complications of stereotactic radiosurgery for arteriovenous malformations // *Clin. Neurol. Neurosurg.* — 2013. — Vol. 115 (6). — P. 713-717.
 17. Platz J., Berkefeld J., Singer O.C. et al. Frequency, risk of hemorrhage and treatment considerations for cerebral arteriovenous malformations with associated aneurysms // *Acta Neurochir. (Wien)*. — 2014. — Vol. 156 (11). — P. 2025-34.
 18. Gardenghi B., Bortolotti C., Lanzino G. Aneurysms associated with arteriovenous malformations // *Contemp. Neurosurg.* — 2014. — 36. — P. 1-6.
 19. Al-Shahi Salman R., White P.M., Counsell C.E., du Plessis J., van Beijnum J., Josephson C.B. et al. Outcome after conservative management or intervention for unruptured brain // *JAMA*. — 2014. — Vol. 311 (16). — P. 1661-9.
 20. Consoli A., Renieri L., Nappini S., Limbucci N., Mangiafico S. Endovascular treatment of deep hemorrhagic brain arteriovenous malformations with transvenous onyx embolization // *Am. J. Neuroradiol.* — 2013. — Vol. 34 (9). — P. 1805-1811.
 21. Crowley R.W., Ducruet A.F., McDougall C.G., Albuquerque F.C. Endovascular advances for brain arteriovenous malformations // *Neurosurgery*. — 2014. — Vol. 74 (1). — P. S74-S82.
 22. Davies J.M., Yanamadala V., Lawton M.T. Comparative effectiveness of treatments for cerebral arteriovenous malformations: trends in nationwide outcomes from 2000 to 2009 // *Neurosurg. Focus*. — 2012. — Vol. 33 (1). — P. E11.
 23. da Costa L., Wallace M.C., terBrugge K.G., O'Kelly C., Willinsky R.A., Tymianski M. The natural history and predictive features of hemorrhage from brain arteriovenous malformations // *Stroke*. — 2009. — Vol. 40 (1). — P. 100-5.
 24. Gross B.A., Du R. Natural history of cerebral arteriovenous malformations: a meta-analysis // *J. Neurosurg.* — 2013. — Vol. 118 (2). — P. 437-43.
 25. Hernesniemi J.A., Dashti R., Juvela S., Väärt K., Niemelä M., Laakso A. Natural history of brain arteriovenous malformations: a long-term follow-up study of risk of hemorrhage in 238 patients // *Neurosurgery*. — 2008. — Vol. 63 (5). — P. 823-9; discussion 829-31.
 26. Cockroft K.M., Chang K.E., Lehman E.B., Harbaugh R.E. AVM Management Equipose Survey: physician opinions regarding the management of brain arteriovenous malformations // *J. Neurointerv. Surg.* — 2014. — Vol. 6 (10). — P. 748-53.
 27. Cockroft K.M. Unruptured brain arteriovenous malformations should be treated conservatively // *Stroke*. — 2007. — Vol. 38 (12). — P. 3310-1.
 28. Pierot L., Fiehler J., Cognard C., Söderman M., Spelle L. Will a randomized trial of unruptured brain arteriovenous malformations change our clinical practice? // *Am. J. Neuroradiol.* — 2014. — Vol. 35 (3). — P. 416-7.
 29. Magro E., Gentric J.C., Batista A.L., Kotowski M., Chaalala C., Roberge D., Weill A., Stapf C., Roy D., Bojanowski M.W., Darsaut T.E., Klink R., Raymond J. The Treatment of Brain AVMs Study (TOBAS): an all-inclusive framework to integrate clinical care and research // *J. Neurosurg.* — 2018. — Vol. 128 (6). — P. 1823-1829.
 30. Mohr J.P., Stefani E., Pile-Spellman J. Brief Review of the Clinical Trial Basis for Management of Unruptured Brain Arteriovenous Malformations // *Ann. Vasc. Med. Res.* — 2018. — Vol. 5 (1). — P. 1084.
 31. Derdeyn C.P., Zipfel G.J., Albuquerque F.C., Cooke D.L., Feldmann E., Sheehan J.P. et al. Management of Brain Arteriovenous Malformations: A Scientific Statement for Healthcare Professionals from the American Heart Association/American Stroke Association // *Stroke*. — 2017. — Vol. 48 (8). — P. 200-224.
 32. Bambakidis N.C., Cockroft K.M., Hirsch J.A., Connolly E.S., Amin-Hanjani S., Meyers P.M. et al. The case against a randomized trial of unruptured brain arteriovenous malformations: misinterpretation of a flawed study // *Stroke*. — 2014. — Vol. 45 (9). — P. 2808-2810.
 33. Stapf C., Parides M.K., Mohr J.P. Arteriovenous Malformations of the Brain // *N. Engl. J. Med.* — 2017. — Vol. 377 (5). — P. 497-498.
 34. Kim H., Al-Shahi Salman R., McCulloch C.E., Stapf C., Young W.L. Untreated brain arteriovenous malformation: patient-level meta-analysis of hemorrhage predictors // *Neurology*. — 2014. — Vol. 83 (7). — P. 590-7.
 35. Yu J.F., Nicholson A.D., Nelson J., Alexander M.D., Tse S.H., Hetts S.W., Kim H., Cooke D.L. Predictors of intracranial hemorrhage volume and distribution in brain arteriovenous malformation // *Interv. Neuroradiol.* — 2018. — Vol. 24 (2). — P. 183-188.
 36. Starke R.M., Ding D., Kano H., Mathieu D., Huang P.P., Feliciano C., Rodriguez-Mercado R., Almodovar L., Grills I.S., Silva D., Abbassy M., Missios S., Kondziolka D., Barnett G.H., Dade Lunsford L., Sheehan J.P. International multicenter cohort study of pediatric brain arteriovenous malformations. Part 2: Outcomes after stereotactic radiosurgery // *J. Neurosurg. Pediatr.* — 2017. — Vol. 19 (2). — P. 136-148.
 37. Ma L., Chen X.L., Chen Y., Wu C.X., Ma J., Zhao Y.L. Subsequent haemorrhage in children with untreated brain arteriovenous malformation: Higher risk with unbalanced inflow and outflow angioarchitecture // *Eur Radiol.* — 2017. — Vol. 27 (7). — P. 2868-2876.
 38. Hodel J., Leclerc X., Kalsoum E., Zuber M., Tamazyan R., Benadjaoud M.A., Pruvo J.P., Piotin M., Baharvahdat H., Zins M., Blanc R. Intracranial Arteriovenous Shunting: Detection with Arterial Spin-Labeling and Susceptibility-Weighted Imaging Combined // *Am. J. Neuroradiol.* — 2017. — Vol. 38 (1). — P. 71-76.

Надійшла до редакції 21.12.2018 року