

# Возможности транскраниальной микрополяризации в лечении ОНМК

А.Л. Горелик<sup>1,2</sup>, А.Г. Нарышкин<sup>1,2,3</sup>, Н.Ю. Сафонова<sup>1</sup>, Л.Р. Ахмерова<sup>1,4</sup>

<sup>1</sup>ФГБУ «Национальный медицинский исследовательский центр психиатрии и неврологии имени В.М. Бехтерева» МЗ РФ

<sup>2</sup>Институт эволюционной физиологии и биохимии им. И.М. Сеченова РАН

<sup>3</sup>Северо-Западный государственный медицинский университет имени И.И. Мечникова МЗ РФ

<sup>4</sup>Санкт-Петербургский Гуманитарный университет профсоюзов

**Резюме.** Восстановительное лечение и реабилитация больных с перенесенными острыми нарушениями мозгового кровообращения является комплексным и длительным процессом. Транскраниальная микрополяризация, являясь технологией физиологичной нейромодуляции, позволяет существенно ускорить и оптимизировать восстановительное лечение пациентов с ОНМК. Восстановление интегративной деятельности мозга оценивали по данным исследования пространственной организации ЭЭГ.

**Ключевые слова:** инсульт, ОНМК, транскраниальная микрополяризация, нейромодуляция, реабилитация, ЭЭГ, пространственная организация.

Максимальное число смертей от болезней сердечно-сосудистой системы приходится на возраст до 65 лет, что составляет 30% пациентов в России. По данным регистров 2009-2010 гг., средний возраст развития инсульта в РФ составлял 63,1 года у мужчин и 66,3 года у женщин. При этом было зарегистрировано 3,52 случая острого нарушения мозгового кровообращения (ОНМК) на 1000 населения: 3,83 и 3,29 случая у мужчин и женщин соответственно [1, 2]. Ежегодно в России происходит более 400 тыс. инсультов. 30-35% пациентов умирает в остром периоде, а у выживших в 80% случаев остаются те или иные последствия перенесенного инсульта в виде нарушения различных функций, которые впоследствии могут частично или полностью восстановиться [1].

При возникновении очаговых сосудистых поражений головного мозга происходит нарушение локального и системного мозгового кровообращения, отек головного мозга, формирование гематомы либо фокуса некроза, а также переходной (перифокальной) зоны. Нейроны в этой зоне находятся в со-

стоянии парабиоза, и их гибель со временем может обусловить существенное расширение зоны некроза. Доказано также наличие аутоиммунных реакций в разрушенных тканях мозга [3]. Развитие гипоксических, нейродистрофических и аутоиммунных изменений способствует нарастанию локального и общего отека мозга. Обратимый характер могут носить изменения только в перифокальной зоне. Таким образом, реабилитацию пациентов с ОНМК важно начинать в наиболее ранние сроки и в адекватном объеме. У больных с ОНМК физиопроцедуры принято назначать при ишемическом инсульте — не ранее конца 1-й недели, при геморрагическом — не ранее конца 2-й недели. Допускается применение переменного магнитного поля, дециметровых волн, УВЧ-полей при инсульте через 4-5 недель, а при тяжелых формах — только через 6-7 недель [4]. Подобные противоречия обусловлены, как представляется, определенным дефицитом экспериментально обоснованных представлений о механизмах действия различных физических факторов и, что наиболее важно, об их «физиологичности». Транскраниальная ми-

© А.Л. Горелик, А.Г. Нарышкин, Н.Ю. Сафонова, Л.Р. Ахмерова

крополяризация (ТКМП) приводит к повышению нейрональной активности, как в зоне приложения постоянного тока, так и в областях, непосредственно не подвергавшихся воздействию [5-8], что препятствует переходу имеющихся в перифокальных зонах функциональных нарушений в необратимые органические изменения. Это подтверждается снижением концентрации ионов  $Ca^{+}$  (фактор альтерации) в ликворе, выявляемым сразу после первой процедуры микрополяризации. Доказано, что снижение внеклеточной концентрации ионов кальция является закономерным следствием активации нейронов [9]. Кроме того, возбуждение нейронов постоянным током приводит к деполяризации мембраны рядом находящихся глионов с выраженной глиальной реакцией: увеличением числа отростков астроцитов и их набуханием, снижением электронной плотности их матрикса, вакуолизацией цитоплазмы астроцитов, фрагментацией крист в митохондриях, что рассматривают как общую ответную реакцию, отражающую усиление функций нейронов [10, 11]. Таким образом, первой структурой, реагирующей морфологическими сдвигами на ТКМП, является глия, а затем нейроны и синаптический аппарат [12].

Повышение нейрональной активности в перифокальной зоне, вызывая, в свою очередь, цепочку закономерных физиологических реакций, приводит, в конечном счете, к восстановлению важнейших морфофункциональных характеристик нейронов и системных функций головного мозга, что сопровождается убедительным клиническим эффектом. Ускорение регресса общемозговой и очаговой неврологической симптоматики подтверждено соответствующей нейровизуализационной и ЭЭГ-динамикой.

**Цель исследования** — уточнить эффективность и роль ТКМП в реабилитации пациентов с ОНМК.

## Материалы и методы

В исследование были включены 17 пациентов (12 мужчин и 5 женщин) в возрасте от 49 до 73 лет с ОНМК различной локализации и степени тяжести, получавших в разных периодах заболевания, наряду с общепринятым, лечение методом ТКМП; из них с ишемическим инсультом 4 человека, с ге-

моррагическим инсультом — 13, оперировано 3 человека. Группу сравнения составили 15 пациентов (11 мужчин и 4 женщины) в возрасте от 52 до 68 лет с ОНМК различной локализации и степени тяжести, находившихся в разных периодах заболевания и получавших только общепринятое лечение; из них с геморрагическим инсультом — 7, оперировано — 3 человека. По внутрислоушарной локализации, подтвержденной методами нейровизуализации (КТГ, ЯМРТ), очаги поражения у больных с ОНМК отмечали чаще всего в левом полушарии, в бассейне средней мозговой артерии. Распределение пациентов с ОНМК по периодам заболевания на момент исследования приведено в табл. 1.

Данные по пространственной организации ЭЭГ (ПО ЭЭГ) сравнивали с результатами обследования группы клинически здоровых на момент исследования 17 испытуемых (11 мужчин и 6 женщин) в возрасте от 24 до 49 лет.

И пациенты, и испытуемые из групп сравнения были расценены как правши.

Консервативное лечение включало в себя гипотензивную, вазоактивную и антиагрегантную терапию, протеолитические ферменты, а при наличии свежих внутримозговых гематом небольшого объема, не требующих оперативного вмешательства, назначали в течение первых суток гемостатические препараты. Ноотропную терапию, согласно современным представлениям, назначали с седьмых суток, симптоматическое лечение проводили на протяжении всего срока курации. Оперативные вмешательства осуществляли по жизненным показаниям. В рамках реабилитационных мероприятий всем обследованным больным проводили курсы общеукрепляющей и ноотропной терапии с привлечением лечебной физкультуры, физиотерапевтического лечения, занятий с логопедом.

**Таблица 1** Распределение пациентов с острым нарушением мозгового кровообращения по периодам заболевания

| Латерализация поражения | Периоды заболевания |                   |              |
|-------------------------|---------------------|-------------------|--------------|
|                         | Острый              | Восстановительный | Резидуальный |
| Левосторонняя           | 11                  | 5                 | 5            |
| Правосторонняя          | 6                   | 3                 | 2            |
| Всего                   | 17 (53,1%)          | 8 (25%)           | 7 (21,9%)    |

Проведение процедур ТКМП осуществляли с помощью сертифицированного аппарата для гальванизации, микрополяризации и электрофореза «Реамед-Полярис» (ТУ 944490-001-2312532-01; год выпуска — 2003). Воздействие производили через наложенные на кожу головы свинцовые электроды площадью 3 кв. см, обернутые гигроскопичным материалом (вата, марля) и смоченные физиологическим раствором. При этом анод накладывали над пораженным полушарием в зоне проекции патологического очага, катод — на противоположный сосцевидный отросток. При наличии двустороннего поражения два анода накладывали на проекции очагов, катод — на сосцевидный отросток с той или иной стороны. Курс лечения состоял из 2 недельных циклов по 5 ежедневных процедур. Длительность одной процедуры составляла 40 минут. Силу тока устанавливали на уровне 300 микроампер.

Углубленное ЭЭГ-исследование выполняли по стандартному международному протоколу (схема 10-20, монополярный, биполярный и усредненный монтажи) с помощью компьютерного электроэнцефалографа «Телепат — 104» производства ООО «Потенциал», СПб. ЭЭГ записывали за 1 сутки перед началом курса микрополяризации, через 1 сутки после окончания курса и в сроки от трех-четырех недель до шести месяцев. В отдельных случаях исследования проводили в процессе проведения процедур ТКМП, а также — после выполнения одной, либо нескольких (до 5) процедур.

Анализировали записи, представленные в усредненном монтаже, отдельно в каждом стандартном частотном диапазоне (дельта, тета, альфа, бета), по каждому из каналов ЭЭГ, при минимальной протяженности безартефактной записи не менее 30 секунд. При этом длительность эпохи составляла 4 секунды, перекрытие эпох составляло 50%, использовалось временное окно Ханна. Вычисление коэффициентов когерентности осуществляли средствами встроенного сертифицированного пакета программного обеспечения «WinEEG», представляющего результаты в табличной форме.

Для исследования пространственной организации ЭЭГ нами был разработан алгоритм, позволяющий представлять данные в наглядной форме в виде рисунков-пикто-

грамм, иллюстрирующих дистантные взаимодействия между различными корковыми зонами и их интенсивность.

Для описания полученных паттернов пространственной организации (ПО ЭЭГ) применяли рабочую классификацию интракортикальных взаимодействий с учетом их физико-анатомических особенностей. Взаимодействия между смежными отведениями ЭЭГ оценивали как «короткие», между двумя и более отведениями — как «протяженные». По величине коэффициента когерентности различали «слабые» (ККоГ < 0,5), «средние» (ККоГ от 0,5 до 0,7), «сильные» (ККоГ > 0,7). Выделяли также «гомолатеральные» (в пределах одного полушария) и «гетеролатеральные» взаимодействия.

При этом было обнаружено, что рисунки когерентных связей (КС) в бета-диапазоне оказались более скудными по сравнению с другими диапазонами, дублируя при этом, как правило, альфа-диапазон. Поэтому мы исключили бета-диапазон из дальнейшего анализа.

Интерпретацию полученных данных проводили в свете концепции М.Н. Ливанова (Ливанов М.Н., 1972, 1978, 1989) о пространственной организации биопотенциалов как физиологической основе формирования временных функциональных межкорковых связей. На основании сравнительного анализа паттернов ПО ЭЭГ и их сопоставления с данными КТГ и МРТ, а также — с клинической динамикой и показателями, полученными в группах сравнения, делали выводы о клинко-физиологической сущности предполагаемых межкорковых функциональных связей и их перестройке под влиянием, как стандартной терапии, так и направленной микрополяризации.

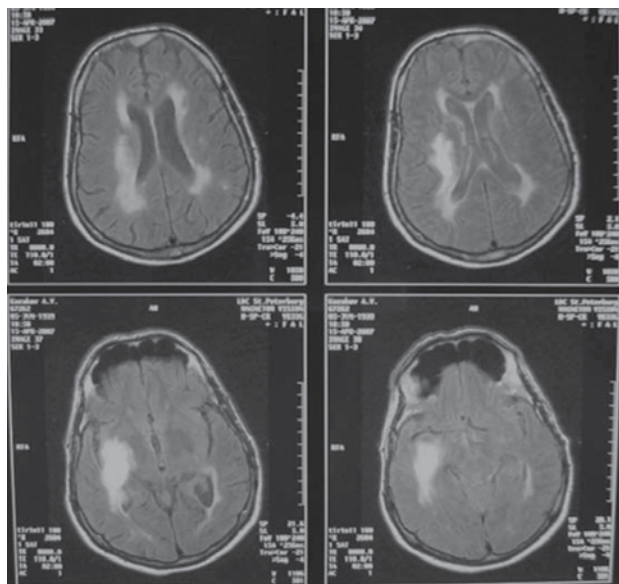
Для статистической обработки фактического материала и оценки достоверности результатов применяли непараметрический критерий Уайта.

### Результаты и их обсуждение

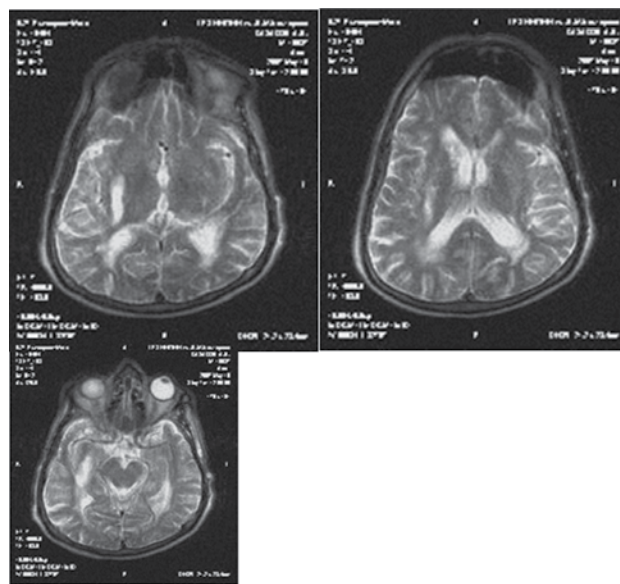
Общим показателем исходов терапии с применением ТКМП является достоверное ускорение клинической динамики. Так, регресс общемозговой симптоматики у больных основной группы, как правило, отмечался уже после 2-3-х процедур ТКМП, заметный

**Таблица 2** Динамика результатов нейровизуализационного обследования больных основной и контрольной групп

| Диагноз                 | Исходно  | В процессе лечения   |   |
|-------------------------|--|--|---|
|                         |  | Основная группа<br>(с применением ТКМП)  | Контрольная группа  |
| Ишемический инсульт     | Отек и ишемия полушария или его части в соответствующем бассейне | Начинает регрессировать после 2-3 процедур ТКМП  | Сохраняется в течение 10-14 суток                                   |
| Геморрагический инсульт | Очаг геморрагии и зона перифокального отека                      | Начинает регрессировать после 3-4 процедур ТКМП. Гематома полностью лизируется в срок 1-2 недели | Сохраняется в течение 2-3 недель и проявляет тенденцию к нарастанию |

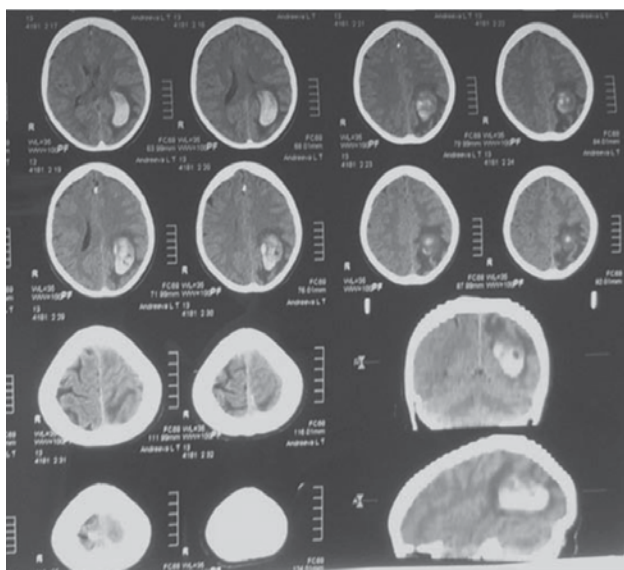


А

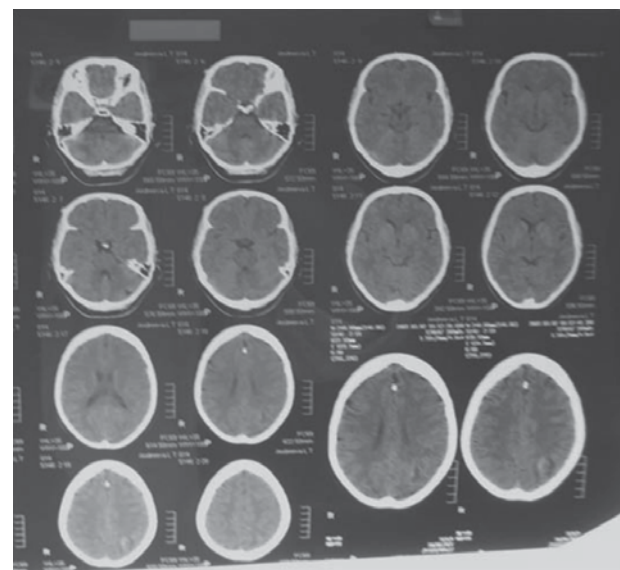


Б

**Рисунок 1** Больной К., 67 лет, ОНМК по ишемическому типу в бассейне правой СМА от 14.04.07; А. — исходная КТ; Б. — МРТ через 10 суток, на фоне ежедневных процедур ТКМП



А



Б

**Рисунок 2** Больная 50-ти лет со спонтанной внутримозговой гематомой левой теменно-затылочной области, с выраженной общемозговой симптоматикой; А — исходная КТГ; Б — КТГ через 14 суток на фоне ежедневных процедур ТКМП. Регресс общемозговой симптоматики на 5-е сутки после начала лечения

регресс очаговых неврологических расстройств наблюдался после 5-7 процедур. Для больных с ОНМК основной группы средний срок госпитализации составил 34,2 суток, для контрольной группы — 41 сутки. Таким образом, средние сроки госпитализации при применении ТКМП сокращались в 1,2 раза. Средние сроки регресса общемозговой симптоматики у больных основной группы составили 2,92 суток, контрольной — 9,12 суток ( $p > 0,01$ ). При этом у больных основной группы наблюдалась ускоренная динамика результатов нейровизуализационного обследования, представленная в табл. 2.

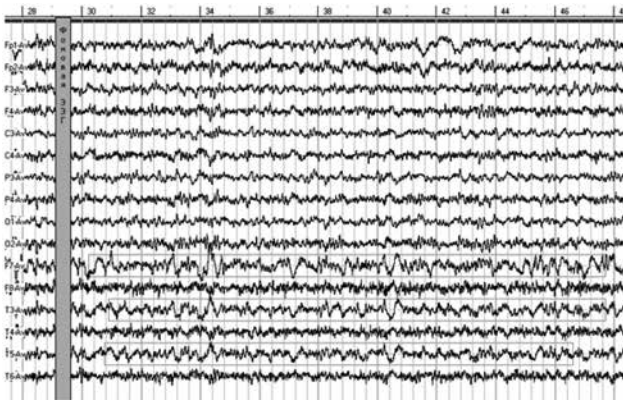
Полученные результаты согласуются с данными литературы [13] и могут быть проиллюстрированы следующими примерами (рис. 1 и 2):

Как видно на представленных томограммах, в обоих случаях, на протяжении курса проведения ТКМП (10-14 суток) отмечается значительно выраженный регресс признаков очаговых патологических изменений. Эти эффекты обусловлены биологическим влиянием ТКМП на перифокальную зону. Выводя ее нейроны из парабактериального состояния, ТКМП восстанавливает их функциональные возможности путем повышения их возбудимости и включения их во вновь формируемые системы морфофункциональных связей. Это приводит к стабилизации, а вскоре и к обратному развитию отека мозга, уменьшению гипоксии и к ускоренной санации некротического очага с преобладанием механизма реабсорбции, что, в свою очередь, является фактором профилактики наиболее грозных осложнений [12, 13].

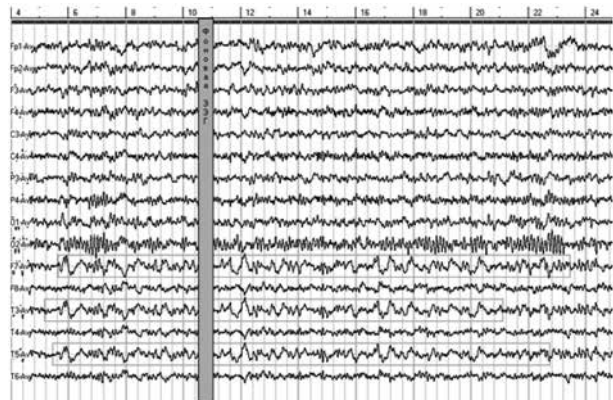**ЭЭГ при проведении ТКМП.** В ряде случаев значимую ЭЭГ-динамику при визуальном анализе отмечали уже на следующие сутки после проведения первой процедуры ТКМП. В среднем указанная динамика развивалась на протяжении срока проведения процедур ТКМП (10-15 суток). У пациентов контрольных групп за такой же срок лечения картина ЭЭГ существенно не изменялась, значимая динамика выявлялась только на 4-6 неделе наблюдения. Пример динамики данных ЭЭГ под влиянием ТКМП приведен на рис. 3.

На рисунке видно, что отмечается регресс «сосудистого» компонента в ЭЭГ, восстановление физиологических видов активности, особенно выраженное в правом полушарии, некоторый регресс локальных органических изменений, коррелирующий с регрессом неврологической симптоматики.

**Пространственная организация ЭЭГ при инсультах.** Как видно на рис. 4, у обследованных пациентов с ОНМК из группы сравнения, в отличие от здоровых испытуемых, наблюдалось обилие интракортикальных взаимодействий различного характера. Такая картина, наблюдаемая в состоянии пассивного бодрствования (условие записи ЭЭГ), на наш взгляд, указывает на то, что мозг у них постоянно занят решением неких актуальных задач. Преобладание указанных взаимодействий в «медленных» диапазонах позволяет предположить, что речь идет о задачах, не затрагивающих высшие психические функции. Одной из таких задач, очевидно, может быть организация «типовых» восстановительных и компенсаторных процессов. Постепенное нарастание и усиление



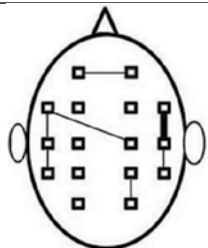
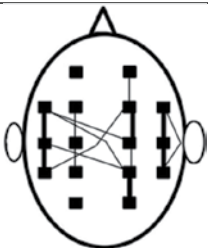
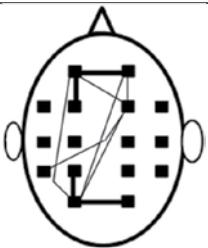
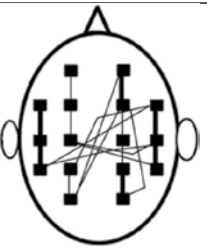
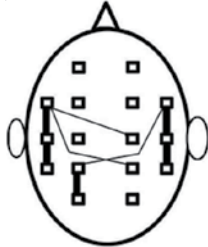
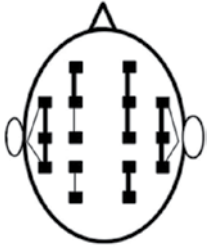
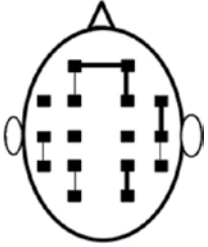
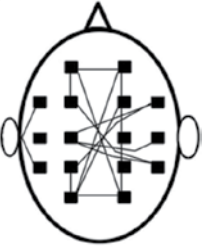
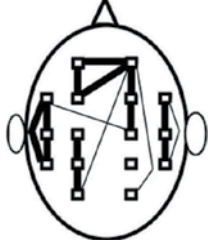
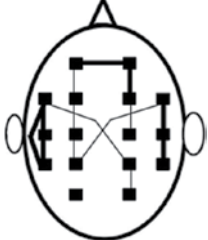
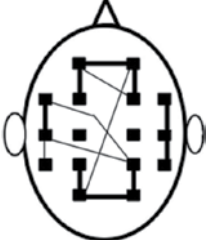
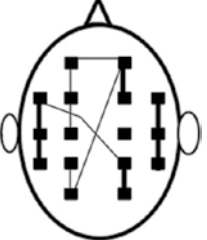
А



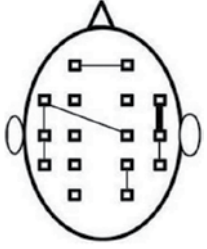
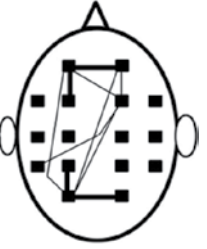
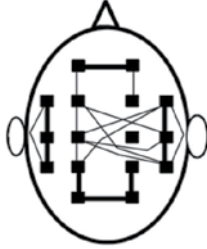
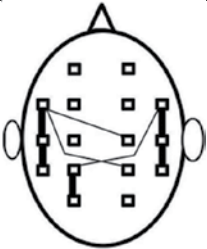
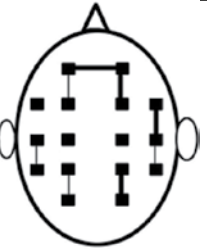
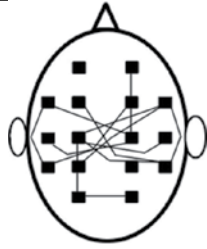
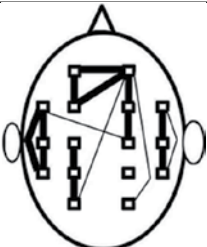
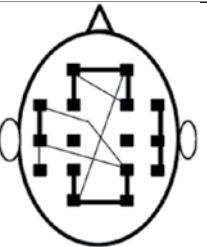
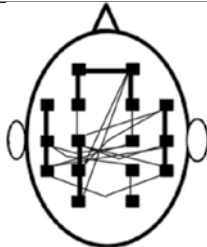
Б

**Рисунок 3** ЭЭГ-динамика у больного Б., 1936 г. р. с диагнозом: «ОНМК в бассейне ЛСМА по ишемическому типу».

А — исходно; Б — по окончании курса ТКМП. Срок наблюдения — 3 недели

| Диапазоны ЭЭГ | Норма  | Периоды заболевания  |   |  |
|---------------|--|--|---|--|
|               |  | Острый период  | Резидуальный период   | Восстановительный период   |
| Дельта        |   |   |   |   |
| Тета          |   |   |   |   |
| Альфа         |  |  |  |  |

**Рисунок 4** Исходные обобщенные паттерны ПО ЭЭГ у больных с ОНМК из группы сравнения в разные периоды протекания заболевания

| Диапазоны ЭЭГ | Норма   | Паттерны ПО ЭЭГ перед курсом ТКМП  | Паттерны ПО ЭЭГ после курса ТКМП  |
|---------------|---|--|---|
| Дельта        |  |  |  |
| Тета          |  |  |  |
| Альфа         |  |  |  |

**Рисунок 5** Пространственная организация ЭЭГ у больных с поражением правого полушария под влиянием курса ТКМП

этих взаимодействий в диапазонах дельта и тета, вне зависимости от степени клинического улучшения, может свидетельствовать о нарастании «усилий» мозга в поисках и осуществлении тех или иных стратегий самовосстановления.

Иная картина наблюдается у пациентов основной группы под влиянием курса ТКМП (срок наблюдения — 10 суток). Особенно ярко выявленные закономерности проявились у пациентов, находящихся в резидуальном периоде, как показано на рисунке 5.

Из рис. 5 видно, что под влиянием ТКМП у пациентов формируются и нарастают межполушарные взаимодействия во всех диапазонах, что может указывать на формирование новой структуры интегративной деятельности. Кроме того, обращает на себя внимание существенное усиление дистантных взаимодействий в альфа-диапазоне, что, на наш взгляд, свидетельствует о значительном усилении коркового контроля и о включении в восстановительный процесс левой зоны ТРО и правого лобного полюса.



**Рисунок 6** Процедура транскраниальной микрополяризации (микрополяризатор фирмы Soterix) у пациента К

Таким образом, можно отметить, что при направленной транскраниальной микрополяризации зон поражения у больных с ОНМК был получен выраженный клинический эффект, по глубине и темпам развития существенно превышающий таковой при применении общепринятых методов лечения. Клиническая динамика сопровождалась более выраженной и ускоренной благоприятной ЭЭГ-динамикой в виде вос-

становления физиологической структуры ЭЭГ-паттерна, регресса общемозговых и локальных изменений.

Также было показано, что под влиянием и только общепринятой терапии, и ТКМП при ОНМК более выраженная динамика ПО ЭЭГ наблюдается у пациентов с поражением правого полушария. Этот факт может отражать различную роль и глубоко неравные возможности полушарий в организации восстановительно-компенсаторных реакций [15-17].

**Заключение.** Таким образом, удалось показать, что ТКМП способна устранять состояние парабиоза и повышать пороги возбудимости поляризуемых структур. Это приводит к распаду сложившихся, компенсаторно неэффективных, функциональных связей между различными структурными образованиями головного мозга, и к облегчению формирования новых, более эффективных в компенсаторном отношении, главным образом, за счет вовлечения в системный процесс ассоциативных зон и резервных корковых территорий. Анодная поляризация приводит к облегчению связей от поляризуемой зоны на другие зоны и от них «на себя» [13]. Поскольку парабиотический процесс может играть важную роль в формировании патологической доминанты, то обратное развитие парабиоза способствует распаду патологической доминанты и облегчает формирование новой, поляризационной, доминанты по Русинову, более эффективной в физиологическом, а стало быть, и в компенсаторном, отношении [18, 19].

Полученные данные свидетельствуют, что применение ТКМП позволяет существенно улучшить процесс реабилитации пациентов с ОНМК. Очевидна необходимость пересмотра подходов к традиционному лечению заболеваний ЦНС, что находит поддержку и в другой литературе [20, 21]

## Выводы

Из вышеизложенного можно сделать следующие выводы:

1. Транскраниальная микрополяризация является высокоэффективным дополнительным методом лечения больных с очаговыми сосудистыми поражениями головного мозга, что отражается, в частности,

- в достоверном ускорении регресса общемозговой симптоматики в 3,1 раза и подтверждается динамикой данных нейровизуализации.
- Клинический эффект транскраниальной микрополяризации в виде регресса неврологической симптоматики коррелирует с ускорением регресса патологических изменений в ЭЭГ больных, который наблюдается уже на 5-10 сутки лечения.
  - Под влиянием транскраниальной микрополяризации, в отличие от общепринятой терапии, в паттернах пространственной организации ЭЭГ больных закономерно формируются связи между ассоциативными зонами коры головного мозга, преобладающие в альфа-диапазоне и коррелирующие с клинической динамикой, что подтверждает эффективность предложенного метода.

### Список использованной литературы

- Гусев Е.И., Скворцова В.И., Стаховская Л.В., Киликовский В.В., Айриян Н.Ю. Эпидемиология инсульта в России. Журнал Consilium Medicum. Специальный выпуск «Неврология». — М.: 2003. — С. 5-7.
- Страховская Л.В., Ключихина О.А., Богатырева М.Д., Коваленко В.В. Журнал неврологии и психиатрии. — 2013. — № 5. — С. 4-10.
- Ганнушкина И.В. Иммунологические аспекты травмы и сосудистых поражений головного мозга / И.В. Ганнушкина. — М., 1974. — 137 с.
- Справочник по физиотерапии / Под ред. В.Г. Ясногорского. — М., 1992. — 300 с.
- Вартанян Г.А. Физиологический анализ микрополяризационного воздействия на следовые процессы / Г.А. Вартанян, М.И. Лохов, Л.А. Попова // Журн. высш. нервн. деят. — 1978. — Вып. 3. — С. 589-597.
- Василевский Н.Н. Нейрональные механизмы коры больших полушарий / Н.Н. Василевский. — Л., 1968. — 191 с.
- Киселев И.М. Нейронные механизмы пластичности в гипоталамических структурах мозга и их связь с системными процессами адаптивного регулирования: Автореф. дисс. ... канд. мед. наук / И.М. Киселев. — Л., 1984. — 22 с.
- Baudewig J. Regional modulation of BOLD MRI responses to human sensorimotor activation by

- transcranial direct current stimulation / J. Baudewig, M.A. Nitsche, W. Paulus et al. // Magnet reson med. — 2001. — № 45. — P. 196-201.
- Heuser D. The significance of cortical extracellular H<sup>+</sup>, K<sup>+</sup> and Ca<sup>++</sup> activities for regulation of local cerebral blood flow under conditions of enhanced neuronal activity / D. Heuser // Cerebral vascular smooth muscle its control. — Amsterdam: North-Holland, 1978. — P. 339-353.
  - Hertz L. Possible role of neuroglia: a potassium-mediated neuronal-neuroglial-neuronal impulse transmission system / L. Hertz // Nature. — 1965. — Vol. 306. — P. 1091-1092.
  - Боголепов Н.Н. Ультраструктура синапсов в норме и патологии / Н.Н. Боголепов. — М., 1975. — 211 с.
  - Вартанян Г.А. Физиологический анализ микрополяризационного воздействия на следовые процессы / Г.А. Вартанян, М.И. Лохов, Л.А. Попова // Журн. высш. нервн. деят. — 1978. — Вып. 3. — С. 589-597.
  - Шелякин А.М. Микрополяризация мозга / А.М. Шелякин, Г.Н. Пономаренко; под ред. О.В. Богданова. — СПб.: ИИЦ Балтика, 2006. — 223 с.
  - Ливанов М.Н. Пространственно-временная организация потенциалов и системная деятельность головного мозга / М.Н. Ливанов. — М.: Наука, 1989. — 235 с.
  - Бианки В.Л. Механизмы парного мозга / В.Л. Бианки. — Л., 1989. — 264 с.
  - Жаворонкова, Л.А. Правши — левши: межполушарная асимметрия электрической активности мозга человека / Л.А. Жаворонкова. — М.: Наука, 2006. — 222 с.
  - Советов А.Н. Восстановительные и компенсаторные процессы в центральной нервной системе / А.Н. Советов. — М.: Медицина, 1988. — 144 с.
  - Васильев Л.Л. Центральные влияния, устраняющие и углубляющие парабриоз / Л.Л. Васильев, Е.Т. Благодатова. — М.; Л., 1961. — 84 с.
  - Русинов В.С. Функциональное значение электрических процессов головного мозга / В.С. Русинов. — М., 1977. — 457 с.
  - Галанин И.В. Современное состояние проблемы нейропластичности в психиатрии и неврологии И.В. Галанин, А.Г. Нарышкин, А.Л. Горелик, С.Д. Табулина В.А. Михайлов, Т.А. Скородец, С.В. Лобзин // Вестник Северо-Западного государственного медицинского университета им. И.И. Мечникова. — Том 7, № 1. — 2015. — С. 134-143
  - Мельникова, Е.А. Особенности применения транскраниальной магнитотерапии и электростимуляции у больных с разными типами инсульта. Е.А. Мельникова // Вопросы курортологии, физиотерапии и лечебной физкультуры. — № 5. — 2015. — С. 12-17.

Надійшла до редакції 14.06.2019 року

### POSSIBILITIES FOR TRANSCRANIAL MICROPOLARIZATION IN TREATMENT OF ACUTE CEREBROVASCULAR DISEASES

A.L. Gorelik, A.G. Naryishkin, N.Y. Safonova, L.R. Ahmerova

#### Abstract

Restorative treatment and rehabilitation is a complex and long-term process for patients who underwent acute cerebrovascular diseases.

Transcranial micropolarization is a technology of physiological neuromodulation which allows to accelerate and optimize acute cerebrovascular disease patients restorative treatment. Restoration of integrative brain function was evaluated according to the research of spatial organization of EEG.

**Keywords:** insult, acute cerebrovascular diseases, transcranial micropolarization, neuromodulation, rehabilitation, EEG, spatial organization.