

7. *Trophoblast* deportation in human pregnancy — its relevance for preeclampsia / M. Johansen, C. W. Redman, T. Wilkins, I. L. Sargent // *Placenta*. – 1999. – Vol. 20, N 7. – P. 531–539.
8. *Khong T. Y.* Acute atherosclerosis in pregnancies complicated by hypertension, small-for-gestation-age infants, and diabetes mellitus / T. Y. Khong // *Arch. Pathol. Lab. Med.* – 1991. – Vol. 115, N 7. – P. 722–725.
9. *Nitric oxide* induces gelatinase A (matrix metalloproteinase 2) during rat embryo implantation / V. Novaro, C. Pustovrh, A. Colman-Lerner [et al.] // *Fertil. Steril.* – 2002. – Vol. 78, N 6. – P. 1278–1287.
10. *Ogunyemi D.* The association between inherited thrombophilia, antiphospholipid antibodies and lipoprotein a levels with obstetrical complications in pregnancy / D. Ogunyemi, W. Ku, Y. Arkel // *J. Thromb. Thrombolysis*. – 2002. – Vol. 14, N 2. – P. 157–162.
11. *Okatani Y.* Melatonin suppresses homocysteine enhancement of serotonin-induced vasoconstriction in the human umbilical artery / Y. Okatani, A. Wakatsuki, R. J. Reiter // *J. Pinael. Res.* – 2001. – Vol. 31, N 3. – P. 242–247.
12. *Use of sublingual isosorbide dinitrate tablet for manual extraction of a retained placenta* / T. Okawa, Y. Takano, Y. Morimura [et al.] // *Arch. Gynecol. Obstet.* – 2002. – Vol. 226, N 1. – P. 50–52.
13. *Reduced blood loss during Cesarean section under the action of tranexamic acid* / O. Tarabrin, S. Galich, R. Tkachenko [et al.] // *European Journal of Anaesthesiology*. – 2012. – Vol. 29. – P. 97.
14. *Reducing the level of postoperative thrombotic complications by using the combination of low molecular weight heparin and epidural anesthesia at the patients after total hysterectomy* / O. Tarabrin, V. Dubinina, A. Turenko [et al.] // *Intensive Care Medicine Supplement*. – 2012. – Vol. 38. – P. S0345.

Поступила 4.02.2013

УДК 616.37-002-089:616-005.1-08

А. А. Суханов², Е. Р. Баранова², С. И. Бойчук¹, О. П. Кулиш¹

ПРОДЛЕННАЯ ЭПИДУРАЛЬНАЯ АНАЛГЕЗИЯ В ПОСЛЕОПЕРАЦИОННОМ ПЕРИОДЕ В ХИРУРГИИ ГЕПАТОДУОДЕНАЛЬНОЙ ЗОНЫ КАК МЕТОД КОРРЕКЦИИ ГЕМОКОАГУЛЯЦИОННЫХ РАССТРОЙСТВ

¹ Одесская областная клиническая больница, Одесса, Украина,

² Одесский областной медицинский центр, Одесса, Украина

УДК 616.37-002-089:616-005.1-08

А. А. Суханов, Е. Р. Баранова, С. И. Бойчук, О. П. Кулиш

ПРОДЛЕННАЯ ЭПИДУРАЛЬНАЯ АНАЛГЕЗИЯ В ПОСЛЕОПЕРАЦИОННОМ ПЕРИОДЕ В ХИРУРГИИ ГЕПАТОДУОДЕНАЛЬНОЙ ЗОНЫ КАК МЕТОД КОРРЕКЦИИ ГЕМОКОАГУЛЯЦИОННЫХ РАССТРОЙСТВ

У пациентов с хирургической патологией гепатодуоденальной зоны изучались расстройства микроциркуляции и агрегатного состояния крови в послеоперационном периоде. Исследование проводилось посредством аппаратного анализатора реологических свойств крови АРП-01М «Меднорд». Обследовано 30 пациентов. Разработана схема диагностики. Отмечен позитивный эффект комбинации антикоагулянтной терапии с продленной эпидуральной анальгезией в послеоперационном периоде.

Ключевые слова: диагностика, эпидуральная анальгезия, гиперкоагуляция, тромбоз глубоких вен нижних конечностей.

CONTINUOUS EPIDURAL ANALGESIA IN THE POSTOPERATIVE PERIOD IN SURGICAL HEPATODUODENAL AREA AS A METHOD OF HEMOCOAGULATIVE DISORDERS CORRECTION

Disorders of microcirculation and blood aggregation in the postoperative period were studied in patients with surgical pathology of the hepatoduodenal area. The study was conducted using a hardware analyzer of blood rheology ATM-01M "Mednord". There were examined 30 patients. The scheme of diagnosis was developed. The positive effect of anticoagulation and epidural analgesia combination in the postoperative period was noticed.

Key words: diagnostics, epidural analgesia, hypercoagulation, deep venous thrombosis of the lower extremities.

Опухоли билиопанкреатодуоденальной зоны составляют примерно 15 % от всех злокачественных новообразований желудочно-кишечного тракта.

Около 60–65 % в этой группе составляют опухоли поджелудочной железы. В последние годы отмечается явная тенденция к увеличению заболеваемости раком этой локализации [1].

Применение длительной эпидуральной анестезии (ЭА) оптимизирует кровоток в сосудах нижних конечностей за счет увеличения артериального наполнения и повышения скорости венозного оттока, что способствует снижению частоты тромбоэмболических осложнений после хирургических, ортопедических, урологических, гинекологических операций. По данным ряда исследований, длительная ЭА изменяет «стандартную» реакцию системы гемокоагуляции на операционную травму и стресс. Механизмы реализации данного воздействия включают в себя повышение кровотока в зоне сенсорной блокады, снижение уровня стрессорных гормонов, а также непосредственное влияние на факторы свертывания [2; 3]. В частности, применение ЭА предотвращает повышение уровней факторов VIII и Виллебранда, а также прогрессирующее снижение уровня антитромбина III, который быстрее возвращается к предоперационному показателю у пациентов, получавших длительную ЭА с применением местных анестетиков. Одним из механизмов реализации антикоагулянтных и положительных реологических влияний длительной ЭА может являться системное действие местных анестетиков при их абсорбции из эпидурального пространства [2; 3]. Частота развития тромбозов глубоких вен у пациентов, оперированных на нижних конечностях в условиях спинальной и эпидуральной анестезии, на 21 % ниже по сравнению с перенесшими аналогичные вмешательства под общей анестезией [4; 5]. Среди пациентов, перенесших тотальное эндопротезирование тазобедренного сустава под ЭА, отмечено пятикратное снижение частоты тромбозов глубоких вен и трехкратное снижение частоты эмболии легочных сосудов по сравнению с оперированными в условиях общей анестезии. Кроме того, отмечают, что развившиеся на фоне ЭА тромбоэмболические осложнения не имеют фатального характера [6].

Цель исследования — определить эффективность проведения послеоперационной анальгезии с целью коррекции гемокоагуляционных нарушений с использованием аппаратного комплекса АРП-01М «Меднорд» в хирургии гепатодуоденальной зоны.

Материалы и методы исследования

Исследование проведено у 30 больных с оперативными вмешательствами в гепатодуоденальной зоне (резекция печени — 9, панкреатодуоденальная резекция — 10, дистальная резекция поджелудочной железы — 11). Больные были рандомизировано разделены на две группы в зависимости от медикаментозной терапии и анальгезии: группа 1 (16 пациентов) — проводилась тотальная внутривенная анестезия (ТВА) с искусственной вентиляцией легких (ИВЛ), в послеоперационном периоде — обезболивание премедолом и нестероидными противовоспалительными препаратами (НПВП); группа 2 (14 пациентов) — комбинированная анестезия (ТВА с

ИВЛ + ЭА). В дальнейшем послеоперационном периоде — продленная эпидуральная аналгезия ропивакаином 0,2 % 16–20 мг каждые 1–2 ч в течение 3–4 дней. Всем пациентам обеих групп проводилась инфузионная и антикоагулянтная терапия согласно протоколам и схемам. Больные в группах сопоставимы по анестезиологическим рискам (ASA II–III), а также по основной и сопутствующей патологии.

Функциональное состояние компонентов системы гемостаза и фибринолиза оценивали инструментальным методом с использованием анализатора реологических свойств крови АРП-01М фирмы «Меднорд». Динамические исследования функционального состояния гемостаза оценивали по основным показателям низкочастотной пьезокоагулографии (НПКГ): А0 — начальный показатель агрегатного состояния крови; t_1 — время контактной фазы коагуляции, мин; ИКК — интенсивность контактной фазы коагуляции; КТА — константа тромбиновой активности; ВСК — время свертывания крови; МА — максимальная амплитуда; ИКД — интенсивность коагуляционного драйва; ИПС — интенсивность полимеризации сгустка; Т — время формирования фибрин-тромбоцитарной структуры сгустка; ИРЛС — интенсивность ретракции лизиса сгустка. Время для аппаратного исследования — 30–90 мин. Для контроля использовали стандартные показатели АЧТВ, ПТИ, МНО, РФМК, функциональное состояние тромбоцитов. Исследование гемостаза и эффективность проводимой интенсивной терапии оценивали до операции в обеих группах, на 1-е и 3-и сутки после операции по характеру и структуре осложнений и времени нахождения в отделении интенсивной терапии.

Результаты исследования и их обсуждение

У всех больных в обеих группах в предоперационном периоде исходно был выявлен сдвиг в системе РАСК в сторону гиперкоагуляции и угнетения фибринолиза. По данным гемовискозиметра, отмечалось замедление ВСК на 43 %, увеличение ИКД на 28 %, МА — на 32 %, ИРЛС — на 27,1 %, снижение ИКК по сравнению с нормальными показателями на 26 %.

В группе 1 на 1-е сутки после операции у пациентов отмечались более глубокие нарушения в системе РАСК, хронометрические показатели (t_1 , Т и ИКК) ускорены на 27–50 %, а амплитудные (МА и КТА) увеличены на 10–18 %, определялись положительные паракоагуляционные и разнонаправленные (ПТИ и АЧТВ) тесты, что подтверждало состояние гиперкоагуляции. Указанные расстройства были расценены как выраженные и купировались только на 3-и сутки на фоне общепринятой терапии, что соответствует данным гемовискозиметрии (рис. 1).

В группе 2 в 1-е сутки после операции регистрировали нормокоагуляцию на основании гемовискозиметрии и коагулограммы, что связано с симпатическим эпидуральным блоком и системным гипокоагуляционным действием локального анестетика. На 3-и сутки после операции выявлена нормализация ИКД и МА в группе обследованных.

Частота послеоперационных осложнений в группе 2 снизилась: пневмонии — 11 %, ишемическая болезнь сердца — 9 %, нарушение коронарного кровообращения — 8 %, парез кишечника — 16 %, несостоятельность анастомозов — 18 %.

Длительность пребывания в отделении интенсивной терапии у пациентов группы 2 уменьшилась на 2 сут.

Выводы

1. Расстройства агрегатного состояния крови у больных на фоне опиоидной аналгезии и НПВП, увеличение активности коагуляционного компонента системы гемостаза (МА, КТА, ИКК, Т) объясняются недостаточностью нейровегетативного и висцерального блоков обезболивания в послеоперационном периоде.

2. Использование метода низкочастотной пьезоэлектрической гемовискозиметрии позволяет оперативно в реальном времени и достоверно оценить нарушения в системе РАСК.

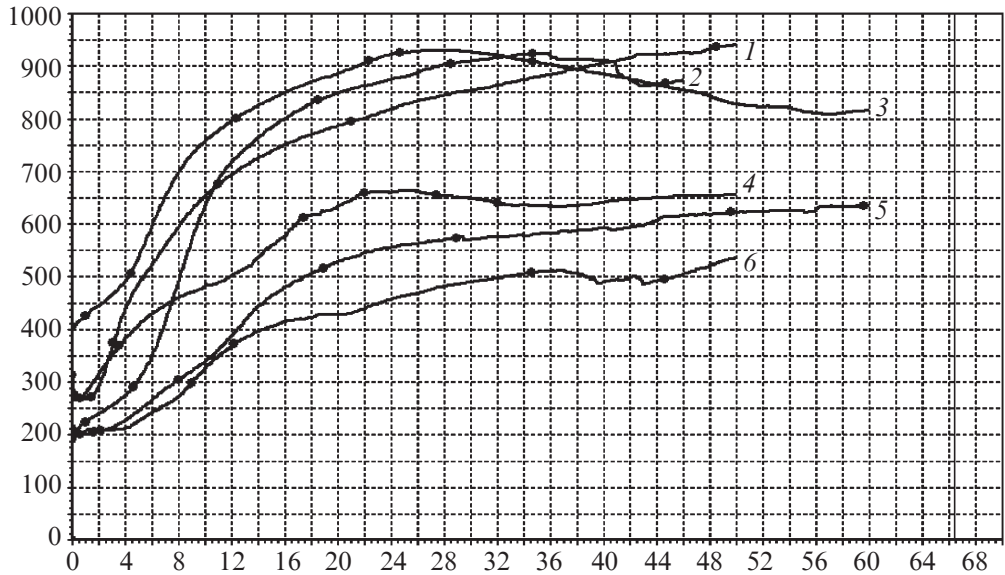


Рис. 1. Пъезокоагулограмма пациентов обеих групп в предоперационном периоде, на 1-е и 3-и сутки после операции. Группа 1: 2 — до операции; 3 — 1-е сутки после операции; 5 — 3-и сутки после операции; группа 2: 1 — до операции; 4 — 1-е сутки после операции; 6 — 3-и сутки после операции

3. Использование эпидуральной анестезии и анальгезии в группе обследованных пациентов позволило избежать развития тромботических осложнений, сократить длительность пребывания в отделении интенсивной терапии и уменьшить послеоперационные осложнения.

4. При проведении обезболивания в абдоминальной хирургии с высоким риском возникновения гемокоагуляционных осложнений целесообразно использовать эпидуральную анальгезию в послеоперационном периоде.

ЛИТЕРАТУРА

1. *Опыт хирургического лечения рака головки поджелудочной железы* / С. Ф. Багненко, М. Ю. Кабанов, В. А. Тарасов [и др.] // Актуальные проблемы хирургической гепатологии : 19-й междунар. конгр. хирургов-гепатологов России и стран СНГ. – 2012. – С. 105–106.
2. *Карпов И. А.* Современные возможности оптимизации послеоперационного обезбоживания в абдоминальной хирургии / И. А. Карпов, А. М. Овечкин // Боль. – 2005. – № 1. – С. 15–20.
3. *Проблема эффективности и безопасности послеоперационного обезбоживания* / Н. А. Осипова, В. В. Петрова, Ю. С. Донскова [и др.] // Русский медицинский журнал. – 2006. – Т. 14. – С. 2014–2019.
4. *Овечкин А. М.* Использование длительной эпидуральной анальгезии для предупреждения операционного стресс-ответа и послеоперационных болевых синдромов / А. М. Овечкин, В. К. Решетняк // Боль и ее лечение. Фонд SAPF.
5. *Postoperative course and endocrine response of geriatric patients with fractured neck of femur* / Н. Adams, C. Wolf, G. Michaelis, G. Hempellman // Anaesth. Intensivther. Notfallmed. – 1990. – Vol. 25. – S. 263–270.
6. *Tarabrin O.* New method diagnostics coagulation disorders after surgery / O. Tarabrin, V. Suslov, V. Grubnik // Critical Care. – 2010, March. – Vol. 14, Suppl. 1. – P. 122.

Поступила 7.02.2013