

## НАСЛЕДСТВЕННЫЕ ТРОМБОФИЛИИ В ДИАГНОСТИКЕ РЕЦИДИВИРУЮЩИХ ФОРМ ТРОМБОЭМБОЛИИ ЛЕГОЧНОЙ АРТЕРИИ

ГБОУ ВПО «Самарский государственный медицинский университет  
Минздрава России», Самара, Российская Федерация

УДК 616.151-05+616.24-07

А. Х. Даушева

### НАСЛЕДСТВЕННЫЕ ТРОМБОФИЛИИ В ДИАГНОСТИКЕ РЕЦИДИВИРУЮЩИХ ФОРМ ТРОМБОЭМБОЛИИ ЛЕГОЧНОЙ АРТЕРИИ

В статье описывается клинический случай рецидивирующей тромбоэмболии ветвей левой легочной артерии с выявленным полиморфизмом гена метилентетрагидрофолатредуктазы (*MTHFR* Ala222Val) у 26-летней женщины. Данные клинико-инструментального исследования, а также детальный анализ исследования гемостаза, полиморфизмов в геноме человека позволили уточнить характер рецидивирования тромбоэмболии легочной артерии в молодом возрасте.

**Ключевые слова:** тромбоэмболия легочной артерии, наследственная тромбофилия, полиморфизм генов.

UDC 616.151-05+616.24-07

A. Kh. Dausheva

### HEREDITARY THROMBOPHILIA IN DIAGNOSTICS OF RECURRENT FORMS OF PULMONARY THROMBOEMBOLISM

The article gives the description of the clinical case of a recurrent pulmonary thromboembolism of the left artery branches with the revealed polymorphism of methylentetrahydrofolate reductase (*MTHFR* Ala222Val) gene in a 26-year-old woman. The results of the clinical research, and also the detailed analysis of investigation of hemostasis, polymorphisms in a human genome allowed to specify the character of a recurrent pulmonary thromboembolism at young age.

**Key words:** pulmonary thromboembolism, hereditary thrombophilia, polymorphism of genes.

Одной из актуальных проблем современной медицины в настоящее время остаются тромбоэмболические осложнения сердечно-сосудистых и других соматических заболеваний. Следует отметить противоречивость статистических данных о распространенности тромбоза легочных сосудов среди различных групп пациентов. По данным многочисленных исследований, в 50–80 % случаев тромбоэмболия легочной артерии (ТЭЛА) клинически не диагностируется, другой же категории пациентов ставится лишь предположительный диагноз, приведший к смерти больного [1; 6; 8]. Этот синдром характеризуется закупоркой ветвей легочной артерии тромбом и рядом патофизиологических реакций, выраженность которых находится в прямой зависимости от размеров тромба, степени шунта, компенсаторных возможностей правого желудочка и тяжести фоновых заболеваний [5]. Чаще диагностируются случаи острых и хронических тромбозов в легочном стволе, левой и правой легочных артериях, а также в долевых ветвях [7; 9], при этом влияние тромба на кровоток в сосуде может рассматриваться как окклюзирующее или стенозирующее, что более характерно для длительно существующих, организованных, а иногда и кальцифицированных тромбов. Выяснить факторы, предрасполагающие к возникновению эмбологенных форм тромбоза, часто не представляется возможным

[3], и склонность к венозному тромбоэмболизму во многом определяется наличием генетической предрасположенности, увеличивающей риск возникновения тромбофилических состояний.

В последние десятилетия все чаще пристальное внимание исследователей привлекает генетически детерминированный характер рецидивирующих ТЭЛА у лиц молодого возраста. Ключевая роль наследственных тромбофилий в патогенезе рецидивирующих ТЭЛА отмечена многими авторами [2–4], однако в настоящее время сохраняется потребность в доступных скрининговых методах, позволяющих проводить раннюю диагностику наследственных тромбофилий у больных с тромбоэмболией легочной артерии.

Иллюстрацией данного положения может служить наше клиническое наблюдение.

Больная К., 26 лет (1986 г. р.), поступила в пульмонологическое отделение Самарской областной клинической больницы (СОКБ) им. М. И. Калинина с жалобами на кашель с трудноотделяемой мокротой, кровохарканье, боли в левой половине грудной клетки, одышку при небольшой физической нагрузке, повышение температуры тела до 37,8 °С.

Данные анамнеза заболевания: с ноября 2011 г. после родов (беременность I, роды I (01.10.2011 г.), течение — без осложнений) стала отмечать эпизоды пароксизмов фибрилляции предсердий (купирование проводилось бригадой скорой помощи). 26.04.2012 г. проведена радиочастотная абляция очагов эктопической активности в Самарском областном клиническом кардиологическом диспансере. В июле 2012 г. появились боли в левой половине грудной клетки, кратковременный эпизод кровохарканья. За медицинской помощью не обращалась. С 26.09.12 г. по 25.10.12 г. была госпитализирована в городскую больницу им. Банькина (Тольятти) с повторным кровохарканьем. Выполнена ангиопульмонография (11.10.2012 г.), подтвержден диагноз ТЭЛА (рис. 1). Проведено лечение — антитромботическая, антикоагулянтная терапия (гепарин, фенилин), выписана с рекомендациями продолжить прием фенилина. С 27.10.12 г. стала отмечать повышение температуры тела до 37,8 °С, вновь усиление кашля, появление кровохарканья. 29.10.12 г. поступила на стационарное лечение в отделение пульмонологии СОКБ им. М. И. Калинина.

Анамнез жизни: родилась в Тольятти в семье служащих, развитие по возрасту. Образование — высшее экономическое, работает главным бухгалтером, профессиональных вредностей не имеет. Живет в благоустроенной квартире. Наследственность: не отягощена. Перенесенные и сопутствующие заболевания: туберкулез, болезнь Боткина, венерические заболевания отрицает. Хронические заболевания отрицает. Беременность I, роды I, течение беременности и родов физиологическое. Аллергологический анамнез: без особенностей. Гемотранфузионный анамнез: компоненты крови не переливались.

Данные объективного обследования при поступлении: общее состояние средней тяжести. Кожные покровы бледные; высыпания, кровоизлияния отсутствуют. Периферических отеков не выявлено. При дыхании обе половины грудной клетки симметрично участвуют в акте дыхания. Тип дыхания смешанный. Одышки в покое нет; ЧД=19/мин. Перкуторно — слева в нижних отделах укорочение перкуторного тона. Аускультативно — слева в нижних отделах на фоне ослабленного дыхания большое количество влажных хрипов; SaO<sub>2</sub> = 98 %.

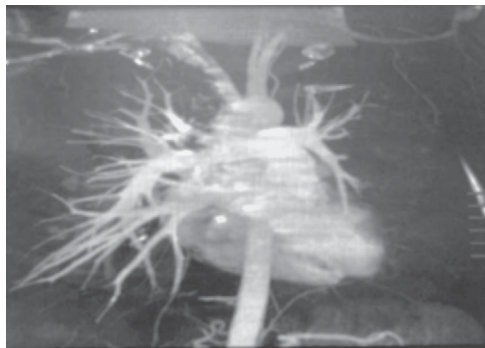


Рис. 1. Ангиопульмонография левого и правого легкого (от 11.10.2012 г.)

Бронхофония и голосовое дрожание: усилены в нижних отделах слева. При осмотре область сердца: без видимой патологии. Видимая пульсация: не определяется. Левожелудочковый толчок: пальпируется в V межреберье. Сердечного дрожания нет. Границы относительной сердечной тупости в пределах нормы. Тоны сердца при аускультации тихие, ритм правильный, патологических шумов не выявлено. Пульс 88 уд./мин; АД 120/80 мм рт. ст. Печень при пальпации у края реберной дуги. Размеры печени по Курлову — 9×8×7 см. Селезенка не увеличена.

Проведено комплексное обследование.

В общем анализе крови (от 30.11.12 г.) отмечен лейкоцитоз до  $10,8 \cdot 10^9/\text{л}$ , повышение СОЭ до 36 мм/ч с тенденцией к снижению на фоне лечения.

При исследовании коагуляционного гемостаза (от 30.10.12 г.) отмечено повышение АЧТВ до 43 с (N — 26–40 с), снижение протромбинового времени до 40 % (N — 70–120 %), повышение фибриногена до 572 мг/дл (N — 200–400 мг/дл), МНО — 2,4.

Исследование факторов свертывания крови (от 31.10.12 г.) выявило повышение VIII фактора до 208 % (N — 60–150 %), снижение физиологических антикоагулянтов — протеина S до 22 % (N — 65–145 % у мужчин, N — 80–120 % у женщин) и протеина C до 42 % (N — 70–130 %). Анализ фибринолитической системы показал концентрацию D-димера на уровне 0,5 мкг/мл (N < 0,5 мкг/мл). Анализ полиморфизмов в геноме человека (медико-генетический центр СОКБ им. М. И. Калинина) от 30.10.2012 г. выявил ген предрасположенности, увеличивающий риск возникновения тромбофилических состояний — *MTHFR* Ala222Val — гетерозигота. Серологическое исследование на сифилис (от 31.10.12 г.) — результат отрицательный, кровь на ВИЧ (от 30.11.12 г.) — отрицательный, кровь на СРБ (от 09.11.12 г.) — 2,63.

Обзорная рентгенография органов грудной клетки (от 25.09.2012 г.): снижение пневматизации и обеднение сосудистого рисунка в S6 и S9. Эти зоны соответствуют отсутствию кровенаполнения легочных сосудов. Купол диафрагмы слева приподнят (рис. 2).

В динамике по результатам обзорной рентгенографии органов грудной клетки от 29.10.2012 г.: сохраняется уплотнение легочной ткани в прикорневой зоне S6, S9. Левый купол диафрагмы приподнят. Заключение: явления гиповентиляции в зоне ухудшения сосудистой проходимости.

Выполнено ЦДК вен нижних конечностей (от 29.10.12 г.). Заключение: глубокие и поверхностные вены проходимы. Функция их клапанного аппарата сохранена. Данных о тромбозе не выявлено.

Проведена ЭКГ от 29.10.12 г. (рис. 3). Заключение: ритм синусовый, тахикардия, полувертикальное положение электрической оси сердца, неполная блокада правой ножки пучка Гиса.

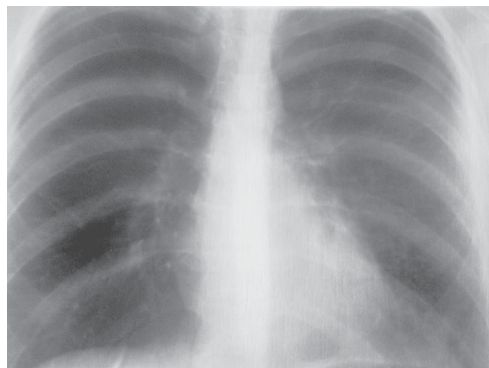

Рис. 2. Обзорная рентгенография органов грудной клетки (от 25.09.2012 г.)

Эхокардиографическое исследование (от 1.11.12 г.):

Правый желудочек:

— диастолический размер — 2,3 см (N < 3,0 см);

— систолическое давление — до 20 мм рт. ст. Д (+).

Легочная артерия:

— фиброзное кольцо — 1,8 см (N ≤ 2,2 см) Д (+);

— расчетное систолическое давление — 25 мм рт. ст.

Левое предсердие: 3,0 см.

Левый желудочек:

— конечно-диастолический размер — 5,0 см, конечно-систолический размер —

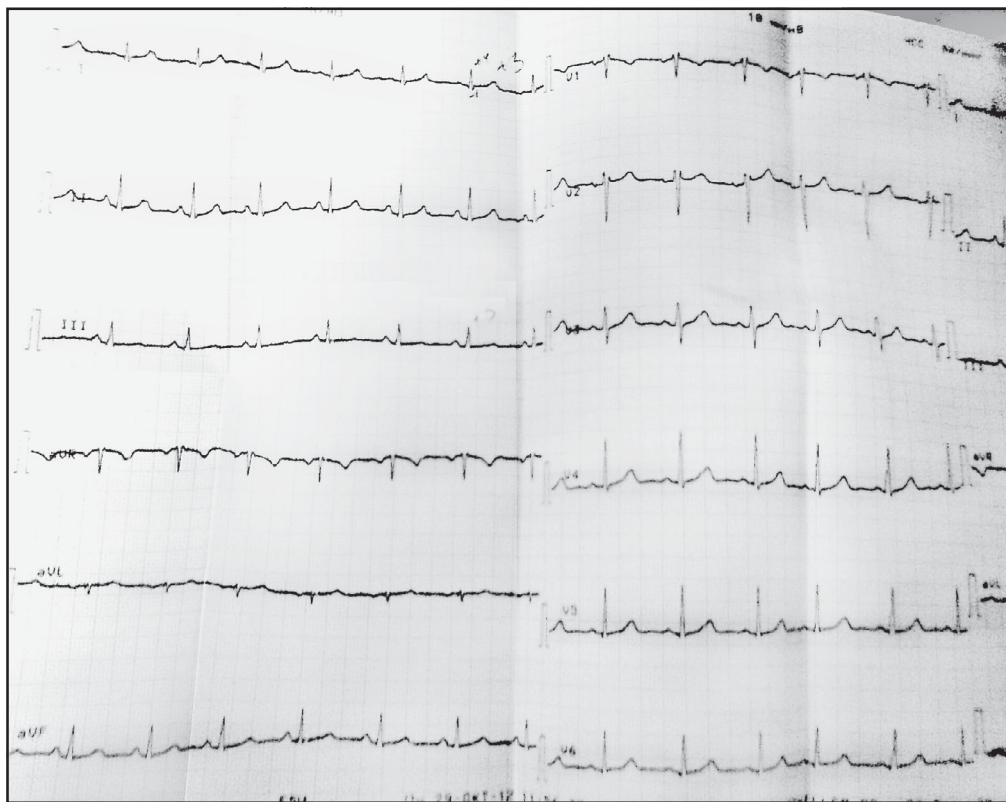


Рис. 3. Данные электрокардиографического исследования (от 29.10.2012 г.)

3,2 см, толщина задней стенки — 0,8 см, экскурсия задней стенки — 0,9 см, EF — 66 %, FS — 36 %, E/A — 1,5, Д (-).

Межжелудочковая перегородка: толщина — 0,9 см.

Аорта: кольцо аортального клапана — 1,9 см, восходящий отдел аорты — 2,4 см, Д (-).

Заключение: нарушение внутрисердечной гемодинамики не выявлено.

06.11.12 г. у пациентки К. был повторный кратковременный эпизод кровохарканья с небольшим отделением крови (2 сгустка) без субъективного усиления симптомов одышки и удушения объективного статуса.

Для исключения рецидива ТЭЛА была назначена компьютерная томография с контрастным усилением (оптирей 350–80,0 в/в болюс сер. 11E0985R) от 06.11.12 г. (рис. 4): на серии К-томограмм по стандартной программе легкие расправлены полностью. Справа легкое без очаговых и инфильтративных изменений. Слева в S6 два участка безвоздушной консолидации размером 16×14 и 13×12 мм. В S9 аналогичный участок 21×17 мм. Просвет бронхов свободен. Междолевая плевра уплотнена. Легочный ствол 22,9 мм, правая ветвь легочной артерии 16,5 мм, левая ветвь — 14 мм. Ветви легочной артерии контрастированы полностью на всем протяжении, прослеживаются до конечных ветвей. Лимфатические узлы средостения не увеличены. Жидкость в плевральной полости и полости перикарда не определяется.

Заключение: на момент исследования данных о рецидиве ТЭЛА не выявлено. Состояние после инфарктпневмонии в нижней доле левого легкого.

По результатам фибробронхоскопии (от 7.11.12 г.) отмечались отечность и диффузная гиперемия слизистой оболочки трахеобронхиального дерева слева; сосудис-



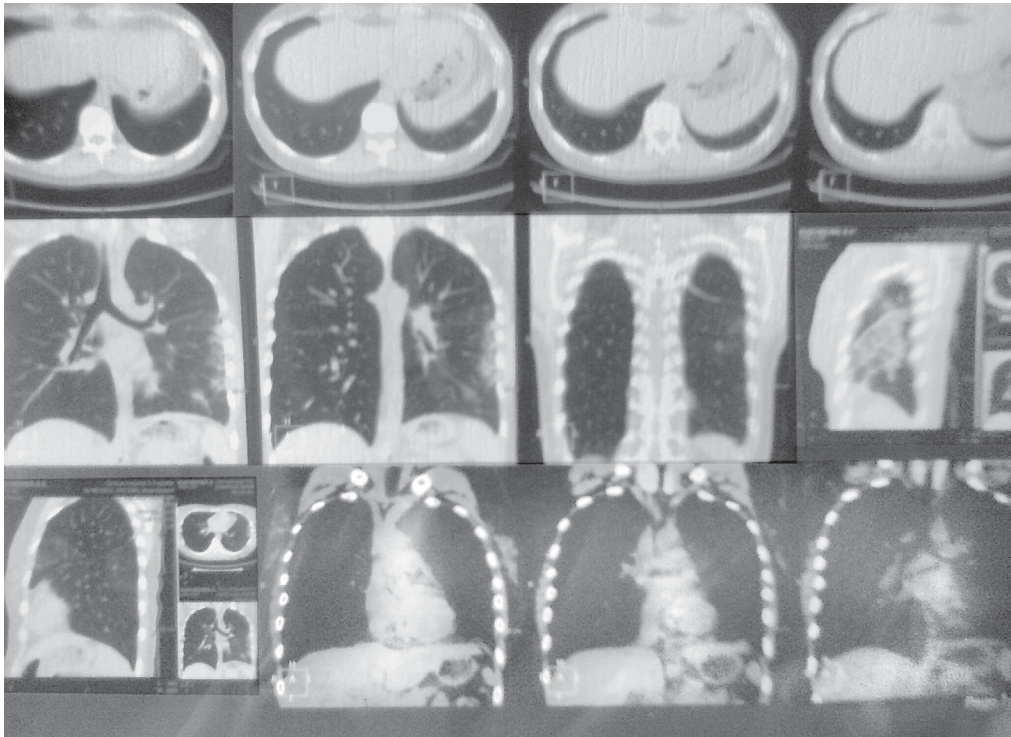


Рис. 4. Данные компьютерной томографии (от 6.11.2012 г.)

тый рисунок смазан слева. В просвете левого главного бронха следы свежей крови, после санации — без выделения свежей крови.

Заключение: диффузный катаральный бронхит II степени слева.

В ходе дифференциальной диагностики проведено также исследование (от 6.11.12 г.) на антитела к кардиолипинам и на антитела класса IgM, IgG к фосфолипидам (не обнаружены).

Пациентка проконсультирована ангиохирургом и торакальным хирургом СОКБ им. М. И. Калинина (12.11.12 г.) для определения дальнейшей тактики ведения больной.

Заключение: в хирургическом лечении не нуждается, постановка кава-фильтра не показана. Рекомендована симптоматическая терапия под контролем коагулограммы. Лечение и наблюдение у терапевта по месту жительства.

На основании клинко-инструментальных данных был поставлен окончательный клинический диагноз: рецидивирующая ТЭЛА (ветвей левой легочной артерии). Постинфарктная пневмония слева с исходом в пневмофиброз. ДН-1. Рецидивирующее кровохарканье. Наследственная тромбофилия. Носительство полиморфизма *MTHFR*.

В пульмонологическом отделении проводилось следующее медикаментозное лечение: фраксипарин 0,6 каждые 12 ч, варфарин 5 мг/сут., амбробене 0,75 мг/сут., амлодипин 5 мг/сут., сумаммед 500 мг в/в капельно № 5, теопек 300 мг/сут., небулайзерная терапия — ингаляции беродуала 1,0 в 8.00 и 20.00.

Выписана 12.10.2012 г. с положительной динамикой: состояние больной стабилизировалось, отмечалось значительное уменьшение одышки при нагрузке, кашля, ночной сон в горизонтальном положении, без приступов внезапной одышки и кашля. Аускультативная картина в легких со значительной положительной дина-

микой: на фоне несколько ослабленного везикулярного дыхания выслушивается незначительное количество сухих хрипов в нижних отделах левого легкого; ЧД — 18 в покое. SaO<sub>2</sub> — 97 %.

Тоны сердца тихие; ритм правильный; ЧСС 80 уд./мин; АД 120 и 70 мм рт. ст.

Коагулограмма от 05.11.12 г.: фибриноген — 320 мг/дл, ПТИ — 40 %, АЧТВ — 43,9 с, МНО — 2,04.

Выписана с рекомендациями по амбулаторному ведению пациентки.

Диспансерное наблюдение по месту жительства у терапевта, гематолога, кардиолога.

Контроль компьютерной томографии легких через 2 мес.

Продолжить прием варфарина под контролем МНО (целевой уровень 2–3).

Таким образом, у пациентки К. выявлен повышенный риск развития венозного тромбоза, связанный с наличием дефектного аллеля гена метилентетрагидрофолатредуктазы (*MTHFR* Ala222Val), а также снижением концентрации физиологических антикоагулянтов — протеина S и протеина C. Кроме того, отмечены повышение VIII фактора и увеличение уровня фибриногена, концентрация D-димера достигала уровня 0,5 мкг/мл. Анализ ряда данных исследований [2; 3; 8] показывает, что повышение уровня некоторых факторов свертывания крови, таких как фибриноген, фактор VIII, увеличение агрегационных свойств тромбоцитов, изменение содержания в крови компонентов фибринолитической системы приводят к риску развития тромбоза сосудов. Данные изменения в плазменном и тромбоцитарном звеньях гемостаза генетически детерминируются.

Важную роль в процессе тромбообразования, в частности у молодых пациентов со спонтанными тромбозами, имеет выявление наследственных тромбофилий. Наследственная тромбофилия — это нарушения в системе гемостаза, характеризующиеся повышенной склонностью к развитию тромбозов кровеносных сосудов различного калибра и локализации. Генетические факторы выявляются у 50 % больных венозным тромбозом [9]. К генетическим факторам риска относятся мутации, приводящие к нарушению функций тромбоцитов, белков свертывающей и противосвертывающей систем, а также некоторых ферментных систем, в частности ферментов метаболизма гомоцистеина [2].

Мутация гена *MTHFR* — достаточно частый в популяции полиморфизм, который является фактором наследственной предрасположенности к гипергомоцистеинемии, увеличивающим риск развития осложнений, связанных с повышенной склонностью к появлению тромбоокклюзионных заболеваний, дефектов нервной трубки, осложнений беременности (невынашивания беременности на ранних сроках) и нарушений развития плода [2]. Следует помнить, что генетически детерминированный дефицит протеинов C и S (мощных эндогенных антикоагулянтов) может стать причиной возникновения тромбоза глубоких вен и рецидивирующей ТЭЛА в 6–8 % случаев.

Наследственные факторы формируют своего рода фон для реализации внешних факторов, которые являются провоцирующими. Развитие тромбоза происходит в результате комбинации внешних средовых и генетических факторов риска. Внешние средовые факторы риска общеизвестны — это беременность, послеродовой период, травма, хирургическое вмешательство, опухоли и др.

Таким образом, знание генетической предрасположенности к тромбозу позволяет предупредить развитие заболевания в ситуациях повышенного риска, а также в определенной степени влияет на выбор метода лечения и профилактики рецидивов тромбоза. Использование профилактики ТЭЛА пока применяется недостаточно широко, и именно анестезиолог-реаниматолог в сотрудничестве с пульмонологом и терапевтом может способствовать внедрению в широкую клиническую практику скрининговых методов диагностики наследственных тромбофилий при рецидивирующих ТЭЛА.

## ЛИТЕРАТУРА

1. *Алгоритм* диагностики тромбоза легочной артерии у беременных: клинические рекомендации Американского торакального общества / общества торакальной радиологии // Пульмонология. – 2012. – № 2. – С. 13–24.
2. *Генетические* факторы риска тромбофилических состояний / Л. А. Бокерия, О. Л. Бокерия, Н. Н. Самсонова [и др.] // Клиническая физиология кровообращения. – 2008. – № 2. – С. 69–72.
3. *Тромбоземболические* осложнения и диагностическая значимость D-димера при сердечно-сосудистых заболеваниях: ретроспективное исследование 1000 пациентов / Н. М. Воробьева, А. Б. Добровольский, Е. В. Титаева, Е. П. Панченко // Кардиологический вестник. – 2011. – Т. VI (XVIII), № 2. – С. 10–15.
4. *Потиевская В. И.* Клинический случай дифференциальной диагностики одышки у больной с тромбозом легочной артерии / В. И. Потиевская, Ю. М. Алексеева, А. В. Ситников // Клиническая практика. – 2012. – № 2. – С. 31–36.
5. *Пульмонология* : нац. руководство / под ред. А. Г. Чучалина. – М. : ГЭОТАР-Медиа, 2009. – 960 с.
6. *Рекомендации* Европейского кардиологического общества (ЕКО) по диагностике и лечению тромбоза легочной артерии (ТЭЛА), 2008 // European Heart Journal. – 2008. – № 29. – С. 2276–2315.
7. *Тромбоземболия* ветвей легочной артерии: патофизиология, клиника, диагностика, лечение / А. М. Шилов, М. В. Мельник, И. Д. Санодзе, И. Л. Сиротина // Русский медицинский журнал. – 2003. – Т. 11, № 9. – С. 530–534.
8. *Alhenc-Gelas M.* Venous thromboembolic disease: risk factors and laboratory investigation / M. Alhenc-Gelas, M. Aiach, P. de Moerloose // Semin. Vasc. Med. – 2001. – Vol. 1. – P. 81–88.
9. *Bounameaux H.* Clinical and laboratory diagnosis of deep vein thrombosis: new cost-effective strategies / H. Bounameaux, A. Perrier, P. S. Wells // Semin. Vasc. Med. – 2001. – Vol. 1. – P. 39–42.

*Поступила 7.02.2013*