

УДК 611-013.85:618.39

**А.І. Попович, І.С. Давиденко***Кафедра патологічної анатомії (зав. – проф. І.С. Давиденко) Вищого державного навчального закладу України “Буковинський державний медичний університет”, м. Чернівці*

## РОЗПОДІЛ МОРФОЛОГІЧНИХ ВАРІАНТІВ ДЕПОЗИТІВ КАЛЬЦІЮ У ПЛАЦЕНТІ ЗА УМОВ ЗАЛІЗОДЕФІЦИТНОЇ АНЕМІЇ ВАГІТНИХ

**Резюме.** Досліджено 164 спостережень кальцинозу плаценти, у т.ч. 84 спостережень залізодефіцитної анемії та 80 спостережень вагітності без анемії. Аналіз частоти різних варіантів депозитів кальцію в хоріальному дереві плаценти показав, що за умов залізодефіцитної анемії вагітних різко переважають депозити в міжворсинчастому фібриноїді типу II та типу IV (понад у 90% та 80% плацент відповідно). Також за умов залізодефіцитної анемії вагітних часто виявляють депозити в міжворсинчастому фібриноїді типу III (біля 45% спостережень). Наведені показники суттєво перевищують величини частот групи жінок, у яких не відмічалось анемії під час вагітності. Інші варіанти депозитів кальцію за умов залізодефіцитної анемії вагітних виявляються значно рідше, хоча слід відмітити, що за умов залізодефіцитної анемії вагітних порівняно зі спостереженнями вагітності без анемії, частіше виявлялися дрібні гранулярні депозити в синцитіотрофобласті хоріальних ворсинок плаценти. Аналіз частоти різних варіантів депозитів кальцію в базальній пластинці плаценти показав, що, як у спостереженнях залізодефіцитної анемії вагітних, так й в спостереженнях без анемії переважають депозити кальцію в фібриноїді всіх чотирьох типів (трохи менше типу IV порівняно з іншими типами). Разом з тим, слід вказати на те, що за умов залізодефіцитної анемії вагітних порівняно зі спостереженнями вагітності без анемії все ж частіше ( $P < 0,05$ ) виявляють депозити фібриноїду типу II та типу IV.

**Ключові слова:** депозити кальцію, плацента, залізодефіцитна анемія вагітних.

Дане дослідження присвячено висвітленню нових даних щодо кількісного розподілу морфологічних різновидів депозитів кальцію в плацентах з кальцинозом за умов залізодефіцитної анемії вагітних (ЗДАВ) порівняно з плацентами з кальцинозом без анемії (тобто за нормальними гематологічними показниками впродовж вагітності).

Дослідження зініційоване даними про зростання частоти кальцинозу у вагітних із тяжкими формами ЗДАВ [1] і ґрунтується на робочій гіпотезі, що зміни обміну речовин, які виникають внаслідок залізодефіциту та всього комплексу змін крові у вагітних жінок зі ЗДАВ, можливо впливають на морфологію депозитів кальцію, що в перспективі можна буде використати з діагностичною метою.

Кальцинозом плаценти вважали тільки ті спостереження, коли при заборі матеріалу з різних котиледонів, депозити кальцію регулярно виявляються не менше, ніж у чотирьох котиледонах [2].

**Мета дослідження:** з'ясувати кількісний розподіл морфологічних варіантів депозитів кальцію в плаценті за умов залізодефіцитної анемії вагітних порівняно зі спостереженнями вагітності без анемії.

**Матеріали і методи.** Опис морфологічних

особливостей депозитів кальцію виконували на основі методики забарвлення гістологічних зрізів гематоксиліном з додатковим слабким дофарбуванням еозином (для кращого контрасту депозитів). Кальцієву природу депозитів доводили по серійним зрізам на основі гістохімічної методики на кальцій з алізариним червоном.

Досліджено 164 плаценти, терміном гестації 29-40 тижнів, при цьому діагноз ЗДАВ (I-II ступінь тяжкості) виставлено у 84 вагітних (у т.ч. 40 – передчасні пологи, 44 – термінові пологи), решта спостережень вагітності була без анемії – всього 80 (38 – передчасні пологи, 42 – термінові пологи).

Підраховували абсолютні величини частоти та відсотки різних варіантів депозитів кальцію. Перевірку вірогідності розбіжності між відсотками груп дослідження здійснювали за допомогою біноміального методу, як найбільш точного і адекватного для цілей парного порівняння частот. Розрахунки відповідно до біноміального методу виконували за допомогою комп'ютерної програми PAST: Paleontological Statistics, Version 3.14. [3]. Дані про відсоток для повноти подачі інформації наводили разом із похибкою вимірювання, яка є оціночною величиною і залежить як від самого відсотка, так і від загальної кількості

© Попович А.І., Давиденко І.С., 2016

спостережень.

### Результати дослідження та їх обговорення.

Гістологічне дослідження досліджених плацент показало, що при спостереженнях термінових пологів не відмічалася гіперзрілості [2], а при передчасних пологах не виявили передчасного дозрівання хоріального дерева [4] або матково-плацентарної ділянки [5], які могли би стати причинами кальцинозу плаценти. Отже, етіологія досліджених кальцинозів не мала відношення до передчасного дозрівання посліду.

У гістологічних зрізах плаценти кальцієві депозити виявлялися як в ділянці хоріального дерева, так й в базальній пластинці.

Частина з депозитів не були пов'язані з фібриноідом плаценти, а інша частина була залучена різним чином у фібриноід плаценти. Депозити кальцію оцінювали відповідно до раніше розроблених принципів [6].

Ті депозити, які не були залучені до фібриноїду, мали або дрібно гранулярний (рис. 1), або пластинчастий характер (рис. 2), лише деколи – комбінований і вирізнялися за локалізацією.

Попередньо проведені дослідження депозитів кальцію, які були залучені до фібриноїду плаценти, дозволили нам виділити наступні чотири варіанти (типи) депозитів [7], які в цій статті описані з деякими новими деталями.

Тип I – це порівняно дрібні, але водночас, грубі сильно профарбовані депозити кальцію у вигляді великих гетерогенних структур з чітко окресленими контурами кожної з них та всього депозиту. Такі депозити розташовуються завжди в глибині фібриноїдних тіл.

Тип II – це множинні дрібнозернисті пиллоподібні групи депозитів кальцію. Вони можуть бути в різних частинах фібриноїдних тіл, а також рівномірно “перемішуватися” з фібриноідом по всьому його об'єму. Підвидом такого різновиду

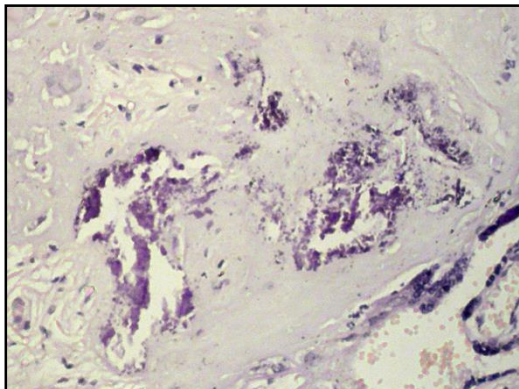


Рис. 1. Осередок фібриноїду плаценти з депозитами кальцію. Депозити кальцію гранулярної структури (наведені стрілками). Гематоксилін і еозин. Об. 40<sup>x</sup>. Ок. 10<sup>x</sup>

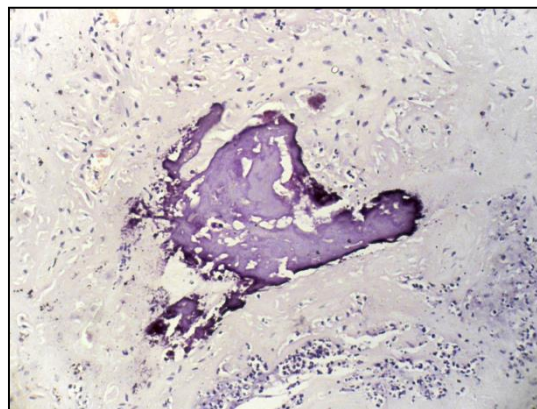


Рис. 2. Осередок фібриноїду плаценти з депозитом кальцію. Депозит кальцію пластинчастої структури (наведений стрілкою). Гематоксилін і еозин. Об. 40<sup>x</sup>. Ок. 10<sup>x</sup>

вважаємо окремі дрібнозернисті пиллоподібні депозити кальцію, які не формують групи. Такі депозити фарбуються порівняно слабо.

Тип III – це великі пластинчасті депозити, які, як правило, профарбовуються не дуже інтенсивно, хоча є й виключення з цього правила. Ці депозити можуть локалізуватися в будь-якій частині фібриноїдного тіла, часто займаючи його основний об'єм.

Тип IV – це своєрідна комбінація пластинчастих та дрібнозернистих депозитів, які описані вище. Своєрідність полягає в закономірності їх взаємного розташування – пластинчасті структури завжди розташовуються в центрі, дрібнозернисті – по їх периферії. Такі депозити завжди великих розмірів, займають значний об'єм фібриноїдного тіла.

Слід відмітити, що в окремо взятій плаценті, завжди одночасно спостерігалися депозити, які відносяться до різних варіантів, тому дані, які наведені в таблицях 1 та 2 слід сприймати, як комбіновані, а не альтернативні. Водночас необхідно зауважити, що розмаїття варіантів депозитів в окремо взятій плаценті, як правило не включало більше двох-трьох варіантів.

Абсолютна частота та відсоток морфологічних варіантів депозитів кальцію в хоріальному дереві плаценти наведені в таблиці 1.

З наведених даних свідчить, що за умов ЗДАВ в хоріальному дереві різко переважають депозити в міжворсинчастому фібриноїді типу II та типу IV (понад у 90% та 80% плацент відповідно). Також часто виявляють депозити у міжворсинчастому фібриноїді типу III (біля 45% спостережень). Наведені показники суттєво перевищували ( $P < 0,05$ ) величини частот групи жінок, у яких не відмічалася анемії під час вагітності. Інші варіанти депозитів кальцію за

умов ЗДАВ виявляються значно рідше, хоча слід відмітити, що за умов ЗДАВ порівняно зі спостереженнями вагітності без анемії, частіше ( $P < 0,05$ ) виявлялися дрібні гранулярні депозити в синцитіотрофобласті хоріальних ворсинок плаценти. Це були ворсинки різних типів, хоча частіше таке явище відмічалось в зрілих варіантах ворсинок – проміжні зрілі, термінальні, термінальні “спеціалізовані” та

стовбурові “пізні” ворсинки [4].

Абсолютна частота та відсоток морфологічних варіантів депозитів кальцію в базальній пластинці наведені в таблиці 2.

З наведених даних видно, що в базальній пластинці, як у спостереженнях за умов ЗДАВ, так й спостереженнях без анемії переважають депозити кальцію в фібриноїді всіх чотирьох типів (трохи

Таблиця 1

**Абсолютна частота та відсоток морфологічних варіантів депозитів кальцію в ділянці хоріального дерева плаценти**

Морфологічний різновид депозитів кальцію	Спостереження залізодефіцитної анемії вагітних (I-II ступінь тяжкості) n=84	Спостереження жінок з нормальними аналізами крові впродовж вагітності n=80
Дрібні гранулярні депозити в синцитіотрофобласті	8 (9,5±3,20%)	1 (1,2±1,21%) P=0,034
Дрібні гранулярні депозити в стромі хоріальних ворсинок	6 (7,1±2,81%)	5 (6,2±2,70%)
Великі пластинчасті депозити в стромі хоріальних ворсинок	1 (1,2±1,19%)	2 (2,5±1,81%)
Депозити в міжворсинчастому фібриноїді – тип I	14 (16,7±4,10%)	15 (18,8±4,41%)
Депозити в міжворсинчастому фібриноїді – тип II	81 (96,4±2,00%)	22 (27,5±5,01%) P<0,001
Депозити в міжворсинчастому фібриноїді – тип III	38 (45,2±5,50%)	64 (80,0±4,52%) P=0,003
Депозити в міжворсинчастому фібриноїді – тип IV	70 (83,3±4,10%)	54 (67,5±5,31%) P=0,031

Примітка. Порівняння відсотків між групами дослідження проведені за допомогою біноміального методу. При наявності вірогідності розбіжності на рівні ( $P < 0,05$ ) в таблиці вказана її конкретна величина, а в разі недосягнення такого рівня вірогідності величина P не подається

Таблиця 2

**Абсолютна частота та відсоток морфологічних варіантів депозитів кальцію в базальній пластинці**

Морфологічний різновид депозитів кальцію	Спостереження залізодефіцитної анемії вагітних (I-II ступінь тяжкості) n=84	Спостереження жінок з нормальними аналізами крові впродовж вагітності n=80
Дрібні гранулярні депозити в цитотрофобласті	2 (2,4±1,71%)	2 (2,5±1,81%)
Дрібні гранулярні депозити в стромі поза фібриноїдом	5 (5,9±2,49%)	4 (5,0±2,50%)
Великі пластинчасті депозити в стромі поза фібриноїдом	2 (2,4±1,71%)	2 (2,5±1,81%)
Депозити в фібриноїді базальної пластинки – тип I	74 (88,1±3,59%)	70 (87,5±3,70%)
Депозити в фібриноїді базальної пластинки – тип II	78 (92,9±2,80%)	24 (30,0±5,19%) P<0,001
Депозити в фібриноїді базальної пластинки – тип III	68 (80,9±4,32%)	64 (80,0±4,52%)
Депозити в фібриноїді базальної пластинки – тип IV	49 (58,3±5,40%)	33 (41,2±5,50%) P=0,043

Примітка. Порівняння відсотків між групами дослідження проведені за допомогою біноміального методу. При наявності вірогідності розбіжності на рівні ( $P < 0,05$ ) в таблиці вказана її конкретна величина, а в разі недосягнення такого рівня вірогідності величина P не подається

менше типу IV порівняно з іншими типами). Разом з тим, слід вказати на те, що за умов ЗДАВ порівняно зі спостереженнями вагітності без анемії все ж частіше ( $P < 0,05$ ) виявляють депозити фібриноїду типу II та типу IV.

**Висновки.** 1. Аналіз частоти різних варіантів депозитів кальцію в хоріальному дереві плаценти показав, що за умов залізодефіцитної анемії вагітних різко переважають депозити в міжворсинчастому фібриноїді типу II та типу IV (понад у 90% та 80% плацент відповідно). Також часто виявляють депозити в міжворсинчастому фібриноїді типу III (біля 45% спостережень). Наведені показники суттєво перевищують ( $P < 0,05$ ) величини частот групи жінок, у яких не відмічалось анемії під час вагітності. Інші варіанти депозитів кальцію за умов анемії виявляються значно рідше, хоча слід відмітити, що за умов анемії порівняно зі спостереженнями вагі-

тності без анемії, частіше ( $P < 0,05$ ) виявлялися дрібні гранулярні депозити в синцитіотрофобласті хоріальних ворсинок плаценти. 2. Аналіз частоти різних варіантів депозитів кальцію в базальній пластинці плаценти показав, що, як у спостереженнях залізодефіцитної анемії вагітних, так й в спостереженнях без анемії переважають депозити кальцію в фібриноїді всіх чотирьох типів (трохи менше типу IV порівняно з іншими типами). Разом з тим, слід зазначити, що за умов залізодефіцитної анемії вагітних порівняно зі спостереженнями вагітності без анемії все ж частіше ( $P < 0,05$ ) виявляють депозити фібриноїду типу II та типу IV.

**Перспектива подальших досліджень.** Надалі перспективним напрямком досліджень вбачаємо встановлення механізмів розвитку різних варіантів депозитів кальцію за умов залізодефіцитної анемії вагітних.

### Список використаної літератури

1. *Histological changes in the placenta from severe anaemic mothers* / M. Rohini, A.S. Yogesh, M. Goyal, Praveen Kurrey // *International Journal of Medical and Health Sciences*. – 2013. – V. 2, Is. 1. – P. 31-35.
2. *Benirschke K. Pathology of the human placenta* / K. Benirschke, G.J. Burton, R.N. Baergen. – 6th ed. – New York: Springer, 2012. – 974 p.
3. *Hammer Ø. PAST: Paleontological Statistics, Version 3.14. Reference manual* / Ø. Hammer. – Oslo: Natural History Museum University of Oslo, 2016. – 243 p.
4. Давиденко І.С. Удосконалення класифікації хоріальних ворсинок плаценти, її обґрунтування методами інформаційного аналізу та практичне застосування, як досягнення науковців кафедри патоморфології Буковинського державного медичного університету / І.С. Давиденко, О.А. Тюленєва // *Клін. анатом. та оператив. хірург.* – 2014. – Т. 13, № 2. – С. 108-113.
5. *Pijnenborg R. Placental Bed Disorders* / R. Pijnenborg, I. Brosens, R. Romero. – Cambridge: Cambridge University Press, 2010. – 301 p.
6. Попович А.І. Принципи морфологічної класифікації кальцинозу плаценти / А.І. Попович, І.С. Давиденко // *Українські Медичні Вісті*. – 2014. – Т. 11, Ч. 1-4(80-83). – С. 490.
7. Попович А.І. Морфологічні різновиди депозитів кальцію ітервільозного фібриноїду та фібриноїду базальної пластинки плаценти / А.І. Попович, І.С. Давиденко // *Значення морфологічних наук на сучасному етапі розвитку медицини: матер. наук.-практ. інтернет-конф. з міжнародною участю*. – Чернівці: БДМУ. – С. 133-134.

### РАСПРЕДЕЛЕНИЕ МОРФОЛОГИЧЕСКИХ ВАРИАНТОВ ДЕПОЗИТОВ КАЛЬЦИЯ В ПЛАЦЕНТЕ ПРИ ЖЕЛЕЗОДЕФИЦИТНОЙ АНЕМИИ БЕРЕМЕННЫХ

**Резюме.** Изучено 164 случая кальциноза плаценты, в т.ч. 84 случая железодефицитной анемии беременных и 80 случаев беременности без анемии. Анализ частоты различных вариантов депозитов кальция в хоріальном дереве плаценты показал, что при железодефицитной анемии беременных резко преобладают депозиты в межворсинчатом фибриноиде типа II и типа IV (более у 90% и 80% плацент соответственно). Также при железодефицитной анемии беременных часто обнаруживают депозиты в межворсинчатом фибриноиде типа III (около 45% случаев). Указанные показатели существенно превышают величины частот группы женщин, у которых не отмечалось анемии во время беременности. Другие варианты депозитов кальция при железодефицитной ане-

мии беременных встречаются значительно реже, хотя следует отметить, что при железодефицитной анемии беременных по сравнению с наблюдениями беременности без анемии, чаще встречались мелкие гранулярные депозиты в синцитиотрофобласте хоріальных ворсинок плаценты. Анализ частоты различных вариантов депозитов кальция в базальной пластинке плаценты показал, что, как в наблюдениях железодефицитной анемии беременных, так и в наблюдениях без анемии беременных преобладают депозиты кальция в фибриноиде всех четырех типов (чуть меньше типа IV по сравнению с другими типами). Вместе с тем, следует указать на то, что при железодефицитной анемии беременных по сравнению с наблюдениями беременности без анемии все же чаще ( $P < 0,05$ ) обнаруживают депозиты фибриноида типа II и типа IV.

**Ключевые слова:** депозиты кальция, плацента, железодефицитная анемия беременных.

**DISTRIBUTION OF MORPHOLOGICAL VARIANTS OF CALCIUM DEPOSITS IN PLACENTA WITH IRON-DEFICIENCY ANEMIA OF GRAVIDAS**

**Abstract.** 164 cases of placental calcinosis are studied, including 84 cases of iron-deficiency anemia of gravidas and 80 cases of anemia-free pregnancies. Frequency analysis of different variants of calcium deposits in chorial placental tree showed that type II and type IV intervillous fibrin deposits strongly dominated in gravidas with iron-deficiency anemia (over 90% and 80% placentas respectively). There were also deposits found in type III intervillous fibrin (about 45% of cases). These indices significantly exceeded the values of the frequency of women whose anemia had not been recorded during pregnancy. Other variants of calcium deposits in case of iron-deficiency anemia of gravidas occurred much

more rarely. It should be mentioned, though, that in cases accompanied by iron-deficiency anemia of gravidas in comparison with observations of pregnancy without anemia small granular deposits were more commonly found in the placental plasmodium of the chorial villi. Frequency analysis of different options of calcium deposits in the basal plate of the placenta showed that the observations of gravidas with iron-deficiency anemia as well as observations of those without anemia were characterized by dominated calcium deposits in fibrin of all four types (type IV slightly smaller as compared to other types). However, it should be pointed out that type II and type IV fibrin deposits were more frequently found in gravidas with iron-deficiency anemia of gravidas as compared to those without anemia ( $P < 0,05$ ).

**Key words:** calcium deposits, placenta, iron-deficiency anemia of gravidas.

Higher State Educational Institution of Ukraine  
“Bukovinian State Medical University” (Chernivtsi)

Надійшла 04.07.2016 р.  
Рецензент – проф. Кравченко О.В. (Чернівці)