

УДК 616.381-007.274
DOI: 10.24061/1727-0847.16.1.2017.94

І.М. Дейкало, Д.В. Осадчук, В.В. Буката

Кафедра загальної хірургії (зав. – проф. І.М. Дейкало) ДВНЗ “Тернопільський державний медичний університет імені І.Я. Горбачевського МОЗ України”

ЛАПАРОСКОПІЯ В ЛІКУВАННІ ГОСТРОЇ СПАЙКОВОЇ ТОНКОКИШКОВОЇ НЕПРОХІДНОСТІ

Резюме. Гостра спайкова кишкова непрохідність ліквідована за допомогою лапароскопічного адгезіолізу в 76 хворих. Лапароскопічні технології є високоефективним в діагностиці та лікуванні гострої спайкової кишкової непрохідності. Перевагами лапароскопічного адгезіолізу є мініінвазивність, відсутність типових для лапаротомії ускладнень і швидка реабілітація хворих, знижує ймовірність рецидиву спайкового процесу. Рекомендуємо розпочинати лікування всіх випадків гострої кишкової непрохідності в першій стадії розвитку патологічного процесу з діагностичної лапароскопії з подальшим вирішенням можливого лапароскопічного адгезіолізу.

Ключові слова: гостра спайкова тонкокишкова непрохідність, лапароскопічний адгезіолізис.

Спайкова хвороба очеревини (СХО) – одна із складних і до кінця не вирішених актуальних проблем в сучасній абдомінальній хірургії [1-3]. Серед усіх видів непрохідності гостра спайкова кишкова непрохідність (ГСКН) виявляється найчастіше і становить від 40,4% до 86% випадків [4-7]. Лапароскопія в лікуванні ГСКН на цей час має цілий ряд обмежень і протипоказань. Лапароскопічний адгезіолізис при ГСКН проводять рідко, тому дана проблема потребує подальшого вивчення та аналізу.

Мета дослідження: проаналізувати можливість лапароскопічних технологій в лікуванні гострої спайкової кишкової непрохідності.

Матеріал і методи. Проаналізовані результати лікування 217 хворих на гостру тонкокишкову непрохідність (ГТКН) в хірургічному відділенні Тернопільської міської комунальної лікарні швидкої допомоги за період з 2011 по 2017 рр. Причиною ГТКН були: спайкова хвороба у 183 хворих, заворот тонкої кишки – у 13, вузлуотворення – у 2, пухлини – у 4, інвагінація тонко-тонкокишкова – у 7, камінь жовчного міхура – у 5, стороннє тіло (металевий предмет) – в одного, безоар – у одного та дивертикул Меккеля також в одного хворого. Вік хворих коливався від 18 до 72 років. Чоловіків було 71, жінок – 146.

Результати дослідження та їх обговорення. У 103 хворих ГСКН ліквідували консервативно, а 114 пацієнтів прооперовані (таблиця).

Об'єм оперативного втручання відповідав інтраопераційній ситуації. Лапароскопічна технологія забезпечила можливість ліквідації ГСКН у 76

Таблиця

Характеристика оперованих хворих з гострою тонкокишковою непрохідністю

Характер патології (причина непрохідності)	Вид оперативного втручання	
	Лапароскопія (кількість оперованих)	Лапаротомія (кількість оперованих)
Спайкова хвороба очеревини	69	11
Заворот тонкої кишки	3	10
Вузлуотворення	-	2
Пухлини	-	4
Інвагінація тонко-тонкокишкова	3	4
Камінь жовчного міхура	-	5
Стороннє тіло	-	1
Безоар	-	1
Дивертикул Меккеля	1	-

хворих. У 31-го хворого для профілактики спайкоутворення після ліквідації спайок у черевну порожнину вводили протиспайковий засіб “Дефенсаль”, згідно з рекомендаціями щодо застосування компанії виробника. Тривалість операції становила від 15 хв до 65 хв. Лапароскопічні технології проводили у хворих у стадії компенсації та в деяких випадках – субкомпенсації. При цьому

© Дейкало І.М., Осадчук Д.В., Буката В.В., 2017

оперативне втручання розпочинали з діагностичної лапароскопії з подальшим визначенням причини та характеру непрохідності і можливості її лапароскопічної ліквідації. Для пневмоперитонеума та введення першого порта в черевну порожнину використовували метод Хассона. З метою профілактики пошкодження внутрішніх органів відеопорт інстальювали після попереднього УЗД обстеження черевної порожнини для визначення оптимальної точки введення першого відеопорта. Тому звертали увагу на мобільність кишок, висоту складок слизової оболонки, розміри просвіту кишки, наявність зворотно-поступального руху хімусу, гіперпневматизації кишківника. Після панорамної лапароскопії та з'ясування причини ГСКН додаткові порти встановлювали у місця вільні від спайок під ретельним візуальним контролем. Оптимальною локалізацією відеопорта є навколопупкова ділянка, що дозволяло забезпечити зручні умови для візуальної ревізії всіх органів черевної порожнини. У 12 пацієнтів під час ревізії виникла необхідність зміни положення лапароскопа через вираженість спайкового процесу.

Для лапароскопічної ревізії використовували атравматичні кишкові затискачі. Ревізію тонкої кишки проводили від зв'язки Трейца до ілеоцекального кута чи навпаки. Обов'язковим етапом була ревізія ділянки введення першого троакара з метою уникнення пошкодження органів черевної порожнини та судин. Роз'єднання спайок проводили ножицями, в окремих випадках використовували технологію Liga sure. У трьох хворих, в анамнезі яких не було операцій на органах черевної порожнини, причиною ГТКН були шнуроподібні спайки в черевній порожнині (рис. 1). У жодному випадку конверсій на лапаротомію не було. У трьох пацієнтів, у яких інтраопераційно були сумніви щодо життєздатності кишки, в черевній порожнині залишали відеопорт з метою спостереження за стінкою кишки. Контрольна лапароскопія на другу добу після операції показала повне відновлення життєздатності кишки. У всіх хворих після ліквідації спайок проводили дренажування черевної порожнини. У однієї хворої під час адгезіолізу площинних спайок після гінекологічної операції, які були причиною ГСН, пошкоджений сечовий міхур. Дефект зашитий двома інтракорпоральними швами (лапароскопічно). У післяопераційному періоді поставлений постійний катетер у сечовий міхур на три доби.

Післяопераційний період в одного хворого ускладнився розвитком ранньої ГСКН після відкритої апендектомії (рис. 2).

Переваги лапароскопічної ліквідації ГСН

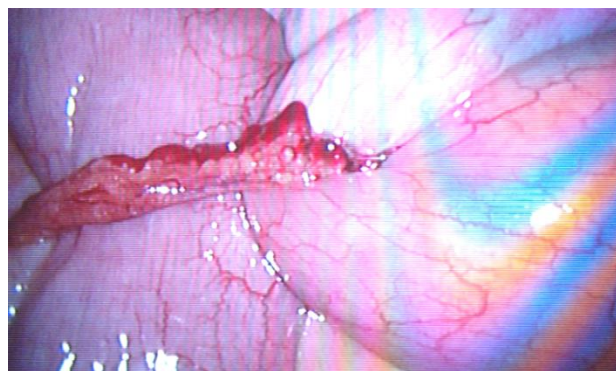


Рис. 1. Шнуроподібна спайка (без втручань на органах черевної порожнини)

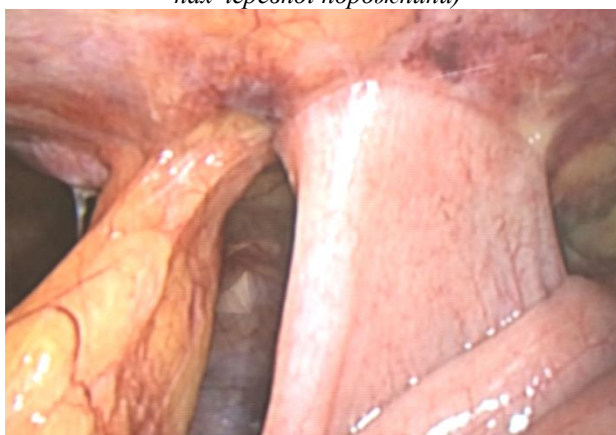

Рис. 2. Рання спайкова кишкова непрохідність (6-а доба після апендектомії)

очевидні: мала травматичність, мініінвазивність, легкий больовий синдром на першу добу після операції, швидке, через 8-16 год, відновлення перистальтики, швидка реабілітація хворих.

Отже, небезпеки лапароскопічних технологій у лікуванні ГСКН дещо перебільшені. При скульпольозному дотриманні правил лапароскопічної техніки з використанням методики Хассона для введення відеопорта ризики є мінімальними. Застосування голки Вереша для накладання пневмоперитонеума у хворих на ГСН є небезпечним через можливість пошкодження кишки.

Висновки. 1. Лапароскопія та лапароскопічний адгезіолізис є високоєфективним в діагностиці та лікуванні гострої спайкової кишкової непрохідності. 2. Перевагами лапароскопічного адгезіолізу є мініінвазивність, відсутність типових для лапаротомії ускладнень та швидка реабілітація хворих, що знижує вірогідність рецидиву злукового процесу.

Перспективи подальшого дослідження. Рекомендуємо вивчення лікування всіх випадків гострої кишкової непрохідності з першої стадії патологічного процесу із діагностичної лапароскопії з подальшим вирішенням доцільності та можливості лапароскопічної технології.

Список использованной литературы

1. Чекмазов И.А. Спаечная болезнь брюшины / И.А. Чекмазов. – М., 2008. – 425 с.
2. Оптимізація комплексного лікування спайкової хвороби черевної порожнини / Р.В. Бондарев, А.А. Орехов, А.Л. Чібіков, С.С. Саліванов // Харківська хірург. школа. – 2013. – № 1(58). – С. 112.
3. Применение противоспаечных средств в профилактике спаечной болезни живота / С.А. Степанян, В.Т. Аполян, Р.Н. Месропян [и др.] // Вестн. хирург. – 2012. – № 3. – С. 45-49.
4. Принципи надання хірургічної допомоги хворим на гостру спайкову непрохідність кишечника / І.А. Лурін, І.А. Тітомір, О.І. Гладушенко [та ін.] // Харківська хірург. школа. – 2013. – № 4(61). – С. 114-116.
5. Спаечная кишечная непроходимость: тактика, лечение, профилактика рецидивов / О.И. Дубровицк, Г.Г. Мармыш, И.С. Довнар [и др.] // Ж. Гродненского гос. мед. ун-та. – 2012. – № 2. – С. 20-23.
6. Пак В.Я. Спайковий синдром очеревини як хірургічна проблема / В.Я.Пак // Вісник СумДУ, Серія “Медицина”. – 2012. – Т. 2, № 2. – С. 39.
7. Серета Н.І. Оптимізація тактики і лікування пацієнтів на спайкову хворобу очеревини / Н.І. Серета // Вісник СумДУ, Серія “Медицина”. – 2014. – Т. 4, № 3. – С. 8.

ЛАПАРОСКОПИИ В ЛЕЧЕНИИ ОСТРОЙ СПАЕЧНОЙ ТОНКОКИШЕЧНОЙ НЕПРОХОДИМОСТИ

Резюме. Острая спаечная кишечная непроходимость ликвидирована с помощью лапароскопического адгезиолизиса в 76 больных. Лапароскопические технологии являются высокоэффективным в диагностике и лечении острой спаечной кишечной непроходимости. Преимуществами лапароскопического адгезиолизиса является минимальная инвазивность, отсутствие типичных для лапаротомии осложнений и быстрая реабилитация больных, снижает вероятность рецидива спечного процесса. Рекомендуем начинать лечение всех случаев острой кишечной непроходимости в первой стадии развития патологического процесса с диагностической лапароскопии с последующим решением возможного лапароскопического адгезиолизиса.

Ключевые слова: острая спаечная тонкокишечная непроходимость, лапароскопический адгезиолизис.

LAPAROSCOPY IN TREATMENT OF ADHESIVE INTESTINAL OBSTRUCTION

Abstract. Acute adhesive intestinal obstruction is eliminated with the help of laparoscopic adhesionolysis in 76 patients. Laparoscopic technologies are highly effective in the diagnosis and treatment of acute adhesive obstruction. The advantages of laparoscopic adhesionolysis are minimal invasiveness, the absence of typical laparotomy complications and rapid rehabilitation of patients, reduce the likelihood of a recurrence of the adhesion process. We recommend starting treatment for all cases of acute intestinal obstruction in the first stage of the development of the pathological process from diagnostic laparoscopy with the subsequent resolution of possible laparoscopic adhesion.

Key words: acute adhesive obstruction, laparoscopic adhesionolysis.

Horbatchevsky Ternopil State Medical University (Ternopil)

Надійшла 12.04.2017 р.
Рецензент – проф. Полянський І.Ю. (Чернівці)