

УДК 616.611-018:616.379-008.64]-085.35:577.152.1
DOI: 10.24061/1727-0847.16.1.2017.99

М.І. Грицюк

Вищий державний навчальний заклад України

“Буковинський державний медичний університет”, м. Чернівці

ЗМІНИ СТРУКТУР НИРКОВОГО КЛУБОЧКА ПРИ УВЕДЕННІ НАДФ НА ТЛІ МОДЕЛЬОВАНОГО ЕКСПЕРИМЕНТАЛЬНОГО ЦУКРОВОГО ДІАБЕТУ

Резюме. У статті наведено дані щодо застосування НАДФ на тлі стрептозотоцин-індукованого цукрового діабету в щурів. Показано, що в ранньому терміні розвитку експериментального цукрового діабету – впродовж 11-31 доби в кірковій речовині нирок відбуваються зміни на рівні базальних мембран капілярів клубочків, мезангіального матриксу та мезангіальних клітин, а також базальної мембрани капсули Боумена. Уведення дослідним щурам НАДФ у дозі 30 мг/кг маси тіла призвело до часткового покращання стану вказаних ниркових структур.

Ключові слова: цукровий діабет, діабетична нефропатія, нирковий клубочок, НАДФ.

Цукровий діабет є одним з розповсюджених та небезпечних своїми ускладненнями захворювань сьогодення. Одним з таких загрозливих ускладнень є діабетична нефропатія (ДН), яка характеризується різноманітними гемодинамічними та морфологічними розладами. Морфологічною підставою розвитку ДН є нефроангіосклероз ниркових клубочків, який може бути двох типів: дифузним і вузликосим. Часто розвивається дифузний гломерулосклероз, який характеризується досить рівномірним потовщенням базальної мембрани, повільно прогресує і доволі пізно призводить до розвитку хронічної ниркової недостатності [1-3].

Патоморфологічною основою змін в нирках є тубулоінтерстиційний фіброз (ТІФ), ознаками якого є зміни в інтерстиції та каналцях нирок у вигляді клітинної інфільтрації, накопичення компонентів екстрацелюлярного матриксу (колагену, фібронектину, ламініну), розростання та склероз інтерстицію, гіаліново-гідропічної дистрофії каналцевого епітелію, що в подальшому веде до апоптозу тубулярних клітин, атрофії ниркових каналців та втрати перитубулярних капілярів [4, 5].

Формування ТІФ можна поділити на три стадії: перша стадія апірогенного запалення – інфільтрація ниркового інтерстицію клітинами запалення, друга – інтерстиційного фіброзу, третя – формування тубулярної атрофії [1, 6].

За даними М.О. Колесника у 2010 році групою науковців було запропоновано морфологічну класифікацію діабетичної хвороби нирок (ДХН), яка відображає ймовірність зворотного та незво-

ротного розвитку морфологічних змін у пацієнтів з ДХН. Відповідно до цієї класифікації виділяють I-IV класи діабетичної хвороби нирок залежно від ступеня ураження ниркових клубочків [4, 7, 8].

Протеїнурія є типовою ознакою ураження нирок. Відповідно сучасним уявленням, основним бар'єром гломерулярного фільтра для плазматичних білків є міжподоцитарна щільна діафрагма. З відкриттям великої кількості подоцитарних білків стала зрозумілою складна молекулярна організація ніжкових відростків подоцитів [9]. Ідентифіковані особливі адгезивні з'єднання, які утворюють фільтраційні щілини, основним їхнім компонентом є трансмембранний білок нефрин. З одного боку він бере участь у зв'язуванні з актиновим цитоскелетом подоцитів, з іншого – через взаємодію екстрацелюлярних доменів між собою – у формуванні міжподоцитарної щільної діафрагми [9]. Ушкодження подоцитів супроводжується не лише появою в сечі їхніх структурно-функціональних компонентів, а й самих цих клітин. Кількість виявлених клітин є однією з ознак ступеня пошкодження нирок.

Мета дослідження: дослідити зміни структур кіркової речовини нирок в динаміці експериментального ЦД при введенні НАДФ.

Матеріали і методи. Експеримент проведено на 48 статевозрілих нелінійних самцях білих щурів, масою 0,17 – 0,20 кг. Тварин розподіляли на групи. Перша (I) – контрольна група, тварини якої перебували на стандартному режимі годування, освітлення та утримання. Дослідним групам тварин (II; III та IV) одноразово внутрішньо-

очеревинно вводили стрептозотцин (Sigma, США) у дозі 70 мг/кг [8].

Виведення тварин з експерименту та відповідні дослідження проводили через 11, 21 та 31 добу після уведення стрептозотцину. У експеримент брали тварин, рівень глікемії у яких перевищував 10 ммоль/л.

У наступній серії експериментів показники контрольної групи тварин порівнювали з такими у дослідних групах у ті ж часові проміжки з модельованим стрептозотциновим ЦД при уведенні цурам інтраперитонеально розчину нікотинамідаденіндинуклеотидфосфату (НАДФ) у дозі 30 мг/кг маси тіла тварини на ізотонічному розчині хлориду натрію.

Тварин виводили з експерименту під легким ефірним знеболенням, дотримуючись положень Директиви ЄЕС № 609 (1986) та наказу МОЗ України № 690 від 23.09.2009 р. "Про заходи щодо подальшого удосконалення організаційних норм роботи з використанням експериментальних тварин".

Кількісну оцінку стану білків у гістохімічних препаратах, пофарбованих бромфеноловим синім за Mikel Calvo, здійснювали методом комп'ютерної мікроспектрофотометрії на основі коефіцієнту R/B [10-12].

Величина коефіцієнту R/B тлумачили наступним чином – якщо вона більше за "1", то в білках переважали карбоксильні групи над аміногрупами, причому, що більша ця величина, то більш суттєве переважання. Якщо, величина коефіцієнту R/B менша за "1", то в білках переважали аміногрупи над карбоксильними групами. Вірогідність різниці показників визначали з використанням t-критеріїв Стьюдента. У таблицях значення вірогідності ("p") наведені лише для вірогідних ($p=0,05$ або менше) різниць показників, що вивчалися.

Результати дослідження та їх обговорення.

Перелік досліджуваних структур нирки був обраний з урахуванням змін, які були виявлені при експериментальному ЦД без уведення НАДФ. Таким чином, у кірковій речовині вивчалися клубочки (базальні мембрани капілярів клубочків, мезангіальний матрикс та мезангіальні клітини, базальна мембрана капсули Боумена). Дані щодо коефіцієнту R/B в базальних мембранах ниркових клубочків разом з ендотеліоцитами при введенні НАДФ на тлі стрептозотцин-індукованого ЦД в різні терміни експерименту подані у табл. 1. Забарвлення носило переважно дифузний характер, було доволі інтенсивним, але характеризувалося різними спектральними характеристиками.

З даних, які наведені в таблиці, видно, що від-

повідно до коефіцієнту R/B статистично вірогідний ефект від уведення НАДФ щодо аміногруп білків базальних мембран судин ниркових клубочків разом з ендотеліоцитами був досягнутий у тварин лише на 21 та 31 доби експерименту. Це можна пояснити тим, що на 11 добу експерименту змін аміногруп білків базальних мембран судин ниркових клубочків разом з ендотеліоцитами власне і не відбувалося. Але, водночас, цей факт слід відмітити окремо, адже відсутність ефекту від корекції стану тих структур, які мали нормальні параметри є сприятливою стороною застосованої речовини, тобто вона не наносить шкоди нормальним структурам. Оскільки величина коефіцієнту R/B на 21 та 31 доби експерименту в середньому знижувалася, але не досягала рівня інтактних тварин, можна констатувати, що уведення НАДФ покращує стан аміногруп білків базальних мембран судин ниркових клубочків разом з ендотеліоцитами, але зміни не досягають рівня нормалізації.

Кількісні дані щодо величин коефіцієнту R/B мезангіальному матриксу та мезангіоцитах представлені в табл. 2.

Наведені цифри дозволяють констатувати, що застосована методика корекції стану аміногруп білків шляхом уведення НАДФ щодо мезангіального матриксу та мезангіоцитів є ефективною у всі доби експерименту. І хоча на 11 добу експерименту вірогідність розбіжностей між експериментом без корекції і з корекцією менша ніж на 21 та 31 доби ($p=0,036$ проти $P<0,001$) все ж вона є достатньо суттєвою.

Подоцити на застосовану речовину (НАДФ) щодо коефіцієнту R/B зреагували лише на 31 добу (табл. 3). Тобто відмічається та сама закономірність, що біла виявлена і для ендотеліоцитів та субендотеліальних базальних мембран ниркових клубочків – застосований НАДФ впливає тільки на структури з порушеним станом аміногруп білків, але не змінює нормальний стан структур ниркового клубочка. Варто відмітити, що на 31 добу експерименту стан подоцитів у окремих тварин наближається до показників норми (як у інтактних тварин), хоча у середньому розбіжність і зберігається ($p=0,028$). Останньою серед структур ниркового клубочка була досліджена субепітеліальна базальна мембрана капсули Боумена ниркового клубочка, цифрові дані щодо якою наведені у табл. 4. Забарвлення носило переважно дифузний характер, було доволі інтенсивним, але характеризувалося різними спектральними характеристиками.

З наведених даних видно, що ефект від уве-

Таблиця 1

Коефіцієнт R/B в базальних мембранах ниркових клубочків разом з ендотеліоцитами при уведенні НАДФ та модельованому ЦД (M±m)

Назва групи	Коефіцієнт R/Ву шурів з ЦД та введенням НАДФ	Коефіцієнт R/В у шурів з ЦД без НАДФ
Інтактні щури (n=9)	1,09±0,014	
1. Дослідна група (11 доба після уведення стрептозотоцину) (n=8)	1,10±0,016	1,10±0,018
2. Дослідна група (21 доба після уведення стрептозотоцину) (n=8)	1,24±0,013 P<0,001	1,38±0,012 P _i <0,001 P ₁₁ <0,001
3. Дослідна група (31 доба після уведення стрептозотоцину) (n=7)	1,21±0,014 P<0,001	1,44±0,017 P ₁₁ <0,001 P ₂₁ =0,016

Примітка. P – вірогідність розбіжності порівняно з тваринами без НАДФ; P_i – вірогідність розбіжності з групою інтактних тварин, P₁₁ – вірогідність розбіжності з групою на 11 добу, P₂₁ – вірогідність розбіжності з групою на 21 добу (за критерієм Mann-Whitney).

Таблиця 2

Коефіцієнт R/B в мезангіальному матриксі та мезангіоцитах при уведенні НАДФ та ЦД (M±m)

Назва групи	Коефіцієнт R/Ву шурів з ЦД та введенням НАДФ	Коефіцієнт R/В у шурів з ЦД без НАДФ
Інтактні щури	1,13±0,019	
1. Дослідна група (11 доба після уведення стрептозотоцину)	1,44±0,014 P=0,036	1,49±0,017 P _i <0,001
2. Дослідна група (21 доба після уведення стрептозотоцину)	1,42±0,015 P<0,001	1,68±0,016 P _i <0,001, P ₁₁ <0,001
3. Дослідна група (31 доба після уведення стрептозотоцину)	1,38±0,018 P<0,001	1,79±0,019 P _i <0,001 P ₁₁ <0,001 P ₂₁ =0,005

Примітка. P – вірогідність розбіжності порівняно з тваринами без НАДФ; P_i – вірогідність розбіжності з групою інтактних тварин, P₁₁ – вірогідність розбіжності з групою на 11 добу, P₂₁ – вірогідність розбіжності з групою на 21 добу (за критерієм Mann-Whitney).

Таблиця 3

Коефіцієнт R/B у подоцитах при уведенні НАДФ та експериментальному ЦД (M±m)

Назва групи	Коефіцієнт R/Ву шурів з ЦД та введенням НАДФ	Коефіцієнт R/В у шурів з ЦД без НАДФ
Інтактні щури	0,84±0,012	
1. Дослідна група (11 доба після уведення стрептозотоцину)	0,86±0,016	0,86±0,014
2. Дослідна група (21 доба після уведення стрептозотоцину)	0,86±0,019	0,86±0,018
3. Дослідна група (31 доба після уведення стрептозотоцину)	0,89±0,017	0,98±0,018

Примітка. P – вірогідність розбіжності порівняно з тваринами без НАДФ; P_i – вірогідність розбіжності з групою інтактних тварин, P₁₁ – вірогідність розбіжності з групою на 11 добу, P₂₁ – вірогідність розбіжності з групою на 21 добу (за критерієм Mann-Whitney)

дення НАДФ щодо базальної мембрани капсули Боумена був досягнутий для тварин на 21-шу та 31-шу доби експерименту, але до показників інтактних тварин зміни коефіцієнту R/B не наближаються.

Вищеописані кількісні зміни забарвлення при застосуванні методики фарбування гістологічних зрізів бромфеноловим синім за Mikel Calvo

на “кислі” та “основні” білки та методу комп’ютерної мікроспектрофотометрії у ендотеліоцитах, субендотеліальній базальній мембрані, мезангіоцитах, мезангіальному матриксі, базальній мембрані капсули Боумена ниркового клубочка в динаміці експерименту на 11, 21, та 31 доби ілюструються за допомогою мікрофотознімків кіркової речовини експериментальних щурів на рисунку.

Коефіцієнт R/V у базальній мембрані капсули Боумена при уведенні НАДФ та експериментальному ЦД (M±m)

Назва групи	Коефіцієнт R/Vу шурів з ЦД та введенням НАДФ	Коефіцієнт R/V у шурів з ЦД без НАДФ
Інтактні щури	1,11±0,012	
1. Дослідна група (11 доба після уведення стрептозотоцину)	1,12±0,018	1,13±0,019
2. Дослідна група (21 доба після уведення стрептозотоцину)	1,29±0,018 P=0,004	1,39±0,014 Pi<0,001 P11<0,001
3. Дослідна група (31 доба після уведення стрептозотоцину)	1,28±0,019 P<0,001	1,48±0,018 Pi<0,001 P11<0,001 P21=0,007

Примітка. P – вірогідність розбіжності порівняно з тваринами без НАДФ; Pi – вірогідність розбіжності з групою інтактних тварин, P11 – вірогідність розбіжності з групою на 11 добу, P21 – вірогідність розбіжності з групою на 21 добу (за критерієм Mann-Whitney)

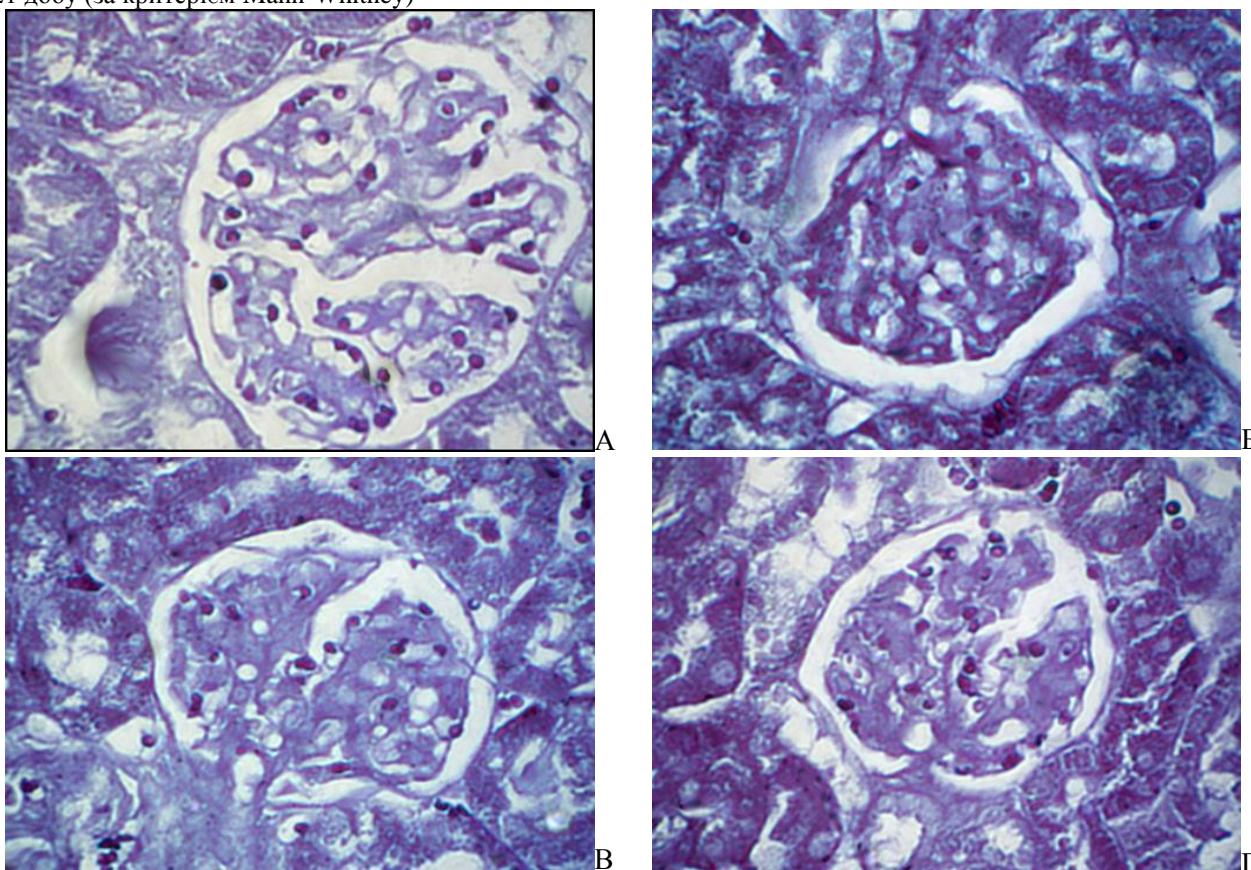


Рисунок. Ниркові клубочки щура. Забарвлення гістологічних зрізів бромфеноловим синім за Mikel Calvo. Об.40^x. Ок.10^x: А) Інтактна тварина; Б) НАДФ+експериментальний цукровий діабет – 11 доба; В) НАДФ+експериментальний цукровий діабет – 21 доба; Г) НАДФ+експериментальний цукровий діабет – 31 доба

Висновок. Отже, на основі проведених гістохімічних досліджень можна констатувати, що застосовані методи корекції уражень аміногруп білків є частково ефективними по відношенню до всіх структур нирок експериментальних тварин, де були виявлені зміни. Частковість ефекту полягає у тому, що стан аміногруп білків хоч і покращувався, але в основному не досягав рівня нормальних величин.

Щувався, але в основному не досягав рівня нормальних величин.

Перспективи подальших досліджень: Зважаючи на отримані дані актуальним питанням є з'ясування ступеня пошкодження інших (окрім клубочка) ниркових структур, зокрема на рівні канальців.

Список використаної літератури

1. Скробонська Н.А. *Діабетична нефропатія: деякі нетрадиційні фактори патогенезу, основні напрямки діагностики та лікування (огляд літератури та власні дані)* / Н.А. Скробонська, Т.С. Цимбал // *Сімейна мед.* – 2011. – № 4. – С. 18-22.
2. *Injury to the endothelial surface layer induces glomerular hyperfiltration rats with early-stage diabetes* / C. Zhang, Y. Meng, Q. Liu, [et al] // *J. Diabetes Res.* – 2014:953740. doi: 10.1155/2014/953740.8.
3. *Urushihara M. Role of the intrarenal renin-angiotensin system in the progression of renal disease* / M. Urushihara, S. Kagami // *Pediatric nephrology.* 2017. – № 32, Vol. 9. – P. 1471-1479. doi: 10.1007/s00467-016-3449-7.
4. *A more tubulocentric view of diabetic kidney disease* / L. Zeni, A.G.W. Norden, G. Cancarini, R.J. Unwin // *Journal of nephrology.* – 2017. – doi:10.1007/s40620-017-0423-9.
5. *Renal hyperfiltration and systemic blood pressure in patients with uncomplicated type 1 diabetes mellitus.* / G.K. Yang, D.M. Maahs, B.A. Perkins, D.Z. Cherney // *PLoS One.* – 2013. – № 8, Vol. 7, e68908. doi: 10.1371/journal.pone.0068908.
6. *Role of biomechanical forces in hyperfiltration-mediated glomerular injury in congenital anomalies of the kidney and urinary tract* / T. Srivastava, G. Thiagarajan, U.S. Alon [et al.] // *Nephrology dialysis transplantation.* – 2017. – № 32, Vol. 5. – P. 759-765. doi: 10.1093/ndt/gfw430.
7. *Alicic R.Z. Diabetic Kidney Disease: Challenges, Progress, and Possibilities* / R.Z. Alicic, M.T. Rooney, K.R. Tuttle // *Clinical journal of the American Society of Nephrology: CJASN.* – 2017. – doi:10.2215/CJN.11491116.
8. *Current methods of the modeling of experimental diabetes mellitus type 2: a literature review* / Yu.M. Kolesnyk, T.V. Ivanenko, A.V. Abramov, N.V. Kuzo // *Pathologia.* – 2016. – № 1, Vol. 36. – P. 10-14. doi: 10.14739/2310-1237.2016.1.72365.
9. *Mitochondrial fission triggered by hyperglycemia is mediated by ROCK 1 activation in podocytes and endothelial cells.* / W. Wang, Y. Wang, J. Long [et al.] // *Cell. Metab.* – 2012. – № 15, Vol. 2. – P. 186-200. doi: 10.1016/j.cmet.2012.01.009.
10. *Давиденко І.С. Гістохімічні особливості окиснювальної модифікації білків у клітинах ниркового клубочка при гострому післяінфекційному гломерулонефриті* / І.С. Давиденко, О.М. Давиденко // *Бук. мед. вісн.* – 2012. – Т. 16., № 3(63), Ч. 2. – С. 106-108.
11. *Давиденко І.С. Заходи стандартизації гістохімічної методики на окиснювальну модифікацію білків* / І.С. Давиденко // *Укр. мед. альманах.* – 2013. – Т. 16, № 3 (Додаток). – С. 180-181.
12. *Стан оксидантно-протиоксидантного гомеостазу та окиснювальна модифікація білків у хворих на виразкову хворобу шлунка й дванадцятипалої кишки, поєднану з цукровим діабетом, у динаміці лікування* / О.Ю. Оліник, О.І. Федів, І.С. Давиденко, О.В. Ушаков // *Патолог.* – 2010. – Т. 7, № 3. – С. 87-90.

ИЗМЕНЕНИЯ СТРУКТУР ПОЧЕЧНОГО КЛУБОЧКА ПРИ ВВЕДЕНИИ НАДФ НА ФОНЕ МОДЕЛИРОВАННОГО ЭКСПЕРИМЕНТАЛЬНОГО САХАРНОГО ДИАБЕТА

Резюме. В статье приведены данные по применению НАДФ на фоне стрептозотоцин-индуцированного сахарного диабета у крыс. Показано, что в раннем сроке развития экспериментального сахарного диабета – в течение 11-31 суток в корковом веществе почек происходят изменения на уровне базальных мембран капилляров клубочков, мезангиального матрикса и мезангиальных клеток, а также базальной мембраны капсулы Боумена. Введение экспериментальным крысам НАДФ в дозе 30 мг/кг массы тела привело к частичному улучшению состояния указанных почечных структур.

Ключевые слова: сахарный диабет, диабетическая нефропатия, почечный клубочек, НАДФ.

CHANGES IN THE STRUCTURES OF THE RENAL GLOMERULUS WHEN NADP WAS ADMINISTERED AGAINST THE BACKGROUND OF SIMULATED EXPERIMENTAL DIABETES MELLITUS

Abstract. The article presents data about the use of NADP against streptozotocin-induced diabetes mellitus in rats. It has been shown that in the early period of the development of the experimental diabetes mellitus, changes in the basal membrane of the glomerular capillaries, mesangial matrix and mesangial cells, as well as the basement membrane of the Bowman capsule, occur during the 11-31 day in the renal cortical substance. Administration of NADP to the experimental rats at a dose of 30 mg/kg of body weight resulted in a partial improvement of the condition of the mentioned renal structures.

Key words: diabetes mellitus, diabetic nephropathy, renal glomerulus, NADP.

Higher State Educational Institution of Ukraine “Bukovinian State Medical University” (Chernivtsi)

Надійшла 07.11.2017 р.
Рецензент – проф. Давиденко І.С. (Чернівці)