

УДК 613.25-089:616.33:612.325  
DOI: 10.24061/1727-0847.17.2.2018.10

**Я.С. Березницький, Р.В. Дука, В.В. Кошарний, К.А. Кушнарьова**  
ДЗ “Дніпропетровська медична академія МОЗ України”

## ГІСТОСТРУКТУРА СЛИЗОВОЇ ОБОЛОНКИ ШЛУНКА У ХВОРИХ НА МОРБІДНЕ ОЖИРІННЯ ДО ТА ПІСЛЯ ВИКОНАННЯ БАРІАТРИЧНОГО ЛІКУВАННЯ

**Резюме.** Дослідження виконане на 82 пацієнтах з морбідним ожирінням та супутнім метаболічним синдромом віком від 21 до 62 років (середній вік  $40,6 \pm 1,09$  років) які були прооперовані в клініці "Гарвіс", яка є клінічною базою кафедри хірургії № 1 ДЗ "Дніпропетровська медична академія МОЗ України", та 11 міської клінічної лікарні м. Дніпро. Пацієнти перебували під наглядом впродовж 3 та більше років після операції. Серед пацієнтів було 50 (61,0%) жінок та 32 (39,0%) чоловіків. Матеріал слизової оболонки тіла та антрального відділа шлунка брали з передньої стінки. Дослідження біопатів слизової оболонки шлунка хворих у віддаленому післяопераційному періоді показало, що у всіх хворих не спостерігалось ознак атрофії або кишкової метаплазії слизової оболонки шлунка. У всіх хворих виявлено нормальну гистологічну будову слизової оболонки тіла шлунка. Лише у 2 хворих спостерігались ознаки хронічного неатрофічного гастрита антрального відділа.

**Ключові слова:** ожиріння, гістоструктура, шлунок.

Зростання кількості хворих на ожиріння набуває масштабів епідемії по всьому світу [1-6]. Наявність у людини ожиріння обумовлює розвиток супутнього метаболічного синдрому, який характеризується порушенням ліпідного обміну, цукровим діабетом другого типу, гіпертонічною хворобою та інш. [1, 6, 10]. Безумовно, наявність такої кількості супутніх захворювань значно скорочує якість та тривалість життя пацієнтів [1, 3, 6, 10].

На сьогодні найбільш ефективним засобом лікування морбідного ожиріння є виконання баріатричного втручання, результатом якого є не тільки значне зниження маси тіла у пацієнтів, а й ремісія супутніх захворювань [2, 4, 5, 7, 8]. Серед хірургічних методів лікування застосовуються як рестриктивні оперативні втручання, що спрямовані на зменшення обсягу шлунка, так і комбіновані, що поєднують рестриктивний та шунтуючий компоненти впливу [2-4, 7-9, 11, 14]. Враховуючи, що у комбінованій методиці біліопанкреатичного шунтування Hess-Marceau одним з етапів є виконання поздовжньої резекції шлунка, то актуальним є питання гистологічної структури слизової оболонки шлунка у віддаленому післяопераційному періоді [9,11,12,14,15].

Тому метою роботи було вивчення стану слизової оболонки шлунка у хворих на морбідне ожиріння до оперативного втручання та у віддаленому післяопераційному періоді після виконання поздовжньої

резекції шлунка та біліопанкреатичного шунтування за методикою Hess-Marceau.

**Матеріал та методи.** До дослідження залучено 82 пацієнти із МО та супутнім МС, віком від 21 до 62 років (середній вік  $40,6 \pm 1,09$  років), які прооперовані в клініці "Гарвіс", є клінічною базою кафедри хірургії 1 ДЗ "Дніпропетровська медична академія МОЗ України" та 11 міської клінічної лікарні м. Дніпро, і знаходилися під спостереженням протягом 3 та більше років після операції. Серед пацієнтів було 50 (61,0%) жінок і 32 (39,0%) чоловіки.

Із загальної кількості хворих, що спостерігалися, сформовано дві клінічні групи спостереження залежно від методу хірургічного лікування, який застосований під час лікування, у зв'язку із бажання порівняти у післяопераційному періоді ступінь впливу різних хірургічних методів лікування на процес зниження маси тіла та лабораторні прояви метаболічного синдрому у цих пацієнтів. Одним із критеріїв вибору виду оперативного лікування була маса тіла. Зокрема, пацієнтам з більш високою масою рекомендована комбінована методика оперативного лікування – БПШ в модифікації Hess-Marceau (I клінічна група – 30 (36,6%) хворих). Для пацієнтів з меншим ІМТ відібрана методика рестриктивного типу (II клінічна група – 52 (63,4%) пацієнт із ПРШ). У I групі було 9 (30,0%) чоловіків і 21

(70,0%) жінка, у II групі – 23 (44,2%) і 29 (55,8%), відповідно ( $p=0,203$  між групами за критерієм  $\chi^2$ ). Середній вік пацієнтів I групи становив  $37,9 \pm 1,79$  років, у II групі –  $42,2 \pm 1,34$  роки ( $p=0,056$  за  $t$ -критерієм). Тобто обидві клінічні групи були статистично порівняними ( $p > 0,05$ ) за статтю і віком пацієнтів, що доводило їх однорідність за цими характеристиками.

На початку дослідження дві третини чоловіків ( $n=21$  – 65,6%) і майже половина жінок ( $n=21$  – 42,0%) мали ІМТ понад  $45 \text{ кг/м}^2$  ( $p=0,037$  за критерієм  $\chi^2$ ). Мінімальний показник ІМТ у чоловіків становив  $35,5 \text{ кг/м}^2$ , максимальний –  $85,9 \text{ кг/м}^2$ , середній –  $51,4 \pm 1,97 \text{ кг/м}^2$ . У жінок показник коливався від  $30,7 \text{ кг/м}^2$  до  $62,1 \text{ кг/м}^2$  і в середньому складав  $44,2 \pm 0,99 \text{ кг/м}^2$  ( $p < 0,01$  порівняно з чоловіками). При цьому сформовані клінічні групи здебільшого вірогідно відрізнялись за показниками МО (від  $p < 0,05$  до  $p < 0,01$ ).

Для вивчення гістоструктури слизової оболонки шлунка обстежено 20 хворих з морбідним ожирінням з обох клінічних груп: 14 (70%) жінок і 6 (30%) чоловіків віком від 22 до 55 років. Біоптати забирали під час оперативних втручань (поздовжньої резекції шлунка або біліопанкреатичного шунтування). У віддаленому післяопераційному періоді

у строки від одного до п'яти років біопсію виконували під час проведення фіброгастроскопії.

Матеріал слизової оболонки шлунка тіла і антрального відділів шлунка брали з передньої стінки, фіксували в 10% розчині нейтрального формаліну і проводили за стандартною методикою. Гістологічні зрізи 3-5 мкм отримували за допомогою ротаційного мікротома. Депарафінування зрізи фарбували гематоксиліном і еозином, а також реактивом Шиффа. Препарати переглядали під світловим мікроскопом. Оцінювали особливості гістоструктури слизової оболонки шлунка за Сіднейською класифікацією хронічних гастритів (1990), яка прийнята на 9-му Міжнародному конгресі гастроентерологів у Сідней.

**Результати дослідження та їх обговорення.** На підставі вивчення гістологічної структури слизової оболонки шлунка 20 хворих з морбідним ожирінням. У переважній більшості випадків слизова оболонка шлунка, у 18 з 20 хворих, мала нормальну гістологічну будову (90% спостережень, рис. 1 а). І тільки в 2 випадках виявлено ознаки псевдопілоризації головних залоз шлунка (рис. 1 б, рис. 1 в) і явища хронічного гастриту (рис. 1 г).

У слизовій оболонці антрального відділу у всіх випадках не виявлено ознаки атрофії або ки-

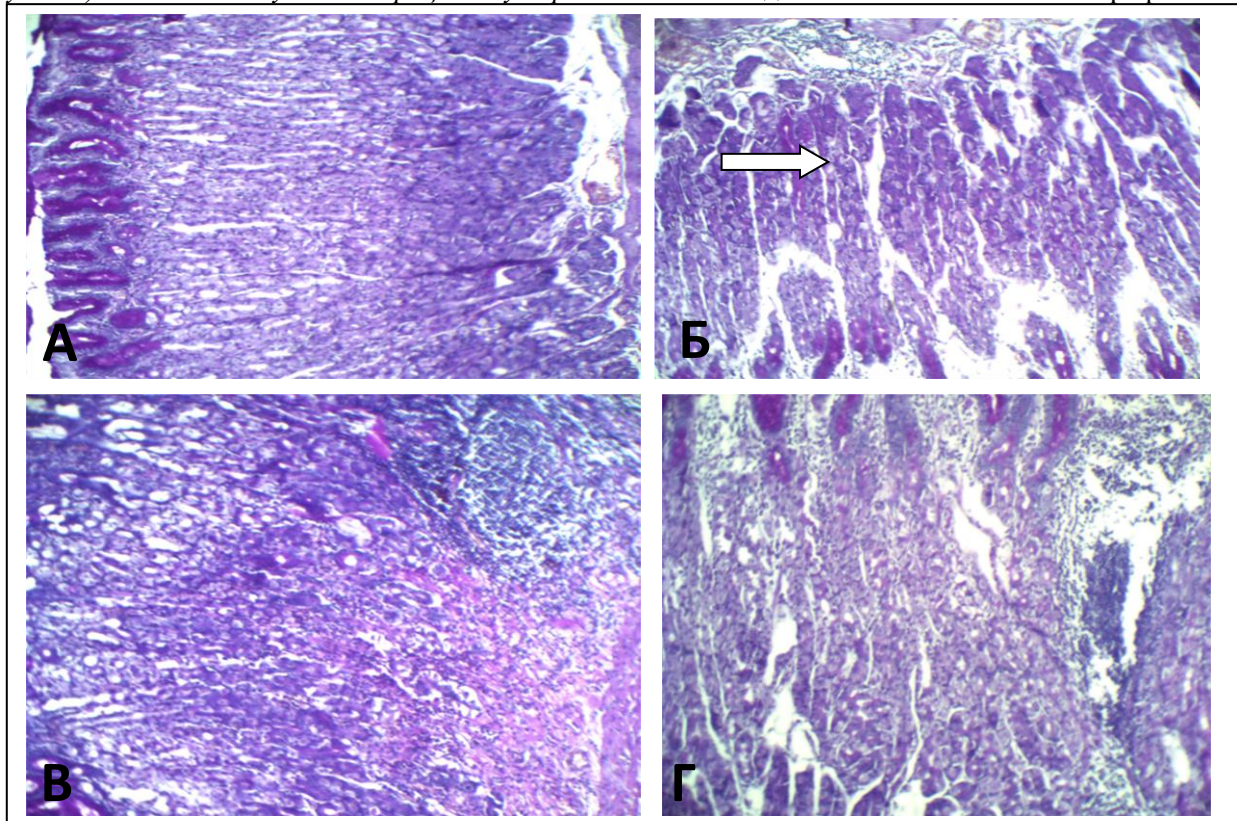


Рис. 1. Слизова оболонка тіла шлунка при морбідному ожирінні. А – нормальна гістоструктура тіла шлунка. Б – початкові ознаки атрофії залозистого апарату слизової тіла, мукоїдизація головної залози (позначено стрілкою). В – помірна мукоїдизація головної залози (позначено еліпсом). Г – глибока лімфоепітеліальна інфільтрація строми при збереженні нормальної гістоструктури слизової. Фарбування реактивом Шиффа. X 100



шкової метаплазії (рис. 2 а). Однак у половині випадків проявлялися ознаки хронічного гастриту з глибокою плазмо-лімфоцитарною інфільтрацією і проліферацією поодиноких лімфоїдних фолікулів (50% спостережень, рис. 2 б).

Таким чином, у осіб обох статей з морбідним ожирінням віком від 22 до 55 років спостерігалася переважно збережена гістологічна будова слизової оболонки шлунка без явищ атрофії і кишкової

метаплазії.

Дослідження біоптатів слизової оболонки шлунка хворих у віддаленому післяопераційному періоді показало, що у всіх хворих не спостерігалися ознаки атрофії або кишкової метаплазії слизової оболонки шлунка. У всіх хворих виявлена нормальна гістологічна будова слизової оболонки тіла шлунка (рис. 3) і тільки у 2 хворих спостерігалися ознаки хронічного неатрофічного гас-

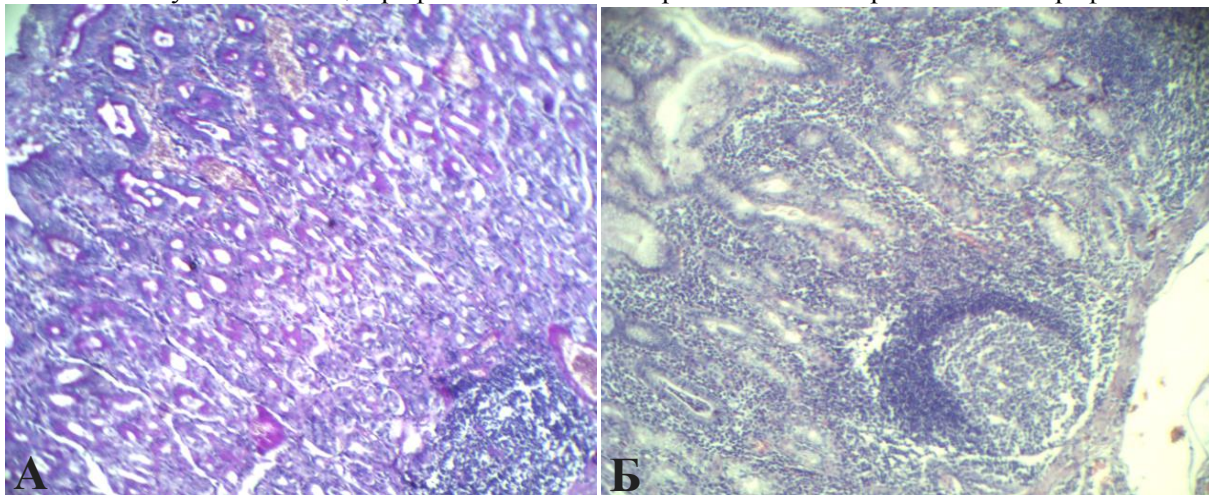


Рис. 2. Варіанти гістоструктури слизової оболонки антрального відділу шлунка при морбідному ожирінні. А – нормальна будова зі незначною стромою. Б – нормальна будова з глибокою лімфоплазматичною інфільтрацією стромі і лімфоїдними фолікулами в базальній частині слизової. А – фарбування реактивом Шиффа. X 100; Б – 200-фарбування гематоксиліном-еозіном. X 200

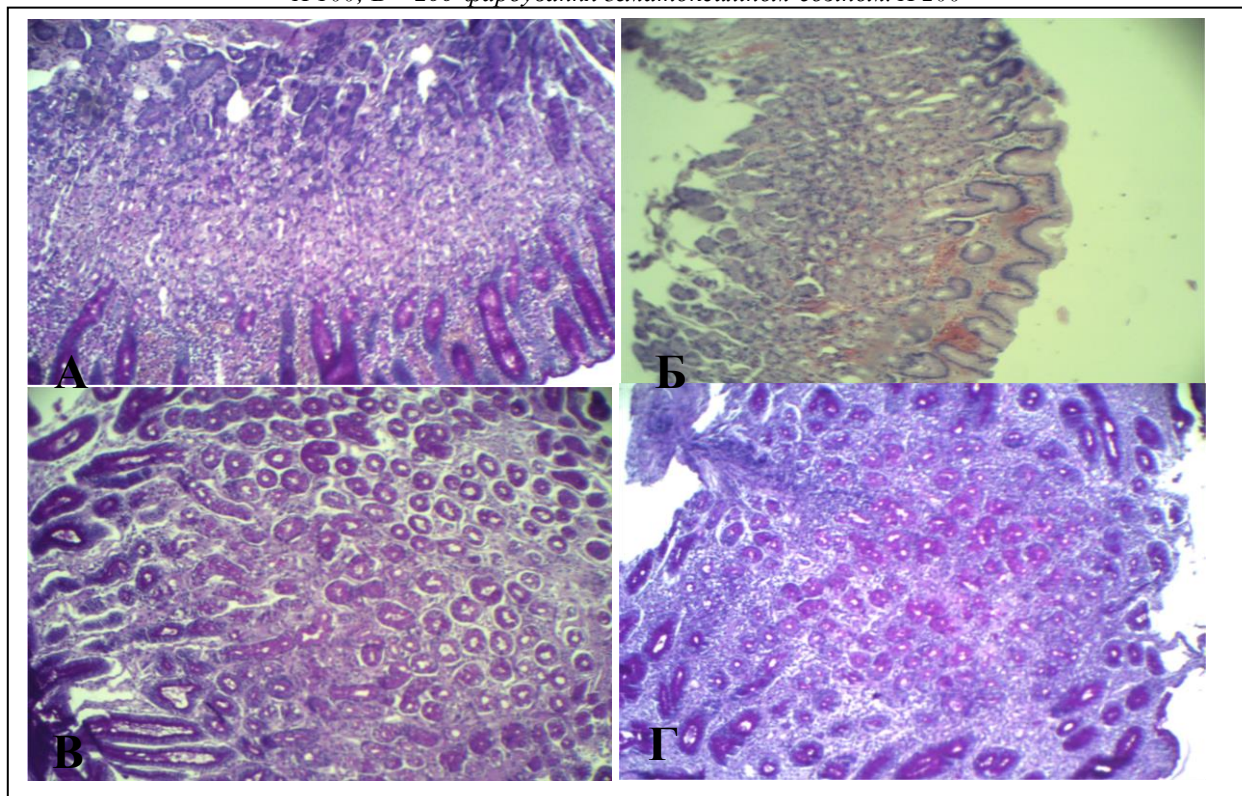


Рис. 3. Варіанти гістологічної будови слизової оболонки шлунка після хірургічного лікування морбідного ожиріння. Віддалений післяопераційний період. А, Б – нормальна гістоструктура слизової оболонки тіла шлунка. А – фарбування реактивом Шиффа. Б – фарбування гематоксиліном та еозіном. X 100. В, Г – незмінна гістоструктура слизової оболонки антрального відділу шлунка (фарбування реактивом Шиффа. X 100)

риту антрального відділу (рис. 3 б).

**Висновок.** Виконання поздовжньої резекції шлунка та біліопанкреатичного шунтування Hess-Marceau у пацієнтів з морбідним ожирінням у віддаленому післяопераційному періоді не супроводжується змінами

гістоструктури слизової оболонки шлунка.

Перспективи подальших досліджень. Дослідження стану слизової оболонки шлунка у хворих на цукравий діабет II типу

#### Список використаної літератури

1. ВОЗ (2011) Ожирение и избыточный вес. Информационный бюллетень № 311 // ([www.who.int/mediacentre/factsheets/fs311/ru/index.html](http://www.who.int/mediacentre/factsheets/fs311/ru/index.html)).
2. Возможности хирургической коррекции метаболического синдрома у больных ожирением / А.С. Лаврик, А.С. Тывончук, Н.В. Манойло и [др.] // Сучасні медичні технології. – 2013. - №3. – С. 98-101.
3. Дедов И.И. Морбидное ожирение / под ред. И.И. Дедов – М., 2014. – 608 с.
4. Дука Р.В. Динаміка змін показників маси тіла у пацієнтів з ожирінням після виконання бариатричних оперативних втручань / Р.В. Дука // *Sciences of Europe*. – 2017. – N 18 (18), Vol. 1. – P. 19-26.
5. Дука Р.В. Принципи ведення хворих на морбідне ожиріння після різних методів хірургічного лікування у післяопераційному періоді та характеристика його перебігу / Р.В. Дука // *Sciences of Europe*. – 2018. – N 24 (24), Vol. 1. – P. 22-27.
6. Метаболический синдром как результат образа жизни / [Ю.Н. Беленков, И.С. Джериева, С.И. Рappoport, Н.И. Волкова]. – М. МИА, 2015. – 240 с.
7. Хатъков И.Е. Эндоскопические вмешательства при лечении алиментарно-конституционального ожирения / И.Е. Хатъков, Е.Ю. Гурченкова – М.: «Вита-Пресс», 2013. – 141 с.
8. Яшков Ю.И. О хирургических методах лечения ожирения / Ю.И. Яшков – М.: «AirArt», 2010. – 47 с.
9. Bariatric surgery: a systematic review and metaanalysis / H. Buchwald, Y. Avidor, E. Braunwald et al. // *JAMA*. 2004; 292: 1724-1737.
10. Body mass index and all-cause mortality in a nationwide US cohort / D. Freedman, E. Ron, R. Ballard-Barbash et al. // *Int. J. Obes (Lond.)*. 2006; 30: 822-829.
11. Interdisciplinary European guidelines for surgery for severe (morbid) obesity // *Obes. Surg.* 2007; 17: 260-270.
12. Hess D. S. The biliopancreatic diversion with the duodenal switch: results beyond 10 years / D. S. Hess, D. W. Hess, R. S. Oakley // *Obes Surg.* – 2005. – Vol. 15. – N 3. – P. 408-416.
13. Lenz M. The morbidity and mortality associated with overweight and obesity in adulthood: a systematic review / M. Lenz, T. Richter, I. Muhlhauser // *Dtsch. Arztebl. Int.* 2009; 106: 641-648.
14. Tucker O.N. Indications for sleeve gastrectomy as a primary procedure for weight loss in the morbidly obese / O. N. Tucker, S. Szomstein, R. J. Rosenthal // *Journal of Gastrointestinal Surgery*. – 2008. – Vol. 12. – N 4. – P. 662-667.
15. Wolf A.M. The effect of loss of excess weight on the metabolic risk factors after bariatric surgery in morbidly and super-obese patients / A. M. Wolf, U. Beisiegel // *Obes Surg.* 2007; 17 (7): 910-919.

#### References

1. WHO. Ozhireniye i izbytochnyy ves. Informatsionnyy byulleten' № 311 [Obesity and overweight. Fact sheets № 311] [Internet]. WHO; 2015 [updated 2018 Oct 15; cited 2018 Nov 5]. Available from: <http://www.who.int/ru/news-room/fact-sheets/detail/obesity-and-overweight>. (in Russian).
2. Lavrik AS, Tivonchuk AS, Manoylo NV, Dmitrenko YeP, Lavrik OA. Vozmozhnosti khirurgicheskoy korrektsii metabolicheskogo sindroma u bol'nykh ozhireniyem [The Possibilities Of Metabolic Syndrome Surgical Correction With The Patients Struggling From Obesity]. *Suchasni medychni tekhnolohii*. 2013;3:98-101. (in Russian).
3. Dedov II, editor. Morbidnoye ozhireniye [Morbid obesity]. Moscow; 2014. 608 p. (in Russian).
4. Duka RW. Dynamika zmin pokaznykiv masy tila u patsiyentiv z ozhyrinnyam pislya vykonannya bariatrychnykh operatyvnykh vtruchan' [Dynamics Of Changes Of Indices Of Body Mass In Patients With Obesity After Bariatric Operative Interventions]. *Sciences of Europe*. 2017;1(18):19-26. (in Ukrainian).
5. Duka RW. Pryntsypy vedennya khvorykh na morbidne ozhyrinnya pislya riznykh metodiv khirurhich-noho likuvannya u pislyaoperatsynomu periodi ta kharakterystyka yoho perebihu [Principles Of Care Of Patients With Morbid Obesity After Different Methods Of Surgical Treatment In The Post - Operating Period And Characteristic Of Its Current]. *Sciences of Europe*. 2018;1(24):22-7. (in Ukrainian).
6. Belenkov YuN, Dzheriyeva IS, Rappoport SI, Volkova NI. Metabolicheskiiy sindrom kak rezul'tat obraza zhizni [Metabolic syndrome as a result of lifestyle]. Moscow: Mia; 2015. 240 p. (in Russian).
7. Khat'kov IYe, Gurchenkova YeYu. Endoskopicheskiye vmeshatel'stva pri lechenii alimentarno-konstitutsional'nogo ozhireniya [Endoscopic interventions in the treatment of alimentary constitutional obesity]. Moscow: Vita-Press; 2013. 141 p. (in Russian).
8. Yashkov YuI. O khirurgicheskikh metodakh lecheniya ozhireniya [About surgical methods for treating obesity]. Moscow: AirArt; 2010. 47 p. (in Russian).
9. Buchwald H, Avidor Y, Braunwald E, Jensen MD, Pories W, Fahrbach K, et al. Bariatric surgery: a systematic review and meta-analysis. *JAMA*. 2004 Oct 13;292(14):1724-37.

10. Freedman DM, Ron E, Ballard-Barbash R, Doody MM, Linet MS. Body mass index and all-cause mortality in a nationwide US cohort. *Int J Obes (Lond)*. 2006 May;30(5):822-9.
11. Fried M, Hainer V, Basdevant A, Buchwald H, Deitel M, Finer N, et al. Interdisciplinary European guidelines on surgery of severe obesity. *Obes Facts*. 2008;1(1):52-9. doi: 10.1159/000113937.
12. Hess DS, Hess DW, Oakley RS. The biliopancreatic diversion with the duodenal switch: results beyond 10 years. *Obes Surg*. 2005 Mar;15(3):408-16.
13. Lenz M, Richter T, Mühlhauser I. The morbidity and mortality associated with overweight and obesity in adulthood: a systematic review. *Dtsch Arztebl Int*. 2009 Oct;106(40):641-8. doi:10.3238/arztebl.2009.0641.
14. Tucker ON, Szomstein S, Rosenthal RJ. Indications for sleeve gastrectomy as a primary procedure for weight loss in the morbidly obese. *J Gastrointest Surg*. 2008 Apr;12(4):662-7. doi:10.1007/s11605-008-0480-4.
15. Wolf AM, Beisiegel U. The effect of loss of excess weight on the metabolic risk factors after bariatric surgery in morbidly and super-obese patients. *Obes Surg*. 2007;17(7):910-19.

### ГИСТОСТРУКТУРЫ СЛИЗИСТОЙ ОБОЛОЧКИ ЖЕЛУДКА У БОЛЬНЫХ МОРБИДНОЕ ОЖИРЕНИЯ ДО И ПОСЛЕ ВЫПОЛНЕНИЯ БАРИАТРИЧЕСКОЙ ЛЕЧЕНИЯ

**Резюме.** К исследованию привлечены 82 пациента с МО и сопутствующим МС, в возрасте от 21 до 62 лет (средний возраст  $40,6 \pm 1,09$  лет), которые были прооперированы в клинике "Гарвис", являющейся клинической базой кафедры хирургии 1 ГУ "Днепропетровская медицинская академия МЗ Украины", и 11 городской клинической больницы. Днепр и находились под наблюдением в течение 3 и более лет после операции. Среди пациентов было 50 (61,0%) женщин и 32 (39,0%) мужчины. Материал слизистой оболочки желудка тела и антрального отделов желудка брали с передней стенки. Исследование биоптатов слизистой оболочки желудка больных в отдаленном послеоперационном периоде показало, что у всех больных не наблюдалось признаки атрофии или кишечной метаплазии слизистой оболочки желудка. У всех больных выявлена нормальная гистологическое строение слизистой оболочки тела желудка и только у 2 больных наблюдались признаки хронического неатрофичний гастрита антрального отдела.

**Ключевые слова:** ожирение; гистоструктура; желудок.

### HISTOSTRUCTURES OF THE GASTRIC MUCOSA IN PATIENTS WITH MORBID OBESITY BEFORE AND AFTER PERFORMING BARIATRIC TREATMENT

**Abstract.** The study involved 82 patients with MO and concomitant MS aged from 21 to 62 years (an average age  $40.6 \pm 1.09$  years) who were operated on at the Garvis Clinic, which is the clinical base of the Department of Surgery, 1 State Institution "Dnipropetrovsk Medical Academy of the MH of Ukraine", and 11<sup>th</sup> municipal clinical hospital in the city of Dnipro, and were under observation for 3 years or more after the operation. There were 50 (61.0%) women and 32 (39.0%) men. The material of the mucous membrane of the stomach body and the antral parts of the stomach was taken from the anterior wall. The study of biopsies of the mucous membrane of patients in the remote postoperative period showed that all patients had no signs of atrophy or intestinal metaplasia of the mucous membrane of the stomach. All patients had a normal histological structure of the mucous membrane of the body of the stomach and only in 2 patients there were signs of chronic non-atrophic gastritis of the antral department.

**Key words:** obesity, histologic structure, stomach.

*Відомості про авторів:*

**Березницький Яків Соломонович** – завідувач кафедри хірургії №1, доктор медичних наук, професор ДЗ "Дніпропетровська медична академія МОЗ України"

**Дука Руслан Вікторович** – кандидат медичних наук, доцент кафедри хірургії №1, ДЗ "Дніпропетровська медична академія МОЗ України"

**Кошарний Володимир Віталійович** – доктор медичних наук, професор кафедри клінічної анатомії, анатомії і оперативної хірургії ДЗ "Дніпропетровська медична академія МОЗ України"

**Кушнарєва Катерина Анатоліївна** – кандидат медичних наук старший викладач кафедри Клінічної анатомії, анатомії і оперативної хірургії ДЗ "Дніпропетровська медична академія МОЗ України"

*Information about authors:*

**Bereznytskyi Yakiv Solomonovych** – head of the surgery №1 department, MD, professor SE. "Dnipro medical academy MoH Ukraine"

**Dudka Ruslan Victorovych** – PhD, asossiated professor of the surgery №1 department, "Dnipro medical academy MoH Ukraine"

**Kosharnyi Volodymyr Vitaliyovych** – MD, professor of the Clinical anatomy and operative surgery department, SE. "Dnipro medical academy MoH Ukraine"

**Kushnariova Kateryna Anatoliivna** – PhD, asossiated professor of the Clinical anatomy and operative surgery department, SE. "Dnipro medical academy MoH Ukraine"

Надійшла 14.03.2018 р.

Рецензент – проф. Давиденко І.С. (Чернівці)