УДК 616-018.2-003.93-076.4-02:617.55-007.43-089.844
DOI: 10.24061/1727-0847.17.2.2018.14

В.І. П'ятночка, І.Я. Дзюбановський, К.С. Волков
ДВНЗ «Тернопільський державний медичний університет імені І.Я. Горбачевського МОЗ України»

ПОРІВНЯЛЬНА ГІСТОЛОГІЧНА ХАРАКТЕРИСТИКА ВПЛИВУ «ЛЕГКИХ» І «ВАЖКИХ» ПОЛІПРОПІЛЕНОВИХ СІТОК НА ПРОЦЕСИ РЕГЕНЕРАЦІЇ ТКАНИН ПЕРЕДНЬОЇ ЧЕРЕВНОЇ СТІНКИ

Резюме. Вивчено гістологічні зміни тканин м'язово-апоневротичного шару передньої черевної стінки після імплантації в ретромускулярний простір «легких» і «важких» поліпропіленових сіток в експерименті. Константовано істотні відмінності тканинних реакцій в різні терміни проведення досліду на імплантований матеріал. Доведено присутність помірно вираженої запальної реакції тканин на 14-ту добу дослідження в ділянці імплантації «легкої» поліпропіленової сітки порівняно з «важкою», де запальна реакція вміщувала гострі прояви асептичного запалення із значною виразністю реакції тканин. На 28-му добу експерименту за умов імплантації «легкої» сітки спостерігали стабілізацію тканинної реакції на імплант із затуханням запальних змін, про що свідчила достовірно менша кількість ділянок лейкоцитарної інфільтрації, значне покращення васкулярізації та формування колагенових волокон навколо матеріалу сітки за участю фібробластів, чого не відмічено в місці імплантації «важкої» сітки. Проведені мікро - та ультраструктурні дослідження визначили пріорітетність використання «легких» сіток за умов вибору матеріалу за виконанням алогерніопластики.
Ключові слова: післяопераційна вентральна грижа; морфо- та ультраструктурні зміни тканин; поліпропіленова сітка; обгрунтування вибору типу сітчастого матеріалу.

За даними літератури 3-19% усіх лапаротомних операційних втручань ускладнюються формуванням інцізійної грижі, що становить 20-26% від загальної кількості черевних гриж [1]. Цікавим є і те, що частота серединних інцізійних гриж має тенденцію до збільшення і становить 57-83% від усі черевних гриж. Впровадження в хірургічну практику сітчастих імплантів значно розширило об'єм операбельності пацієнтів і суттєво вплинуло на результати їх лікування. Зважаючи на очевидні переваги поліпропіленових сіток, клінічний досвід їх застосування за даними вітчизняних та зарубіжних авторів висвітлює недосконалість як нині існуючих методик алопластик, так і сучасних пластичних матеріалів, та суттєву частоту післяопераційних ускладнень [4]. В арсеналі хірургів нині є більше 200 типів хірургічних сіток. Незрозумілим залишається питання, чому біоінертні синтетичні матеріали викликають виражену запальну реакцію тканин відому як foreign body reaction (FBR) [5]. Більшість поліпропіленових сіток, які використовуються сьогодні в хірургічні практиці є великочарунковими конструкціями, про те з різною питомою вагою вмісту поліпропілену. Усі сучасні протези, що використовуються в хірургії гриж складаються з хімічно і фізично стійких, інертних, не імуногенних і нетоксичних полімерів. Про те вони не є біологічно інертними. Значний відсоток алогерніопластик супроводжується, розвитком ускладнень пов'язаних з реакцією тканин на чужеріднє тіло, що в свою чергу призводить до виникнення гнійно-септичних ускладнень з боку рани, утворення гранульом, сером, міграції, кіст сітки з подальшим відторгненням її та розвитком рецидиву грижі [6-8]. Вибір певного типу сітчастих імплантів, що володіють необхідними властивостями в тій чи іншій клінічні ситуації є пріоритетним питанням сучасної герніології.

Мета дослідження: з'ясувати в експерименті особливості ультраструктурної реакції тканин м'язово-апоневротичного шару тканин на імплантацію «легких» і «важких поліпропіленових сіток.

Матеріал і методи. *Експериментальна робота виконана на кафедрі оперативної хірургії з топографічною анатомією Тернопільського державного медичного університету імені І.Я. Горбачевського. Дослідження проведено на 4 одностатевих свинях в'єтнамської породи з вагою не менше 10 кг. Тваринам під тіопентал-натрієвим наркозом з розрахунку (40 мг х кг-¹ маси тіла) та дотриманням правил асептики виконували поздовжній розріз по середній лінії черевної стінки до-*

© П'ятночка В.І., Дзюбановський І.Я., Волков К.С., 2018

вжиною до 10,0 см. Розсікали передню пластину прямих м'язів живота. Тупо відшаровували м'язи від задньої пластини апоневрозу до якої кількома окремими вузловими швами фіксували поліпропіленову сітку розміром 7х2 см. Краї розсіченої передньої пластинки апоневрозу зшивали між собою безперервним швом. Шкіру зашивали окремими вузловими швами. Тварини були розподілені на 2 групи. В першій групі тварин (n=2) проводили імплантацію «легкої» поліпропіленової сітки «омега-2 стандарт» виробника «УКРТЕХМЕД» із діаметром поліпропіленової нитки 0,12 мм, питомою щільністю 45 г/м^2. В другій групі тварин (n=2) проводили імплантацію «важкої» поліпропіленової сітки «омега-4 стандарт» виробника «УКРТЕХМЕД» із діаметром поліпропіленової нитки 0,12 мм, високою питомою щільністю 115г/м^2.

Забір біологічного матеріалу проводили на 14-ту та 28-му добу після виконаного оперативного втручання шляхом висічення м'язово-апоневротичного шару передньої черевної стінки в ділянці імплантованої сітки під тіопентал-натрієвим наркозом з розрахунку (40 мг х кг-^{1} маси тіла) та дотриманням правил асептики.

Дослідження проведено з дотриманням «Загальних етичних принципів експериментів на тваринах» (Україна, 2011), узгоджених з положенням «Європейської конвенції про захист хребетних тварин, які використовуються для експериментів та інших наукових цілей» (Страсбург, 1985) [9]. Виведення тварин з експерименту не проводили, так як вони в подальшому використовувались в навчальних цілях на кафедрі оперативної хірургії з топографічною анатомією.

Для мікроскопічного дослідження забирали шматочки м'язово-апоневротичного шару передньої черевної стінки в ділянці імплантованої сітки. Шматочки фіксували в 10% розчині формаліну, при цьому тривалість експозиції не перевищувала 1-2 доби. Застосований фіксуючий розчин запобігає процесу аутолізу та стабілізує клітини і тканини для їх подальшої обробки та використання в процедурах забарвлення. Далі проводили дегідратацію шматочків в спиртах зростаючої концентрації в автоматі для гістологічної обробки тканин АТ-4, заливали в парафінові блоки. Отримані на санному мікротомі МС-2 зрізи товщиною 5-6 мкм забарвлювали гематоксиліном і еозином.

Гістологічні препарати вивчали за допомогою світлового мікроскопа SEO SCAN та фотодокументували за допомогою відеокамери Vision CCD Camera з системою виводу зображення з гістологічних препаратів.

Забір матеріалу для електронно-мікроскопічного м'язово-апоневротичного шару передньої черевної стінки в ділянці імплантованої сітки проводили відповідно до загальноприйнятих правил (Саркісов). Матеріал фіксували у 2,5% розчині глютаральдегіду з активною реакцією середовища pH 7,3-7,4, приготовленому на фосфатному буфері Міллоніга. Фіксований матеріал через 50-60 хвилин переносили у буферний розчин і промивали впродовж 20-30 хвилин. Постфіксацію здійснювали 1% розчином чотириокису осмію на буфері Міллоніга впродовж 60 хвилин, після чого проводили його дегідратацію в спиртах і ацетоні та заливали в суміш епоксидних смол (Саркісов).

Напівтонкі зрізи товщиною 1-2 мкм виготовляли на ультрамікротомі LKB-3 (Швеція), забарвлювали за методом Хайата (1986). Ультратонкі зрізи, виготовлені на ультрамікротомі LKB-3, забарвлювали 1 % водним розчином уранілацетату, контрастували цитратом свинцю згідно методу Рейнольдса (Саркісов) та вивчали в електронному мікроскопі ПЕМ-125К.

Результати дослідження та їх обговорення. Проведені гістологічні дослідження показали, що на 14 добу після імплантації «важкої» поліпропіленової сітки «омега-4 стандарт» мікроскопічні зміни сполучної тканини характеризуються реорганізацією, що відображає виражений запальний процес. Навколо структур сітки наявний інфільтрат, якій складається з макрофагів, лімфоцитів, відмічаються нейтрофіли, базофіли та окремі фібробласти та фіброцити. У міжклітинній речовині багато аморфного компоненту та мало волокнистих структур, що розташовані пухко та частково лізовані (рис. 1).

Електронно-мікроскопічно в таких ділянках

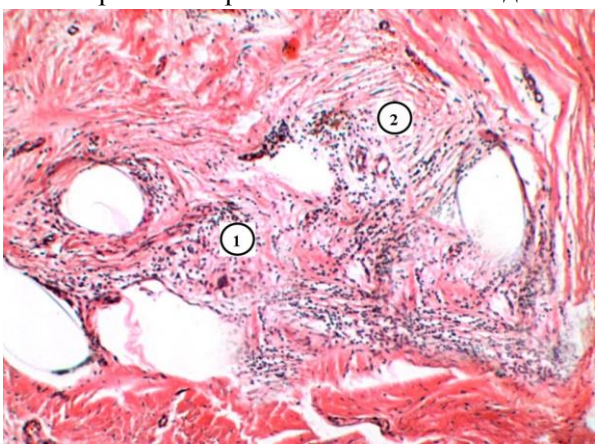

Рис. 1. Мікроскопічні зміни сполучної тканини ділянки, що оточує імплантований матеріал – «важкої» поліпропіленової сітки. Значної площі інфільтрована ділянка (1), колагенові волокна (2). 14 доба досліду. Забарвлення гематоксиліном і еозином. х100

сполучної тканини виявляються зміни, що підтверджують запальний характер. Спостерігаються макрофаги із значною площею цитоплазми, в якій наявні первинні і вторинні лізосоми, фагосоми різних розмірів. Плазмолема утворює вирости, що сприяють фагоцитозу пошкоджених структур. Виявляються лімфоцити з пошкодженими мітохондріями, дегранульовані нейтрофіли. Міжклітинна речовина набрякла, в ній багато електронносвітлого аморфного компоненту (рис. 2).

Субмікроскопічні дослідження показали, що в таких ділянках сполучну тканину складають окремі пучки колагенових фібрил розташованих пухко. Між ними наявний низької електронної щільності аморфний компонент, в якому виявляються лімфоцити, подеколи нейтрофіли та базофіли (рис. 3).

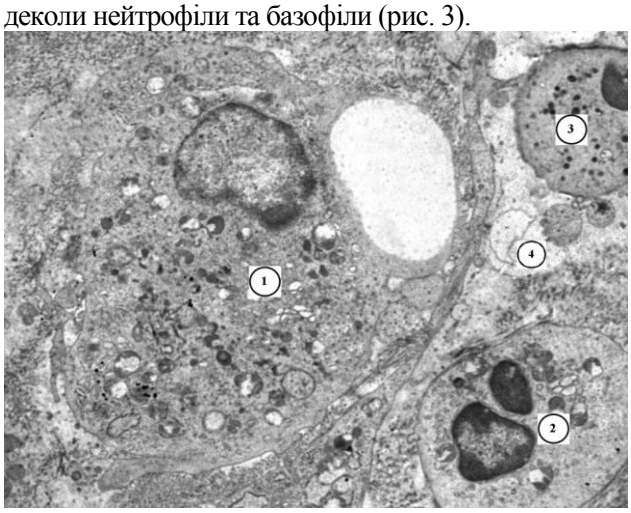

Рис. 2. Ультраструктурні зміни сполучної тканини ділянки, що оточує імплантований матеріал – «важкої» поліпропіленової сітки. 14 доба досліду. Макрофаг (1), лімфоцит (2), нейтрофіл (3), міжклітинна речовина (4). х7 000

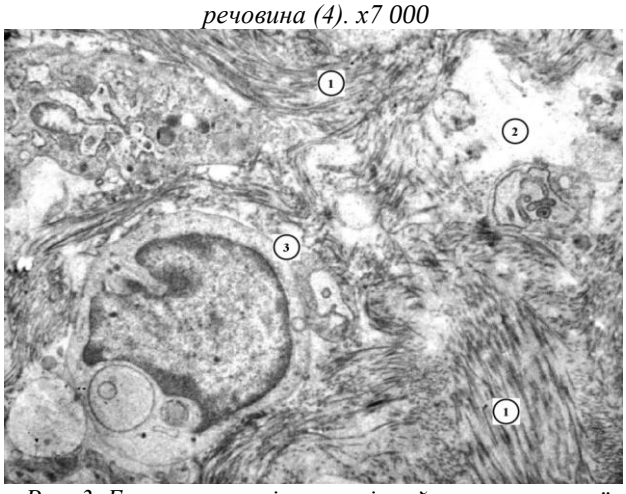

Рис. 3. Електронно-мікроскопічний стан сполучної тканини ділянки, що розташована на відстані від імплантованого матеріалу – «важкої» поліпропіленової сітки. 14 доба досліду. Пучок колагенових фібрил (1), аморфний компонент міжклітинної речовини (2), лімфоцит (3). х9 000

Гістологічні дослідження проведені на 28 добу після імплантації «важкої» поліпропіленової сітки показали, що лейкоцитарна інфільтрація навколо структур сітки не такої значної площі, як у попередній термін спостереження. На незначній відстані від фрагментів сітки наявні пучки колагенових волокон розташованих паралельно. Між ними спостерігаються подовгатої форми з тонкими відростками фібробласти, що орієнтовані в напрямку волокон (рис. 4).

Субмікроскопічні дослідження, проведені в цей термін досліду показали, що у сполучній тканині спостерігаються активні фібробласти. Про що свідчить значна площа в них цитоплазми, розвинені органели. Канальці гранулярної ендоплазматичної сітки нерівномірно потовщені, багато рибосом та полірибосом. Диктіосоми комплексу Гольджі складають цистерни, пухирці та вакуолі, які розташовані парануклеарно. Біля плазмолем фібробластів наявна аморфна речовина, у якій розташовані колагенові фібрили (рис. 5).

Отже, проведені гістологічні дослідження після імплантації «важкої» поліпропіленової сітки встановили, що на 14 добу у сполучній тканині відбуваються зміни, що носять запальний характер. У пізній термін експерименту (28 доба) на мікроскопічному та електронно-мікроскопічному рівнях відбувається реорганізація сполучної тканини, що оточує матеріал «важкої» сітки, яка відображає процес формування волокнистих структур за участю фібробластів.

Проведене гістологічне дослідження тканини на 14 добу після імплантації «легкої» сітки, вже в цей термін експерименту відмічає краще формування грануляційної тканини, більш інтенсивне утворення колагенових волокон ніж при імплантації «важкої» сітки. Проте волокнисті структури ще розташовані пухко, між ними наявний аморфний компонент (рис. 6).

Ультраструктурні дослідження сполучної тканини в таких ділянках встановили зміни, що мають запальний характер, про те значно менш виражений ніж при використанні «важкої» сітки. Виявляються лімфоцити із зміненими ядрами, пошкодженими мітохондріями, окремі дегранульовані нейтрофіли. Для фібробластів характерна розвинена гранулярна ендоплазматична сітка, комплекс Гольджі та з інвагінаціями каріолеми ядра. Міжклітинна речовина вогнищево набрякла, в ній переважає електронносвітлий аморфний компонент (рис. 7).

Макрофаги у таких ділянках мають вторинні лізосоми та фагосоми. Їх плазмолема утворює

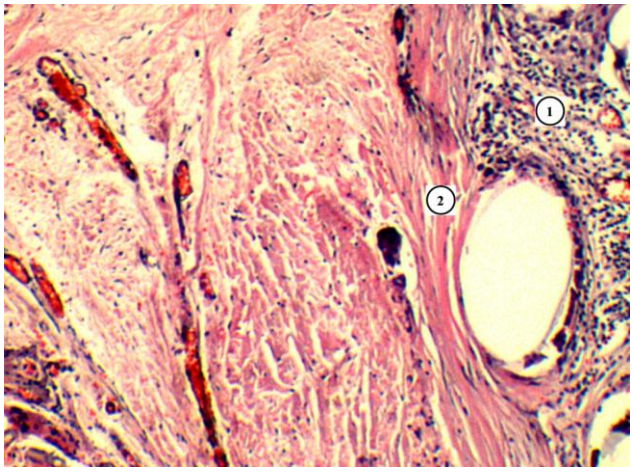

Рис. 4. Мікроскопічні зміни сполучної тканини ділянки, що оточує імплантований матеріал – «важка» поліпропіленова сітка. Значної площі інфільтрована ділянка (1), колагенові волокна (2). 28 доба досліду. Забарвлення гематоксиліном і еозином. х100

Рис. 5. Ультраструктурні зміни сполучної тканини, що оточує «важку» поліпропіленову сітку. 28 доба досліду. Ядро (1) і цитоплазма (2) фібробласт, міжклітинна речовина (3). х9 000

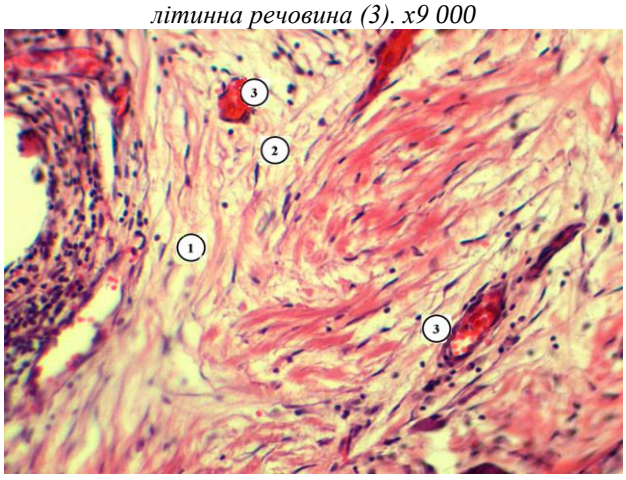

Рис. 6. Гістологічний стан сполучної тканини ділянки, що розташована на відстані від імплантованого матеріалу – «легкої» поліпропіленової сітки. 14 доба досліду. Колагенові волокна (1), фібробласти (2), гемокапіляр (3), інфільтрована ділянка (4). Забарвлення гематоксиліном і еозином. х 400.

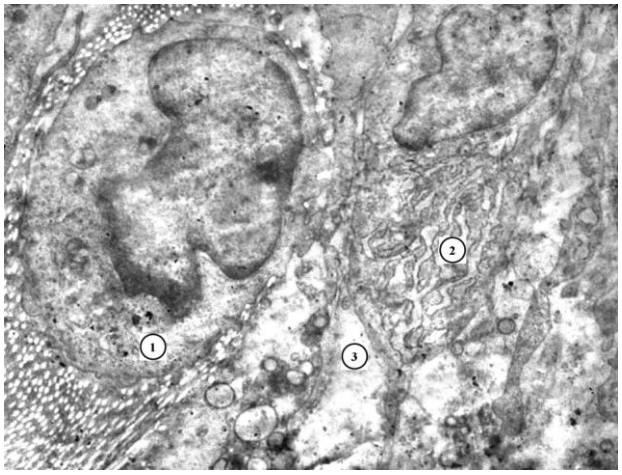

Рис. 7. Ультраструктурні зміни сполучної тканини ділянки, що оточує імплантований матеріал – «легкої» поліпропіленової сітки. 14 доба досліду. Лімфоцит (1), фібробласт (2), міжклітинна речовина (3). х9 000

різної протяжності цитоплазматичні вирости, що відображає активний перебіг фагоцитозу пошкоджених структур.

Субмікроскопічно також відмічається, що в таких ділянках сполучна тканина вміщує пучки колагенових фібрил, проте в цей термін вони ще розташовані пухко, не утворюють щільних волокон.

Отже, проведені гістологічні дослідження на 14 добу після імплантації «легкої» поліпропіленової сітки, свідчать про значно менш виразні структурні зміни мікроскопічної реорганізації сполучної тканини порівняно з «важкою» сіткою у такий же термін та ознаки формування волокнистих структур навколо матеріалу сітки.

Гістологічні дослідження проведені на 28 добу після імплантації «легкої» поліпропіленової сітки показали, що лейкоцитарна інфільтрація навколо структур сітки значно зменшується порівняно з попереднім терміном експерименту. Біля фрагментів волокон сітки розташовані пучки колагенових волокон, концентрично навколо структур сітки та упорядковано на певній відстані. Між волокнами наявні подовгатої форми з тонкими відростками фібробласти, що орієнтовані в напрямку волокон (рис. 8).

Електронно-мікроскопічні дослідження проведені на 28 добу експерименту встановили, що у сполучній тканині розташовані активні фібробласти. Їх цитоплазма має велику площу, в якій спостерігаються добре розвинені органели, що забезпечують синтетичні процеси. Розширені канальці гранулярної ендоплазматичної сітки, на поверхні їх мембран багато рибосом. У диктіосомах комплексу Гольджі добре структуровані цистерни,

пухирці та вакуолі. У міжклітинній речовині спостерігаються колагенові фібрили, які утворюють пучки (рис. 9).

Отже, проведені мікроскопічні та електронно-мікроскопічні дослідження після імплантації «легкої» поліпропіленової сітки встановили, що на 14 добу у сполучній тканині запальні зміни не такі значні, як при імплантації «важкої» поліпропіленової сітки. Краще виразні ознаки зменшення запальної реакції та формування волокнистих структур навколо матеріалу сітки.

У пізній термін експерименту (28 доба) на мікроскопічному та електронно-мікроскопічному рівнях встановлено достовірно менша кількість ділянок лейкоцитарної інфільтрації, значне покращення васкулярізації, формування колагенових волокон навколо матеріалу «легкої» сітки за участю фібробластів.

Висновки. 1. За умов імплантації в ретромускулярний простір передньої черевної стінки «легких» і «важких» поліпропіленових сіток досліджено мікроскопічні та ультраструктурні зміни м'язово-апоневротичного шару в експерименті, що дозволило визначити істотні відмінності тканинних реакцій в різні терміни досліду на ім плантований матеріал. 2. Встановлено помірно

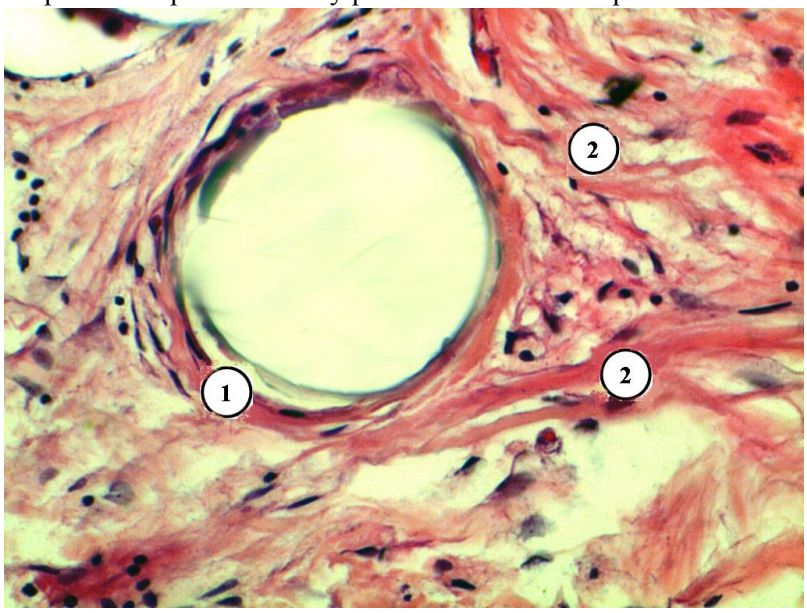

Рис. 8. Мікроскопічні зміни сполучної тканини ділянки, що оточує імплантований матеріал – «легкої» поліпропіленової сітки. 28 доба досліду. Концентричне розташування волокон навколо структур сітки (1) та пучками на відстані (2). Забарвлення гематоксиліном і еозином. х300

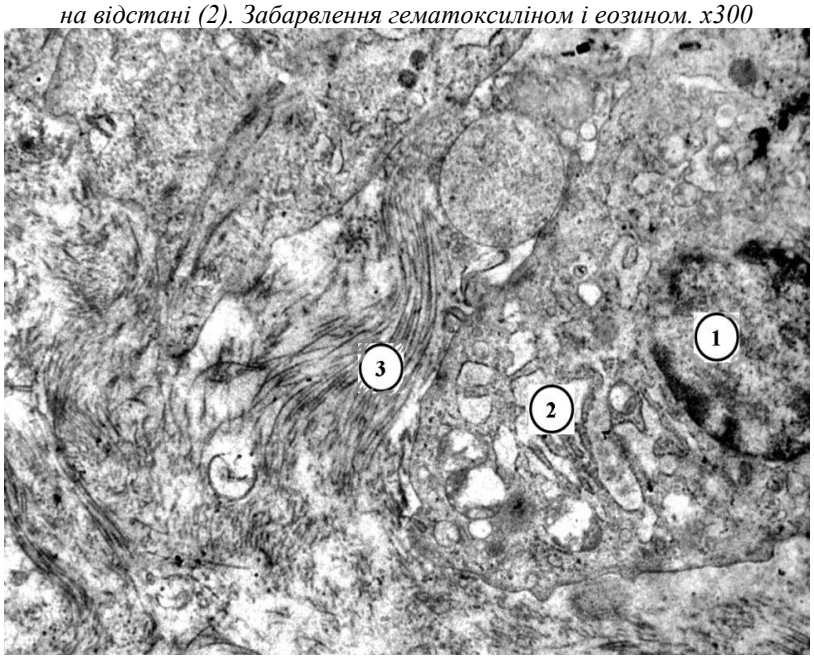

Рис. 9. Ультраструктурний стан сполучної тканини, що оточує «легку» поліпропіленову сітку. 28 доба досліду. Ядро (1) і цитоплазма (2) фібробласта, пучок колагенових волокон (3). х15 000

виражену запальну реакцію тканин на 14-ту добу дослідження в ділянці імплантації «легкої» поліпропіленової сітки порівняно з «важкою», де запальна реакція вміщувала гострі прояви асептичного запалення із значною виразністю реакції тканин. На 28-му добу експерименту за умов імплантації «легкої» сітки доведено стабілізацію тканинної реакції на імплантат із затуханням запальних змін, про що свідчила достовірно менша поширеність ділянок лейкоцитарної інфільтрації, значне покращення васкулярізації та формування колагенових волокон навколо матеріалу сітки за участю фібробластів, чого не відмічено в місці імплантації «важкої» сітки. 3. Проведені мікроскопічні та електронно-мікроскопічні дослідження визначили пріорітетність використання «легких» сіток при виборі матеріалу за умов виконання аллогерніопластики.

Перспективи подальших досліджень. У подальшому, доцільним вважаємо проведення експерементального дослідження з вивчення ультраструктурної картини ділянки передньої черевної стінки при імплантації поліпропіленової сітки в комбінації PRF компонентом.

Список використаної літератури

1. Breuing K, Butler CE, Ferzoco S. Incisional hernias: review of the literature and recommendations regarding the grading and technique of repair. Surgery. 2010. 148(3): 544–558.

2. Фелештинський ЯП, Ватаманюк ВФ, Свиридовський СА, Дубенець ВО. Експлантація сіток при ускладненнях алогерніопластики, показання та профілактика. Львівський медичний часопис. 2009.15(2): 61-64.

3. Itani KM, Hur KF, Kim LT. Comparison of laparoscopic and open repair with tpsh for the treatment of ventral incisional hernia. Arch.Surg. 2010. 145(4): 322-328.

4. Matyja A, Solecki R, Heitzman J. Local reaction to polypropylene mesh – histopatological findings. Hernia recurrences. Praga. 2004. 63.

5. Offner FA. Meshes: benefits and risks. Eds. V. Schumpelich et al. Berlin. 2004. 161-169.

6. Дзюбановський ІЯ, П'ятночка ВІ. Ранові ускладнення після алогерніопластики післяопераційної грижі черевної стінки. Клінічна хірургія. 2009. 11(12): 33 - 34.

7. Тодуров ІМ, Білянський ЛС, Косюхно СВ, Перехрестенко ОВ. Лікувальна тактика у хворих за наявності гігантських дефектів черевної стінки на тлі морбідного ожиріння. Клінічна хірургія. 2010. 8: 35.

8. Шейко ВД, Дем'янюк ДГ, Ляховський ВІ. Віддалені наслідки алогерніопластики післяопераційних гриж черевної стінки. Хірургія України. 2009. 3: 48 - 51.

9. Пішак ВП, Висоцька ВГ, Магаляс ВМ. Лабораторні тварини в медико-біологічних експериментах: метод. посібн. Медуніверситет. 2006. 350.

References

1. Ventral Hernia Working Group1, Breuing K, Butler CE, Ferzoco S, Franz M, Hultman CS, et al. Incisional ventral hernias: review of the literature and recommendations regarding the grading and technique of repair. Surgery. 2010 Sep;148(3):544-58. doi: 10.1016/j.surg.2010.01.008.

2. Feleshtynskyi YaP, Vatamaniuk VF, Svyrydovskyi SA, Dubenets VO. Eksplantatsiia sitok pry uskladenniakh alohernioplastyky, pokazannia ta profilaktyka [Explanation of nets in the complication of allegernoplasty, indications and prophylaxis]. Lvivskyi medychnyi chasopys. 2009;2:61-4. (in Ukrainian).

3. Itani KM, Hur K, Kim LT, Anthony T, Berger DH, Reda D, et al. Comparison of laparoscopic and open repair with mesh for the treatment of ventral incisional hernia: a randomized trial. Arch Surg. 2010 Apr;145(4):322-8; discussion 328. doi: 10.1001/archsurg.2010.18.

4. Matyja A, Solecki R, Heitzman J. Local reaction to polypropylene mesh – histopatological findings. In: Proceedings of the Hernia recurrences : 26 Int congr. of the European Hernia Society. Praga; 2004. p. 63.

5. Lloyd M Nyhus, Volker Schumpelick, editors. Meshes: benefits and risks. Berlin: Springer Berlin Heidelberg; 2004. p. 161-9.

6. Dziubanovskyi IYa, Piatnochka VI. Ranovi uskladnennia pislia alohernioplastyky pisliaoperatsiinoi hryzhi cherevnoi stinky [Complication Of Wound After Alogernioplasty Of Postoperative Hernia Of The Abdominal Wall]. Klinichna khirurhiia. 2009;11:33-4. (in Ukrainian).

7. Todurov IM, Bilianskyi LS, Kosiukhno SV, Perekhrestenko OV. Likuvalna taktyka u khvorykh za naiavnosti

hihantskykh defektiv cherevnoi stinky na tli morbidnoho ozhyrinnia [Therapeutic tactics in patients with the presence of giant defects of the abdominal wall against marbidnoho ozhirinya]. Klinichna khirurhiia. 2010;8:35. (in Ukrainian).
8. Sheiko VD, Demyaniuk DH, Liakhovsky VI, Kryzhanovsky OA, Sakevich PP. Viddaleni naslidky alohernioplastyky pisliaoperatsiinykh hryzh cherevnoi stinky [Remote results of postoperative abdominal wall hernias allohernioplasty]. Surgery of Ukraine. 2009;3:48-51. (in Ukrainian).
9. Pishak VP, Vysotska VH, Mahalias VM. The laboratory animals in medical and biological experiments. Chernivtsi: Medical University, 2006; 350 (in Ukrainian).

СРАВНИТЕЛЬНАЯ УЛЬТРАСТРУКТУРНАЯ ХАРАКТЕРИСТИКА ВЛИЯНИЯ «ЛЕГКИХ» И «ТЯЖЕЛЫХ» ПОЛИПРОПИЛЕНОВЫХ СЕТОК НА ПРОЦЕССЫ РЕГЕНЕРАЦИИ ТКАНЕЙ ПЕРЕДНЕЙ БРЮШНОЙ СТЕНКИ ПРИ ВЫПОЛНЕНИИ РЕТРОМУСКУЛЯРНОЙ АЛЛОГЕРНИОПЛАСТИКИ

Резюме. Изучены ультраструктурные изменения тканей мышечно-апоневротического слоя передней брюшной стенки после имплантации в ретромускулярное пространство «легких» и «тяжелых» полипропиленовых сеток в эксперименте. Доказано существенные различия тканевых реакций в разные сроки проведения опыта на имплантированный материал. Отмечено присутствие умеренно выраженной воспалительной реакции тканей на 14-е сутки исследования в области имплантации «легкой» полипропиленовой сетки по сравнению с «тяжелой», где воспалительная реакция включала острые проявления асептического воспаления со значительной выраженностью реакции тканей. На 28-е сутки эксперимента в условиях имплантации «легкой» сетки наблюдали стабилизацию тканевой реакции на имплант с затуханием воспалительных изменений, о чем свидетельствовало достоверно меньшее количество участков лейкоцитарной инфильтрации, значительное улучшение васкуляризации и формирования коллагеновых волокон вокруг материала сетки с участием фибробластов, чего не отмечалось в зоне имплантации «тяжелой» полипропиленовой сетки. Проведенные морфологические и ультраструктурные исследования определили приоритетность использования «легких» сеток при выборе материала для выполнения аллогерниопластики.

Ключевые слова: послеоперационная вентральная грыжа; морфо- и ультраструктурные изменения тканей; полипропиленовая сетка; обоснование выбора типа сетчатого материала.

COMPARATIVE ULTRASTRUCTURAL CHARACTERISTICS OF THE EFFECT OF “LIGHTWEIGHT” AND “HEAVYWEIGHT” POLYPROPYLENE MESHES ON THE PROCESSES OF ANTERIOR ABDOMINAL WALL TISSUE REGENERATION WHEN PERFORMING RETROMUSCULAR ALLOHERNIOPLASTY

Abstract. Ultrastructural changes of the tissues of musculo-aponeurotic layer of the anterior abdominal wall after implantation of the “lightweight” and “heavyweight” polypropylene meshes into the retrometallic space were studied in the experiment. Significant differences of the tissue response at different periods of the experiment to the implanted material were evidenced. The presence of a moderately pronounced inflammatory tissue reaction was noticed on the 14th day of the study in the area of the implantation of the “lightweight” polypropylene mesh compared to the “heavyweight” one: the inflammatory response included acute manifestations of aseptic inflammation with a significant tissue response. On the 28th day of the experiment, in cases of implantation of the “lightweight” mesh, the stabilization of tissue reaction to the implant with reduction of inflammatory changes was observed, as evidenced by a significantly smaller number of leukocyte infiltration sites, a significant improvement in vascularization and development of collagen fibres around the mesh material with fibroblasts, which was not observed in the area of implantation of the “heavyweight” polypropylene mesh. The conducted morphological and ultrastructural studies have prioritized the use of “lightweight” meshes when choosing material to perform allohernioplasty.

Key words: postoperative ventral hernia, morphostructural and ultrastructural changes of tissues, polypropylene mesh, reasons to choose mesh material.

Відомості про автора:
П'ятночка Володимир Іванович – доцент кафедри хірургії Навчально-наукового інституту післядипломної освіти ДВНЗ «Тернопільський державний медичний університет імені І.Я. Горбачевського МОЗ України»;
Дзюбановський Ігор Якович – доктор медичних наук, професор, завідувач кафедри хірургії Навчально-наукового інституту післядипломної освіти ДВНЗ «Тернопільський державний медичний університет імені І.Я. Горбачевського МОЗ України»;
Волков Констянтин Степанович – доктор біологічних наук, професор, завідувач кафедри гістології та ембріології ДВНЗ «Тернопільський державний медичний університет імені І.Я. Горбачевського МОЗ України».
Information about author:
Pyatnochka Volodymyr I. – Ass. Professor, Department of surgery institute of postgraduate education, I. Horbachevsky Ternopil State Medical University;
Dzyubanovsky Igor Ya. – MD, Professor, Head of the department of surgery institute of postgraduate education, I. Horbachevsky Ternopil State Medical University;
Volkov Konstiantyn S. – Doctor of biological sciences, Professor, Head of the department of histology and embryology, I. Horbachevsky Ternopil State Medical University.

Надійшла 15.03.2018 р.
Рецензент – проф. Гринчук Ф.В. (Чернівці)