

**І.В. Шкварковський, О.П. Москалюк, І.А. Бриндак, Н.В. Шкварковська, О.В. Більцан**  
Кафедра хірургії № 2 (зав. – проф. А.Г. Іфтодій) Вищого державного навчального закладу України  
«Буковинський державний медичний університет», м. Чернівці

## СУЧАСНА ТАКТИКА ЕНДОСКОПІЧНОГО ЛІКУВАННЯ ЗАХВОРЮВАНЬ ПАНКРЕАТОБІЛІАРНОЇ СИСТЕМИ

**Резюме.** У роботі наведені результати ендоскопічного лікування 412 хворих з механічною жовтяницею, які знаходились на лікуванні в центрі ендоскопічної хірургії з 2016 по 2018 рр. Порівняльний аналіз виконання ендоскопічних транспапілярних втручань продемонстрував їх високу діагностичну та лікувальну цінність у лікуванні хворих з механічною жовтяницею. Найбільш частою причиною цього захворювання був холедохолітіаз 57,28%, другу за частотою групу утворили хворі з новоутвореннями панкреато-біліарної системи 33,47%. Використання ендоскопічних методів лікування дало підставу швидко ліквідувати жовтяницю в обох групах хворих.

**Ключові слова:** холангіопанкреатографія; холедохолітіаз; механічна жовтяниця.

Ендоскопічна ретроградна холангіопанкреатографія (ЕРХПГ) набуває все більшого поширення в лікуванні захворювань жовчовивідних шляхів та підшлункової залози [1, 2]. Вивчення лікувально-діагностичних можливостей ЕРХПГ та ускладнень, які супроводжують цей метод, дозволило переглянути показання та протипоказання до його використання, основними з яких є видалення конкрементів з жовчовивідних протоків та проведення стентування в разі обтурації протоків новоутвореннями як самих протоків, так і прилеглих тканин [2-4]. До окремого великого розділу роботи зараховуємо хронічні панкреатити, що супроводжуються формуванням кіст підшлункової залози та стриктур вірсунгової протоки, які виникають внаслідок перенесеного панкреонекрозу. Дисфункція сфінктера Оді (ДСО) становить окрему нозологічну одиницю, лікування якої тривалий час знаходилося в полі зору тільки терапевтів, однак сьогодні ДСО привертає все більше уваги з боку ендоскопічних хірургів. У той же час, виконання суто діагностичних ЕРХПГ є менш обґрунтованим з огляду на серйозність ускладнень, які супроводжують цей метод та високу діагностичну цінність неінвазивних методів, таких як магнітно-резонансна комп'ютерна томографія та ендоскопічне ультразвукове дослідження [5].

Серед ускладнень ЕРХПГ виділяють кровотечі, перфорацію дванадцятипалої кишки або загальної жовчної протоки, гострий панкреатит, холангіт; за літературними даними частота їх виникнення становить від 4,2 до 9,8% і залежить значною мірою від досвіду ендоскопічного хірурга, технічного забезпечення, перебігу захворювання та особливостей анатомічної будови, а леталь-

ність варіює в межах 3,2-6,1% [5-7].

Критерієм якості виконання ЕРХПГ є чіткий вибір показань до втручання, відсоток успішних канюляцій бажаної протоки та низький рівень ускладнень [1, 3].

**Мета дослідження:** дослідити ефективність та безпечність ендоскопічних методів лікування патології панкреатобіліарної системи.

**Матеріал і методи.** Центр ендоскопічної хірургії ВДНЗ України «Буковинський державний медичний університет» розпочав свою роботу з січня 2016 року, усі оперативні втручання виконані однією бригадою на ендоскопічній відеосистемі OLYMPUS EVIS EXERA II. За наведений період виконано 412 оперативних втручання, з яких у дев'яти випадках спроба канюляції була невдалою – 2,18%, що зумовлено вираженим папілостенозом. У 23 (5,58%) пацієнтів оперативне втручання проведено в два етапи. На першому етапі після невдалої канюляції виконана ендоскопічна голкова сфінктеротомія, а після триденного курсу протизапальної та антибактеріальної терапії хворі оперовані вдруге і втручання проведено в необхідному об'ємі. Основним способом доступу до загальної жовчної протоки була її канюляція з використанням стандартного папілотому та введенням провідника, що виявилось ефективним у 284 пацієнтів (68,93%).

У разі виникнення ускладнень з канюляцією ми використовували «pre-cut» техніку голковим папілотомом, що дало змогу досягти доступу до загальної жовчної протоки у 59 (14%) хворих. Конкременти з жовчовивідних шляхів видаляли балонним літоекстрактором у 74 випадках, кошик Дормія виявився ефективним у 16 випадках.

Антибіотикопрофілактика проводилась цефалоспоринами IV покоління внутрішньом'язово 2 гр, подальшу необхідність проведення антибіотикотерапії визначали залежно від конкретної клінічної ситуації. З метою пригнічення перистальтики та розслаблення сфінктерів травного каналу використовували внутрішньовенне уведення гіосцин бутілброміду. Після проведення оперативного втручання всі пацієнти перебували в стаціонарі впродовж 24 годин, якщо не спостерігали розвитку ускладнень, середня тривалість перебування в стаціонарі становила 1,85 ліжко-дні.

**Результати дослідження та їх обговорення.** Загалом у групі з 412 хворих 232 були жінки, що становило 56,31%, осіб чоловічої статі було 180. Середній вік становив 63,32 років і коливався від 22 до 91 років. Первинні оперативні втручання виконані у 319 хворих (77,43%), у 93 (22,57%) вони мали повторний характер, канюляція бажаної протоки за допомогою провідника досягнута у

284 пацієнтів (68,93%), типова ендоскопічна папілосфінктеротомія з використання папілостома pull-типу виконана у 258 (62,62%) хворих, ще 26 доступ до бажаної протоки отримано за допомогою папілостома needle-knife-типу.

Найбільш типовим показанням для проведення ендоскопічних втручань була механічна жовтяниця, обумовлена наявністю конкрементів в загальній жовчній протоці 209 хворих (50,72%), холедохолітиаз без ознак жовтяниці спостерігався у 26 (6,31%) пацієнтів (табл. 1), новоутворення гепатопанкреатодуоденальної зони виявлені нами у 130 пацієнтів (31,55%). Ретельне обстеження дало підставу диференціювати такі нозології: захворювання головки підшлункової залози у 89 хворих (21,6%), новоутворення позапечінкових жовчних шляхів мали місце у 29 (7,05%) хворих, а пухлинне ураження р. Vategy верифіковано у 12 пацієнтів (2,91%).

Таблиця 1

Показання до ЕРХПГ

Показання	Кількість	%
Холедохолітиаз у поєднанні з калькульозом жовчного міхура	209	50,72
Резидуальний холедохолітиаз	26	6,31
Новоутворення підшлункової залози	89	21,6
Новоутворення жовчовивідних	29	7,03
Новоутворення р. Vategy	12	2,91
Гострий біліарний панкреатит	29	7,03
Хронічний панкреатит	40	9,70
Компресія жовчовивідних протоків метастазами	17	4,12
Дисфункція сфінктера Одді	4	0,97
Функціонуюча жовчна нориця	9	2,18

Об'єм проведеного втручання визначався встановленим інтраопераційно діагнозом з урахуванням даних додаткових методів обстеження в передопераційному періоді. Екстракція конкрементів із позапечінкових жовчовивідних шляхів проведена 235 хворим (57,03%). У 18 наших спостереженнях мав місце вклинений конкремент в р. Vategy. У тих випадках, коли під час виконання ЕРХПГ верифіковано конкременти холедоха діаметром більше 12,0 мм, нами проводилась папілосфінктеротомія з подальшою дилатацією ампулярного відділу балоном до 10-13-15 мм, що визначали інтраопераційно індивідуально в кожному випадку і застосовано нами у 92 (22,33%) хворих (рис. 1).

У випадку верифікації конкрементів більших розмірів, ніж дилатаційний балон, нами проводилась механічна літотрипсія з подальшим видаленням фрагментів конкремента літо екстракційним балоном чи кошиком Дорміа.

Ендобіліарне стентування проведено у 158 (38,34%) хворих, у 122 (29,61%) з них причиною

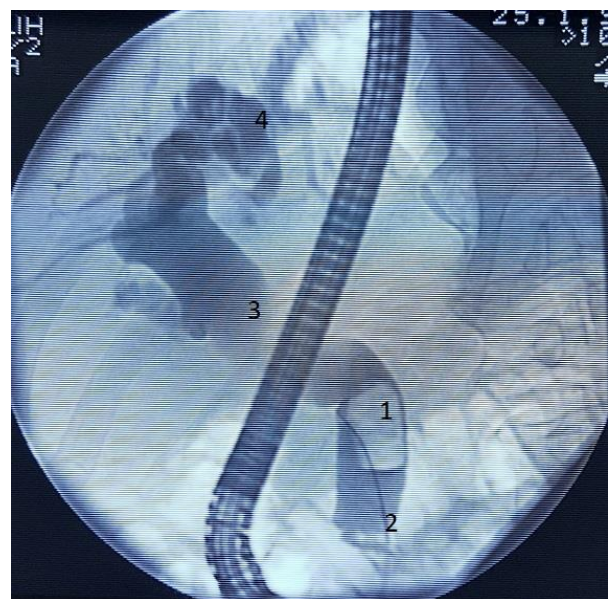


Рис. 1. Холедохолітиаз. 1 – великий конкремент холедоха; 2 – провідник; 3 – розширений холедох; 4 – дилатовані внутрішньопечінкові жовчні ходи

стенування були новоутворення підшлункової залози та позапечінкових жовчних шляхів. У 9 пацієнтів – стент типу «rig tail» встановлений у зв'язку з наявністю функціонуючої жовчної норичи внаслідок перенесеної холецистектомії та залишеними конкрементами великих розмірів у загальній жовчній протоці. У 12 пацієнтів проведено стентування холедоха у зв'язку з новоутворенням р. Vateri, і в 17 випадках встановлення стенту проводили з метою декомпресії позапечінкових жовчних шляхів за умови метастазування в лімфатичні вузли воріт печінки.

Переважає більшість стентів були поліпропіленовими – 156, трьом хворим встановлено саморозширюючий непокритий стент. Заміна стента проведена у 43 (10,43%) хворих.

Панкреатичні стени встановлені у 11 хворих зі стриктурою головної панкреатичної протоки та сформованою кістою підшлункової залози (рис. 2).

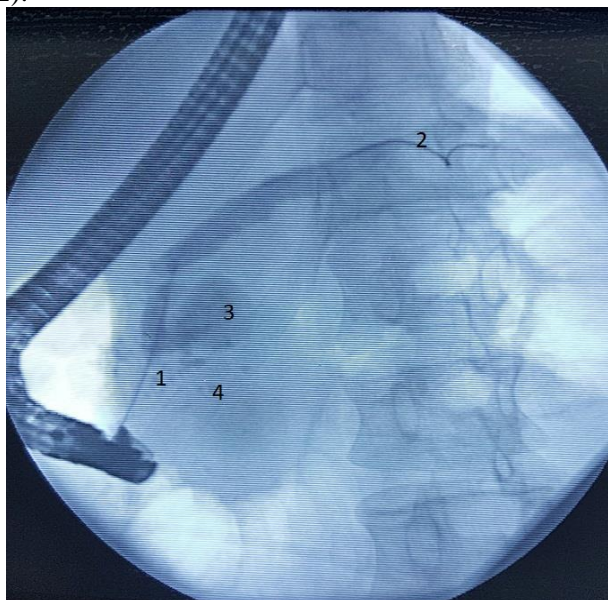


Рис. 2. Стентування головної панкреатичної протоки. 1 – стриктура Вірсунгової протоки, 2 – провідник, 3 – кіста головки підшлункової залози, 4 – кальцирати паренхіми головки підшлункової залози

У 14 хворих (3,39%) виконання ЕРХПГ дало змогу встановити правильний діагноз, це стосується тих хворих, у яких параампулярний дивертикул з контрастом розцінений як новоутворення головки підшлункової залози на доопераційному

етапі. У деяких випадках помилково встановлений діагноз холедохолітіазу змінений на новоутворення жовчовивідних протоків.

Для визначення ступеня тяжкості виконання ендоскопічного втручання ми враховували такі показники: наявність стенозу р. Vateri, який мав місце у 57 наших хворих (13,83%), діаметр холедоха, який коливався від 5,0 до 25,0 мм і в середньому становив 13,65 мм та розмір конкрементів, який в наших спостереженнях коливався від 3,0 до 25,0 мм, середній розмір становив 8,70 мм, однак статистично вірогідних показників не отримано.

У зв'язку зі складністю виконання доступу до холедоха 15 хворих прооперовані в два етапи (3,64%), після виконаної на першому етапі голкової папілосфінктеротомії ми проводили протизапальну антибіотикотерапію тривалістю від 3 до 5 днів, після чого у 11 пацієнтів другим етапом досягнуто канюляції холедоха, ще у 4 друга спроба виявилась невдалою. Використання голкової супрапапілярної холедоходуоденостомії дало підставу отримати доступ до холедоха у 59 пацієнтів (14,32%) і після канюляції виконати запланований об'єм втручання.

Аналіз 412 клінічних випадків дав змогу виявити розвиток ускладнень, що можна розподілити на ускладнення, які виникли безпосередньо в ході оперативного втручання, та ті, що розвинулись у післяопераційному періоді (табл. 2). До першої групи – 12 спостережень (2,91%), віднесені кровотеча з периапулярної зони – 10 випадків та перфорація дванадцятипалої кишки у 2 хворих. У нашому випадку кровотечі виникали внаслідок виконаної балонної дилатації холедоха і зупинені електрокоагуляцією поєднано із внутрішньовенним введенням 500 мг транексамової кислоти безпосередньо на операційному столі. Перфорація ДПК в заочеревинний простір у ході операції верифіковано у 2 хворих (0,48%). Завдяки вчасному розпізнаванню ускладнення проведений консервативний комплекс лікування, який дав змогу уникнути лапаротомії і закінчився одужанням хворих.

Другу групу ускладнень утворили стани, що виникли в післяопераційному періоді у 12 хворих (2,91%), серед них спостерігали – 5 панкреатитів,

Таблиця 2

	Ускладнення пов'язані з ЕРХПГ			
	Інтраопераційні	%	Післяопераційні	%
Кровотеча	10	2,43		
Гострий панкреатит			5	1,21
Перфорація ДПК	2	0,48		
Гнійний холангіт			5	1,21
Дислокація стента			2	0,48
<b>Всього</b>	<b>12</b>		<b>12</b>	

які, на нашу думку, обумовлені потраплянням контрасту в головну панкреатичну протоку. Перебіг двох з них призвів до розвитку панкреонекрозу. У п'яти прооперованих розвинувся гнійний холангіт, який потребував інтенсивного лікування і закінчився одужанням. Ще у двох хворих, яким проведено ендобіліарне дренивання, впродовж перших 5-7 діб констатовано дислокацію стента, що потребувало повторного втручання.

**Висновок.** Порівняльний аналіз виконання ендоскопічних транспапілярних втручань продемонстрував їх високу діагностичну та лікувальну цінність у лікуванні хворих з механічною жовтяницею. Найбільш частою причиною даного захворювання був холедохолітиаз 57,28%, до другої за частотою групу входили хворі з новоутвореннями

панкреато-біліарної системи 33,47%. В обох групах пацієнтів цей метод дав змогу швидко та ефективно ліквідувати жовтяницю і досягти одужання або клінічного покращення. За нашими спостереженнями, основною причиною невдалого ендоскопічного лікування була наявність деформації ампулярного та інтрапанкреатичного відділу холедоха. Отже, ендоскопічні втручання є малотравматичними та супроводжуються невеликою частотою ускладнень.

**Перспектива подальших досліджень.** Перспективною залишається розробка безпечних способів канюляції бажаної протоки як з використанням двох провідників, так і за pre-cut методикою, а також зниження частоти ускладнень зумовлених специфічністю методу.

### References

1. Turner RC, Steffen CM, Boyd P. Endoscopic duodenal perforation: Surgical strategies in a regional centre. *World J Emerg Surg.* 2014;9:11. doi: 10.1186/1749-7922-9-11
2. Bekkali N, Thomas T, Keane MG, Murray S, Joshi D, Elsayed G, et al. Preventing Post-ERCP Pancreatitis (PEP): The Role of Prophylactic Pancreatic Duct Stenting In The Rectal NSAID era. *JOP.* 2017 Jul;18(4):316-9.
3. Katsinelos P, Lazaraki G, Chatzimavroudis G, Gkagkalis S, Vasiliadis I, Papaeuthimiou A, et al. Risk factors for therapeutic ERCP-related complications: an analysis of 2,715 cases performed by a single endoscopist. *Ann Gastroenterol.* 2014;27:65-72.
4. Kumbhari V, Sinha A, Reddy A, Afghani E, Cotsalas D, Patel YA, et al. Algorithm for the management of ERCP-related perforations. *Gastrointest Endosc.* 2016 May;83(5):934-43. doi: 10.1016/j.gie.2015.09.039.
5. Singh V. Managing Perforations Related to Endoscopic Retrograde Cholangiopancreatography. *Gastroenterol Hepatol (NY).* 2016 Apr;12(4):260-2. PMID: 27231459.
6. Yuhara H, Ogawa M, Kawaguchi Y, Igarashi M, Shimosegawa T, Mine T. Pharmacologic prophylaxis of post-endoscopic retrograde cholangiopancreatography pancreatitis: protease inhibitors and NSAIDs in a meta-analysis. *J Gastroenterol.* 2014 Mar;49(3):388-99. doi: 10.1007/s00535-013-0834-x.
7. Park WY, Cho KB, Kim ES, Park KS. A Case of Ampullary Perforation Treated with a Temporally Covered Metal Stent. *Clin Endosc.* 2012 Jun;45(2):177-180. doi: 10.5946/ce.2012.45.2.177

### СОВРЕМЕННАЯ ТАКТИКА ЭНДОСКОПИЧЕСКОГО ЛЕЧЕНИЯ ЗАБОЛЕВАНИЙ ПАНКРЕАТОБИЛИАРНОЙ СИСТЕМЫ

**Резюме** В работе приведены результаты эндоскопического лечения 412 больных с механической желтухой, которые проходили лечение в центре эндоскопической хирургии с 2016 по 2018 год. Сравнительный анализ проведения эндоскопических транспапілярных вмешательств продемонстрировал их высокую диагностическую и лечебную ценность в лечении больных с механической желтухой. Наиболее частой причиной данного заболевания был холедохолитиаз 57,28%, вторую группу по частоте заболеваний становили больные с новообразованиями панкреато-билиарной системы 33,47%. Использование эндоскопических методов лечения дало возможность быстро ликвидировать желтуху у выше перечисленных групп больных.

**Ключевые слова:** холангиопанкреатография; холедохолитиаз; механическая желтуха.

### MODERN TACTICS OF ENDOSCOPIC TREATMENT OF PANCREATOBILIARY SYSTEM DISEASES

**Abstract.** The results of the endoscopic treatment of 412 patients with mechanical jaundice who were treated at the center of Endoscopic Surgery of the Higher State Educational Establishment of Ukraine "Bukovinian State Medical University" from 2016 to 2018 are presented in this research. Objective of the work is to study the effectiveness and safety of endoscopic methods of treating pancreatic-biliary pathology. The group of 412 patients included 232 women (56.31%) and 180 men. The average age was 63.32 years and ranged from 22 to 91 years. Primary surgery was performed in 319 patients (77.43%). Cannulation of the desired duct with guide-wire was achieved in 284 patients (68.93%). Typical endoscopic papillotomy with pull-type papillotomy was

performed in 258 (62,62%) patients. The most common cause of this disease was defined as choledocholithiasis (57.28%), the second most frequent group included patients with tumors of the pancreatic-biliary system (33.47%). Tumor lesion of the extrahepatic biliary tract and Vater's nipple occurred in 41 (9.96%) patients. Results of the research. Extraction of concretions from the extrahepatic biliary tract was carried out in 235 patients (57,03%). 92 (22.33%) patients experienced papilotomy followed by balloon dilatation to 10-13-15 mm. 170 patients underwent endobiliary stenting. The most common causes of stenting were pancreatic and extrahepatic biliary tract tumors. The "pig tail" stent was established in 9 patients due to the presence of functional bile duct as a result of cholecystectomy and left large cartilage in the general bile duct. In 17 cases, the stent was designed to decompress extrahepatic bile ducts on condition of metastasis in the lymph nodes of the liver portal opening. Three patients got constant metal, semi-covered self-expanding stents. The use of endoscopic methods of treatment enabled us not only to make a correct diagnosis, but also to eliminate jaundice in both groups of patients in a quick way. The frequency of occurrence of postoperative complications does not exceed 9.8%. Conclusions. The comparative analysis of performed endoscopic treatment demonstrated their high diagnostic and therapeutic value in the treatment of patients with mechanical jaundice.

**Key words:** cholangiopancreatography, choledocholithiasis, mechanical jaundice.

*Відомості про авторів:*

**Шкварковський Ігор Володимирович** – доктор медичних наук, професор, професор кафедри хірургії № 2 Вищого державного навчального закладу України «Буковинський державний медичний університет», м. Чернівці;

**Москалюк Олександр Петрович** – кандидат медичних наук, асистент кафедри хірургії № 2 Вищого державного навчального закладу України «Буковинський державний медичний університет», м. Чернівці;

**Бриндак Іван Анатолійович** – лікар-хірург ОКУ «Лікарня швидкої медичної допомоги», м. Чернівці;

**Шкварковська Наталія Володимирівна** – завідувач відділенням відновного лікування КЗ «Чернівецький обласний клінічний онкологічний диспансер», м. Чернівці;

**Більцан Олександр Володимирович** – кандидат медичних наук, асистент кафедри хірургії № 2 Вищого державного навчального закладу України «Буковинський державний медичний університет», м. Чернівці.

*Information about authors :*

**Shkvarkovskiy Igor V.** – Doctor of Medical Sciences, professor of the Department of Surgery № 2 of the Higher State Educational Establishment of Ukraine “Bukovinian State Medical University”, Chernivtsi;

**Moskaliuk Oleksandr P.** – Candidate of Medical Sciences, assistant of the Department of Surgery № 2 of the Higher State Educational Establishment of Ukraine “Bukovinian State Medical University”, Chernivtsi;

**Brindak Ivan A.** – surgeon of «Ambulance Hospital», Chernivtsi;

**Shkvarkovska Natalia V.** – Head of the Department of Recovery Treatment of Clinic «Chernivtsi Regional Clinical Oncology Center», Chernivtsi;

**Biltsan Oleksandr V.** – Candidate of Medical Sciences, assistant of the Department of Surgery № 2 of the Higher State Educational Establishment of Ukraine “Bukovinian State Medical University”, Chernivtsi.

Надійшла 15.10.2018 р.

Рецензент – проф. Полянський І.Ю. (Чернівці)