

УДК 616-006.487:63-002.-157-06
DOI: 10.24061/1727-0847.17.4.2018.15

В.В. Яцків, В.П. Сливка, С.Е. Фрімет, Ю.Д. Лук'янчук, Я.В. Гирла, С.М. Мереуца
Кафедра хірургії № 1 (зав. – проф. І.Ю. Полянський) Вищого державного навчального закладу
України «Буковинський державний медичний університет»; Обласна клінічна лікарня, м. Чернівці

СУЧАСНІ МЕТОДИ ХІРУРГІЧНОГО ЛІКУВАННЯ БУЛЬОЗНОЇ ЕМФІЗЕМИ ЛЕГЕНЬ

Резюме. Проаналізовано результати лікування 128 хворих на бульозну емфізему легень (БЕЛ) різної локалізації та розповсюдження, віком від 18 до 74 років, які лікувались у відділенні торакальної хірургії Чернівецької обласної клінічної лікарні. Хірургічні втручання виконані у 90 (70,3%) хворих; у тому числі із застосуванням електровварювання тканин апаратом ЕК-300М1 – у 68 (75,6%) випадків. Обгрунтовано вибір методів лікування з удосконаленням методик окремих етапів операцій при БЕЛ: як малоінвазивних так і відкритих способів, що вважається предметом дискусій та обговорення в сучасній літературі у зв'язку з тим, що наростаюча дихальна недостатність є одночасно показанням до втручання і стримуючим фактором, оскільки суть операцій полягає у зменшенні об'єму легень. Дихальну недостатність різного ступеня вираженості діагностовано у 93 (72,7%) хворих при поступленні; з яких у 76% випадків бульозна зміна легень були множинними. Доведена ефективність використання в хірургії БЕЛ високочастотного електровварювання паренхіми легень та грудної стінки, що зменшує травматичність операцій, забезпечує надійний аерогемостаз та покращує результати лікування цього контингенту хворих. Запропоновано використання електровварювальних технологій під відеоторакоскопічним контролем в обробці емфізематозно зміненої паренхіми на другому етапі операцій після резекцій бул, що уповільнює дистрофічні процеси легень та зменшує ризик виникнення ускладнень БЕЛ.

Ключові слова: бульозна емфізема легень; високочастотне електровварювання тканин; відеоторакоскопічні операції.

На сьогоднішній час існує загальноприйняте визначення бульозної емфіземи легень як варіант емфіземи легень, що характеризується стійким збільшенням повітряних просторів дистальніше термінальних бронхіол, деструкцією альвеолярних стінок з утворенням повітряних порожнин діаметром більше 1,0 см. (Визначення СІВА-симпозіуму, 1958 р.; ВОЗ-1962 р.). Гігантськими вважаються були розмірами 20,0 см і більше в діаметрі [1]. Водночас, як відмічає в своїх дослідженнях А.Г.Высоцкий [2], в літературі для визначення цієї патології існує понад 20 термінів, причиною чого слугують різні погляди на етіологію та суть захворювання. Існує декілька основних теорій, які пояснюють природу виникнення БЕЛ: генетична, ферментативна, обструктивна, інфекційна, судинна, як прояв дисплазії сполучної тканини у дітей на тлі дефіциту магнію. У 90% випадків основним фактором ризику розвитку БЕЛ тривалий анамнез тютюнопаління [3]. У більшості пацієнтів з тяжким протіканням хронічних обструктивних захворювань легень (ХОЗЛ) діагностується мікобульозна емфізема, показання до хірургічного лікування якої відпрацьовані; сучасним «золотим стандартом» вважається відеторакоскопі-

чна булектомія та резекція легень [4], як варіант роботизована булектомія з плевродезом [5].

Набагато складніше вибирати методи лікування бульозної емфіземи з формуванням гігантських бул, так званий «зникаюча легеня», що і на сьогодні є предметом дискусій та досліджень. Як влучно відзначають окремі дослідники, прогресування БЕЛ, можливість розвитку ускладнень являються слабким фактором переконання для пульмонологів на користь вибору планового оперативного втручання [6]. Найбільш часті ускладнення БЕЛ – пневмоторакс, стійке кровохаркання, больовий синдром, інфекційні ураження легень, рак [7]. Складність прийняття рішення стосовно оперативного лікування БЕЛ з формуванням гігантських бул полягає у тому, що наростаючу дихальну недостатність вважають одночасно показанням до втручання і стримуючим фактором для хірурга, а самі операції, суть яких полягає у зменшенні об'єму легень, мають паліативний характер. З хірургічної точки зору, сьогодні, практикуючі лікарі виділяють IV типи розвитку гігантських бул: I – поодинокі були з нормальною легенею, II – множинні були з нормальною легенею, III – множинні були з розповсюдженою емфізе-

мою легень, IV – множинні були поєднано з іншими захворюваннями [1]; причому у випадках III-IV – пропонується пересадка легень. Окремі дослідження з досліджуваного питання в торакальній хірургії проводяться із застосуванням високочастотного зварювання тканин [8].

Мета дослідження: покращити результати лікування хворих бульозною емфіземою легень шляхом використання електрозварювальних технологій, удосконалення методик оперативних втручань на легенях та грудній стінці.

Матеріал і методи. У Чернівецькій обласній клінічній лікарні за період з 2012 по 2017 рр. проліковано 128 хворих з БЕЛ різної локалізації, у тому числі 88 (68,8%) чоловіків і 40 (31,2%) жінок, віком від 18 до 74 років. За розмірами та локалізацією: мілкобульозна емфізема легень – від 1,0 до 5,0 см – 92 (71,8%); БЕЛ великих розмірів – більше 5,0 см в діаметрі – 27 (21,1%); гігантські були – 20,0 см і більше діагностовано у 9 (7,1%) хворих. Переважно – 76% бульозні зміни легень були множинними (рис. 1). Госпіталізація 96 (75%) пацієнтів у відділення торакальної хірургії здійснювалась в ургентному порядку у зв'язку з розвитком ускладнень: пневмоторакс – 68 (70,8%), нагноєння – 15 (15,6%), кровотечі, кровохаркання – 10 (10,4%), виражений больовий синдром – 3 (3,2%). У 28 (21,9%) пацієнтів БЕЛ протікала на тлі інших значимих захворювань легень: ХОЗЛ, системні захворювання, пневмоконіози, рак легень, бронхоектатична хвороба.

Обстеження хворих проводились відповідно до стандартів медичних технологій, охоплюючи нативну КТ ОГК та з в/в підсиленням, спірографію з бронхолітичним тестом, пульсоксиметрію. Дихальна недостатність різних ступеней виявлена у 93 (72,7%) хворих, які надійшли у стаціонар.

Хірургічні втручання виконані у 90 (70,3%) хворих; у тому числі із застосуванням електрозварювання тканин апаратом ЕК-300М1 – у 68 (75,6%) випадків. Пролонговану (>24 год) активну плевроаспірацію здійснювали апаратом В-90 фірми Вісма.

Результати дослідження та їх обговорення. Анатомічні резекції легень (сегмент- – 7, лоб- – 20, пульмонектомія – 1) виконано у 28 (31,1 %) хворих; об'єм операції визначався ступенем розповсюдження БЕЛ, резервними можливостями дихальної системи. Однією з особливостей наведених видів хірургічних втручань є обмеженість показань до сегментектомій у зв'язку з необхідністю мобілізації значних ділянок емфізематозно зміненої паренхіми, створенням умов для непов-

ного аеростазу, інфікування та формування свищів. Враховуючи вищенаведене, перевагу надавали атипичним, відеоторакоскопічним, відеоасистованим торакоскопічним резекціям (ВАТС) бульозно змінених ділянок легень – 58 (64,4%) операцій.

Основою на власних даних, у 68 (75,6%) оперованих хворих виявлено емфізематозні зміни легень різного ступеня вираженості. Високоєфективним методом профілактики рецидивів та прогресування захворювання БЕЛ є високочастотне електрозварювання емфізематозних ділянок легень, яке виконувалось, як другий етап операцій після резекції бул. Зварювання патологічно змінених легень проводили через торакопорт ложкою А.В. Макарова під відеоконтролем (рис. 2). У всіх випадках субопераційно досягнуто повний аерогемостаз; рецидивів захворювання не було, що підтверджує дані [4] про доказані можливості уповільнення дистрофічних процесів легень після хірургічного лікування.

Оперативні втручання у 4 (4,5%) хворих із розповсюдженою БЕЛ, ускладненою пневмотораксом, були обмежені дренажуваннями плевральної порожнини з пролонгованою активною аспірацією через тяжкість стану, вираженої легенево-серцевої недостатності, декомпенсованої супутньої патології. Через 2 місяці після виписки із стаціонару в одного пацієнта наступив рецидив пневмотораксу, який ліквідовано повторним дренажуванням.

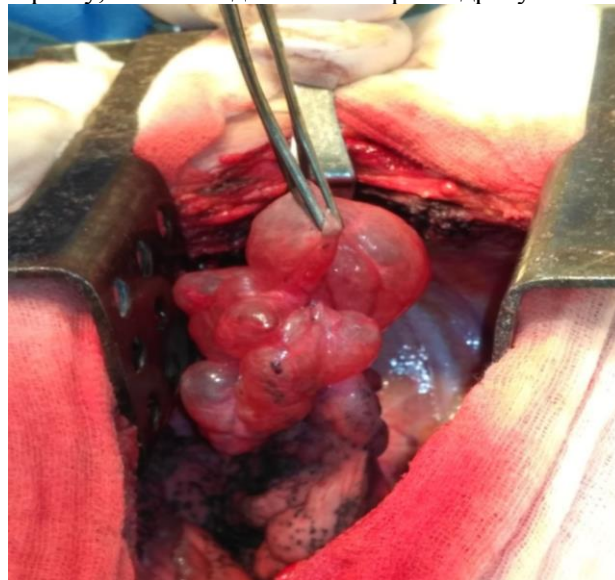


Рис. 1. Субопераційне фото. Множинні були легені



Рис. 2. Ложка А.В.Макарова в зборі з торакопортом

У сучасних дослідженнях [9] паліативне хірургічне лікування ускладненої БЕЛ, у наведеного контингенту хворих, доповнюється інсталяцією ендобронхіальних клапанів Heimlich; власного досвіду з цього питання на даний момент не маємо.

Клінічну зацікавленість представляють два випадки БЕЛ, ускладнених рецидивними пневмотораксами (чотири рази впродовж двох років), коли пацієнтам виконувались повторні дренивання в неспеціалізованих установах. У відділенні торакальної хірургії під час відеоторакоскопій візуальних патологічних змін паренхіми легень не виявлено. Під час проведення водної проби (активне роздування легень під шаром фізрозчину) в S1 встановлено наявність одиначної бронхо-плеврального свища, без будь-яких бул, до 0,1 см в діаметрі, через яку надходило повітря. Проведені атипові резекції відповідних сегментів, пацієнти виписані з одужанням. Отже, неадекватна хірургічна допомога при БЕЛ може призводити до формування стійких дистрофічних змін легень, бронхіальних свищів та рецидивів захворювання.

Окремий підхід застосовували в хірургічному лікуванні бул великих розмірів. Найбільш простими за технічною складністю є операції з видаленням одиначних бул великих розмірів на паренхіматозній ніжці, яку обробляли за допомогою ендостеплерів після пневмолізу – 8 (8,9%) випадків. Одиначні були вказаного типу намагались видалити без розкриття просвіту (рис. 3), що дозволяло чітко визначати межі ураження, зменшувати травматизацію прилеглої легеневої паренхіми.

Були великих, гігантських розмірів, які розташовувались у товщі паренхіми з порушенням анатомічної будови, топографії органів грудної клітки (рис. 4, 5), потребували часто індивідуальних хірургічних рішень із застосуванням комбінованих методик. Повністю розділяємо позицію науковців [10], які стверджують, що виконання операцій при БЕЛ тільки ендоскопічним методом не повинно бути самоціллю хірурга. До того ж, бувають ситуації, коли постановка точного діагнозу, виконання адекватного оперативного втручання можливі тільки шляхом торакотомії, як варіант – VATS. У цієї групи хворих надзвичайно важливо визначити баланс між об'ємом резекції легень та механічними можливостями заповнення гемітораксу ділянками легень, що залишаються. Окремі автори [7] пропонують для доопераційної оцінки функційних та механічних можливостей бульозно незміненої легені використовувати ангіопульмографію, сцинтиграфію, аналізи газів крові, що за їх же твердженням, зазвичай, не виконується через

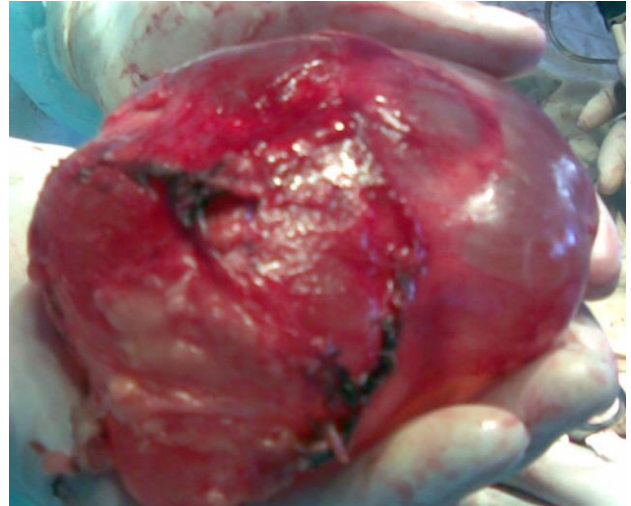


Рис. 3. Субопераційне фото. Видалена одиначна гігантська була легені

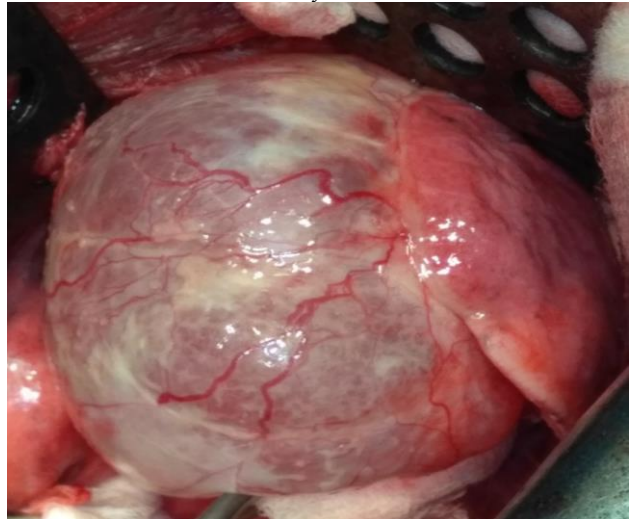


Рис. 4. Субопераційне фото. Гігантська була легені з порушенням топографії органів грудної клітки

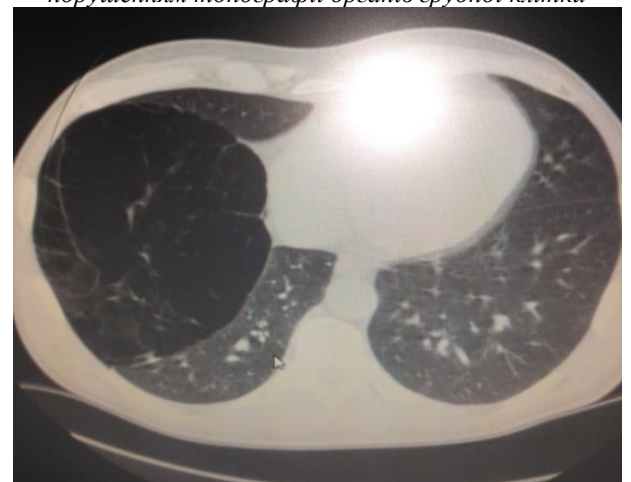


Рис. 5. КТ ОГК. Гігантська була легені (синдром «знижаючої легені»)

недостатню ефективність та складність досліджень.

Нами субопераційно використовувався простий прийом тимчасового перетискання відповід-

них бронхів та живлячих легеневи артерій впродовж 5-7 хв з оцінкою гемодинаміки, даних ЕКГ, пульсоксиметрії. У цій групі хворих особливо доцільне використання електрозварювання паренхіми легень, оскільки виділення внутрішньолеганевих бул великих розмірів відбувається, як правило, неанатомічно.

Під час виділення бул великих, гігантських розмірів вони можуть бути пошкодженими, у таких випадках проводили скручування бул (прийом «спагеті» [11]) до повного їх виділення. Слід зазначити, що саме в групі пацієнтів з булами великих та гігантських розмірів часто (у 4-11,1% випадків) допускались помилки хірургами неспеціалізованих установ, які полягали в дренаванні порожнин кіст, як помилково діагностованих пневмотораксів, тривалим знаходженням в них дренажів внаслідок скиду повітря і, відповідно, інфікуванням останніх.

Стандартом виконання оперативних втручань на другому етапі при БЕЛ є плевректомія або плевродез. Ми надаємо перевагу плевродезу, як менш травматичному, що залишає хірургу набагато більше можливостей виконання різноманітних повторних операцій у разі виникнення інших захворювань: рак, туберкульоз тощо, у зв'язку з масивними зрощеннями

легені з грудною стінкою та формуванням прямих судинних анастомозів після плевректомії.

Летальних випадків у групі прооперованих не було; рецидив пневмотораксу наступив у 1 (1,1%) хворого в групі паліативних оперативних втручань (дренування плевральної порожнини).

Висновок. Основні сучасні методи лікування БЕЛ – це комбіновані хірургічні втручання із застосуванням як малоінвазивних, так і відкритих способів операцій залежно від розповсюдження захворювання, резервних можливостей дихальної системи. Застосування високочастотних електрозварювальних технологій тканин на етапах виконання хірургічного доступу, пневмолізу, виділення бульознозмінених ділянок паренхіми, що підлягають резекції, плевродезу зменшує кровотрату, ступінь травматизації прилеглих ділянок легені, збезпечує надійний аеростаз, уповільнює дистрофічні процеси легень та зменшує ризик розвитку ускладнень БЕЛ.

Перспективи подальших досліджень. Дослідження віддалених результатів оперативних втручань при БЕЛ із застосуванням електрозварювання тканин, порівняльна характеристика ефективності різних методик лікування вказаної патології.

Список використаної літератури

1. Desai P, Steiner R. Images in COPD: Giant bullous emphysema. *Chronic Obstr. Pulm. Dis.* 2016;3:698-701.
2. Высоцкий АГ. Буллезная эмфизема легких: этиология, патогенез, классификация. *Новости медицины и фармации.* 2008;256:1-13.
3. Максимова СМ, Самойленко ИГ, Бухтияров ЭВ. Буллезная эмфизема легких, осложненная спонтанным пневмотораксом. *Здоровье ребенка.* 2013;7:162-4.
4. Вишневский АА, Перечин ВИ. Хирургия эмфиземы легких. *Матер. 2-й международной конференции по торакальной хирургии РНЦХ РАМН.* 2003;1:36-44.
5. Нагаев АС, Трофимов ВВ, Чуприянов АВ. Видеоторакоскопические операции в лечении рецидивирующего спонтанного пневмоторакса. *Эндоскопическая хирургия.* 2006;2:93.
6. Белян АС. Выбор способа операции при буллезной эмфиземе легких. автореф. дис. ... канд. Самара. 2006. 28 с.
7. Vtnuta F. Giant bullous emphysema. *Ann. Thorac. Surg.* 1999;58:1452-6.
8. Макаров АВ, Лінчевський ОВ, Гетьман ВГ, Сокур ПП, Кравчук БО. Високочастотне зварювання в торакальній хірургії. *Материалы Девятой международной научно-практической конф. ИЭС им. Е.О. Патона. Киев.* 2014;16.
9. Shioe A, Wan S. Giant pulmonaru bulla. *Can. Med. J.* 2001;8:369-71.
10. Яблонский ПП. Хирургическая редукция объема легких при диффузной эмфиземе. *Вестник хирургии им. И.И. Грекова.* 2003;2:21-4.
11. Divisi D, Battaglia C, Francescatonio W. Giant bullous emphisema resection by VATS. *Eur J Cardiothorac Surg.* 2002;22:950-4.

References

1. Desai P, Steiner R. Images in COPD: Giant bullous emphysema. *Chronic Obstr. Pulm. Dis.* 2016;3:698-701.
2. Vysotskiy AG. Bulleznaya emfizema legkikh: etiologiya, patogenez, klassifikatsiya [Bullous emphysema of

- the lungs: etiology, pathogenesis, classification]. *Novosti meditsiny i farmatsii*. 2008;256:1-13. (in Russian).
3. Maksimova SM, Samoylenko IG, Bukhtiyarov EV. *Bulleznaya emfizema legkikh, oslozhnennaya spontannym pnevmotoraksom [Bullous emphysema, complicated by spontaneous pneumothorax]. Zdorovye rebenka*. 2013;7:162-4. (in Russian).
 4. Vishnevskiy AA, Perechin VI, Khirurgiya emfizemy legkikh [The surgery of pulmonary emphysema]. *Proceedings of the 2nd International Thoracic Surgery Conference. RNTsKh RAMN*; 2003; p. 36-44. (in Russian).
 5. Nagayev AS, Trofimov VV, Chupriyanov AV. *Videotorakoskopicheskiye operatsii v lechenii retsidiviruyushchego spontannogo pnevmotoraksa [Videothoroscopic operations in the treatment of recurrent spontaneous pneumothorax]. Endoskopicheskaya khirurgiya*. 2006;2:93. (in Russian).
 6. Benyan AS. *Vybor sposoba operatsii pri bulleznoy emfizeme legkikh [The choice of method of operation for bullous emphysema of the lungs] [dissertation abstract]. Samara*; 2006. 28 p. (in Russian).
 7. Venuta F. *Giant bullous emphysema. Ann. Thorac. Surg.* 1999;58:1452-6.
 8. Makarov AV, Linchevskiy OV, Getman VG, Sokur PP, Kravchuk BO. *Vysokochastotne zvaryuvannya v torakal'niy khirurgiyi [High-frequency welding in thoracic surgery]. Proceedings of the Ninth International Scientific and Practical Conference. Kiev*; 2014. 16 p. (in Ukrainian).
 9. Shioe A, Wan S. *Giant pulmonaru bulla. Can. Med. J.* 2001;8:369-71.
 10. Sukhovskaya OA, Chernyy SM, Yablonskiy PK, Akopov AL, Kiryukhina LD, Varlamov VV, et al. *Khirurgicheskaya reduktsiya obyema legkikh pri diffuznoy emfizeme [Surgical reduction of lung volume with diffuse emphysema]. Vestnik khirurgii im. I.I. Grekova*. 2003;2:21-4. (in Russian).
 11. Divisi D, Battaglia C, Di Franciscantonio W, Torresini G, Crisci R. *Giant bullous emphysema resection by VATS. Analysis of laser and stapler techniques. Eur J Cardiothorac Surg.* 2002 Dec;22(6):990-4. doi: 10.1016/s1010-7940(02)00567-5

СОВРЕМЕННЫЕ МЕТОДЫ ХИРУРГИЧЕСКОГО ЛЕЧЕНИЯ БУЛЛЕЗНОЙ ЭМФИЗЕМЫ ЛЕГКИХ

Резюме. Проанализированы результаты лечения 128 больных буллезной эмфиземой легких (БЭЛ) разной локализации и распространенности, в возрасте от 18 до 74 лет, которые лечились в отделении торакальной хирургии Черновицкой областной клинической больницы. Хирургические вмешательства выполнены у 90 (70,3%) больных; в том числе с применением электросварки тканей аппаратом ЕК-300 М1 – в 68 (75,6%) случаев. Обосновано выбор методов лечения, усовершенствованы методики отдельных этапов операций при БЭЛ: как малоинвазивных, так и открытых способов, что является предметом дискуссий и обсуждения в современной литературе в связи с тем, что нарастающая дыхательная недостаточность является одновременно показанием к оперативному вмешательству и сдерживающим фактором, поскольку смысл операций заключается в уменьшении объема легких. Дыхательная недостаточность разной степени выраженности диагностирована у 93 (72,7%) поступивших; в 76% случаев буллезные изменения легких были множественными. Доказана эффективность использования в хирургии БЭЛ высокочастотной электросварки паренхимы легких и грудной стенки, что уменьшает травматичность операций, обеспечивает надежный аэрогемостаз и улучшает результаты лечения данного контингента больных. Предложено использование электросварочных технологий под видеоторакоскопическим контролем при обработке эмфизематозно измененной паренхимы на втором этапе операций после резекций булл, что замедляет дистрофические процессы легких и уменьшает риск возникновения осложнений БЕЛ.

Ключевые слова: буллезная эмфизема легких; высокочастотная электросварка тканей; видеоторакоскопические операции.

MODERN METHODS OF SURGICAL TREATMENT OF BULLOUS LUNGS EMPHYSEMA

Abstract. The results of treatment of 128 patients with bullous lungs emphysema (BLE) of different localization and distribution, aged from 18 to 74 years old, who were treated in the Department of Thoracic Surgery of Chernivtsi Regional Clinical Hospital are analyzed. Surgery was performed in 90 (70.3%) patients; including the use of electric welding of tissues by means of EK-300M1 apparatus in 68 (75.6%) cases. The choice of therapeutic methods with the improvement of separate stages of surgery in case of BLE is substantiated: both mini invasive and open methods, which is the subject of discussion in modern literature, in connection with the fact that advancing respiratory failure is both an indication for surgery and a restraining factor, the essence of the surgery is to reduce the volume of lungs. Respiratory failure of various degrees of severity was diagnosed in 93 (72.7%) patients on admission; of which, in 76% of cases, bullous changes in the lungs were multiple. The efficiency of use in high frequency electrochemical welding of the lung parenchyma and chest

wall in case of BEL surgery, which reduces traumatic operations, provides reliable aerogemostasis and improves the results of treatment of this group of patients. The use of electric welding technologies under the videotacoscopic control in the treatment of emphysematous altered parenchyma at the second stage of post-resection surgery is suggested, which slows down the degenerative processes of the lungs and reduces the risk of the occurrence of BLE complications.

Key words: bullous lungs emphysema, high-frequency electrical welding of tissues, videocorticoscopic operations.

Відомості про авторів:

Яцків Василь Васильович – кандидат медичних наук, доцент кафедри хірургії № 1 Вищого державного навчального закладу України «Буковинський державний медичний університет», м. Чернівці; завідувач відділення торакальної хірургії Обласної клінічної лікарні, м. Чернівці;

Фрімет Сергій Едуардович – лікар-ординатор відділення торакальної хірургії Обласної клінічної лікарні, м. Чернівці;

Сливка Василь Петрович – лікар-ординатор відділення торакальної хірургії Обласної клінічної лікарні, м. Чернівці;

Лук'янчук Юрій Дмитрович – лікар-ординатор відділення торакальної хірургії Обласної клінічної лікарні, м. Чернівці;

Гирла Ян Вікторович – кандидат медичних наук, асистент кафедри хірургії № 1 Вищого державного навчального закладу України «Буковинський державний медичний університет», м. Чернівці;

Мереуца Стелла Михайлівна – лікар-пульмонолог Обласної консультативної поліклініки, м. Чернівці.

Information about the authors:

Yatskyv Vasyl V. – Candidate of Medical Sciences, Associate Professor of the Department of Surgery № 1 of the Higher State Educational Establishment of Ukraine “Bukovinian State Medical University”, Chernivtsi; head of the department of thoracic surgery of Chernivtsi Regional Clinical Hospital;

Frimet Sergiy E. – a doctor resident of the Department of Thoracic Surgery, Regional Clinical Hospital, Chernivtsi;

Slyvka Vasyl P. – a doctor resident of the Department of Thoracic Surgery, Regional Clinical Hospital, Chernivtsi, Ukraine;

Lukyanchuk Yuriy D. – a doctor resident of the Department of Thoracic Surgery, Regional Clinical Hospital, Chernivtsi;

Hyrla Yan V. – Candidate of Medical Science, Assistant of the Department of Surgery № 1 of the Higher State Educational Establishment of Ukraine “Bukovinian State Medical University”, Chernivtsi;

Mereuca Stella M. – a doctor-pulmonologist of the Regional Consultative Polyclinic, Chernivtsi.

Надійшла 11.10.2018 р.