С.Н. Фуркало

Национальный институт хирургии и трансплантологии им. А.А. Шалимова НАМН Украины, Киев

Случай применения методики «дымохода» при непроизвольном накрытии почечной артерии во время эндопротезирования брюшного отдела аорты

Приведен случай успешного применения эндоваскулярных методик при возникновении осложнения эндопротезирования аорты. На этапе установки эндопротеза «Эксклюдер» (Gore, США) у больного с инфраренальной аневризмой брюшного отдела аорты возникло непроизвольное накрытие левой почечной артерии стент-графтом. Применена методика «дымохода» со стентированием накрытой эндопротезом почечной артерии. Контрольная ангиография, а позже и компьютерная томография с контрастированием выявили хороший результат эндопротезирования, без эндоликов, и функционирующую почечную артерию.

Ключевые слова: аневризма аорты, эндопротезирование аорты, методика «дымохода».

ВИПАДОК ІЗ ПРАКТИКИ

Эндопротезирование брюшного отдела аорты в последнее десятилетие стало методом выбора у больных с аневризмой абдоминального отдела аорты (ААА). Для применения методик эндоваскулярного протезирования грудного и брюшного отделов аорты в группе пациентов с «неблагоприятной» анатомией начали внедрять новые технологические подходы, позволяющие сохранить кровоток по брахиоцефальным и висцеральным сосудам [1, 4]. Для стандартизации применяемых технологических приемов методики получили определенные названия – «сэндвич», «дымоход», «перископ» и др. [2].

В основе таких технологий лежит принцип одновременного стентирования с применением стент-графтов висцеральных артерий (мезентериальных сосудов, почечных артерий) и стентирования аорты [3].

Приводим первое наблюдение с применением технологии chimney – «дымохода» во время эндопротезирования ААА.

Больной П., 65 лет, поступил в клинику с диагнозом аневризмы брюшного отдела аорты. Специфических жалоб не предъявлял, патологию аорты случайно выявили во время ультразвукового исследования органов брюшной полости. Данные компьютерной томографии (КТ) с контрастированием свидетельствовали о наличии инфраренальной аневризмы диаметром 5,7 см с адекватной длиной и формой проксимальной шейки аневризмы, «подходящей» для позиционирования эндопротеза. На консилиуме сосудистых хирургов и эндоваскулярных специалистов было решено имплантировать бифуркационный эндопротез Excluder (Gore, США).

Протокол операции включал перидуральную анестезию, билатеральный феморальный хирургический доступ. Перед установкой эндопротеза больному провели ангиографию и верификацию диагноза. Позиционирование эндопротеза при операции эндопротезирования ААА выполняют в подпочечной позиции, максимально близко к нижней почечной артерии.

Через интродьюсер 18 F установлен ствол – ипсилатеральная ножка эндографта «Эксклюдер», а затем контралатеральная ножка эндопротеза с полным исключением аневризматического мешка, которое определили при контрольной ангиографии. Однако при ангиографии также выявили непроизвольное полное накрытие

Фуркало Сергій Миколайович, д. мед. н., проф., зав. відділу
03126, м. Київ, вул. Героїв Севастополя, 30. Тел. (44) 408-27-34.

Стаття надійшла до редакції 28 березня 2013 р.

© С.М. Фуркало, 2013

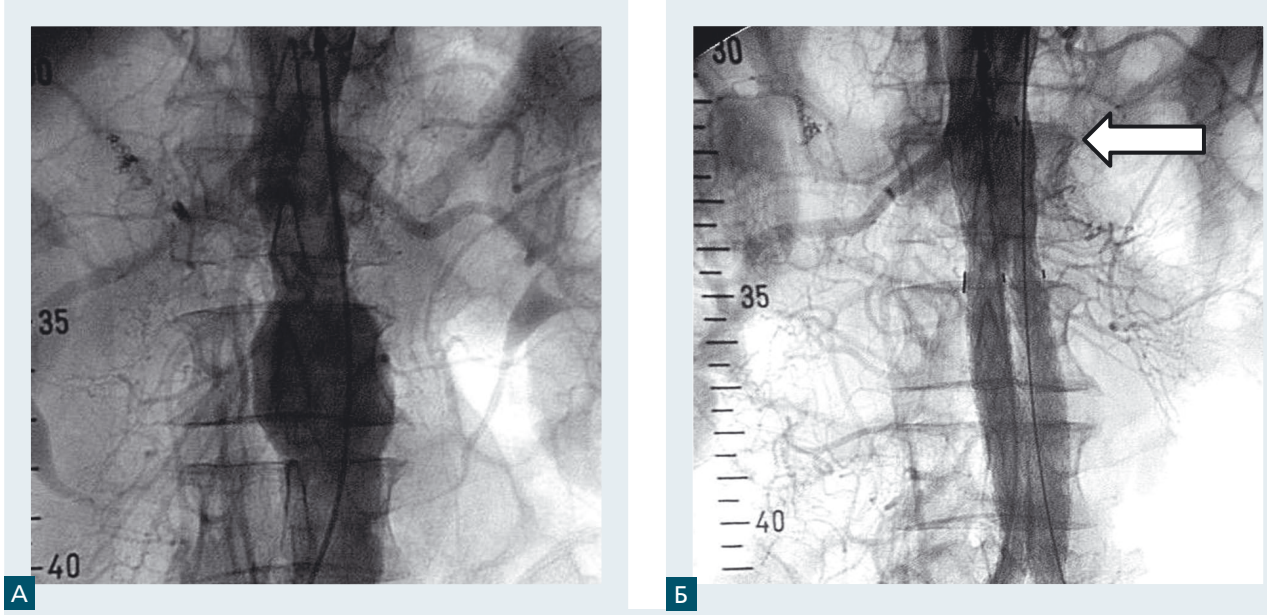

Рис. 1. **Ангиограмма больного П. до (А) и после (Б) имплантации эндопротеза в инфраренальную позицию. Определяется полное накрытие левой почечной артерии проксимальным сегментом протеза (стрелка)**

левой почечной артерии с прекращением антеградного кровотока (*рис. 1*).

С применением эндоваскулярных технологий стентирования почечных артерий, почечного специального операционного катетера 7 F и полимерного нитинолового проводника Stiffangled (Terumo, Япония) удалось провести под расправленный эндографт проводник, затем баллон-катетер и далее почечный стент диаметром 6 мм, длиной 24 мм PalmazBlue (Cordis, США). Подготовка и манипуляция реканализации почечной артерии заняла 20–25 мин, что допустимо для сохранения функции почки. Стент был позиционирован так, чтобы его проксимальный конец располагался несколько выше проксимального конца стент-графта. Далее выполнена одномоментная постдилатация баллоном-катетером в почечном стенте и в собственно аортальном протезе в зоне проксимального крепления.

Контрольная ангиография выявила полное восстановление кровотока по артерии. Не зафиксировано эндоликов – затекания контраста в аневризматический мешок (*рис. 2*). Послеоперационный период прошел без осложнений, нарушения функции почек не зафиксировано. Через 4 дня после операции проведена контрольная КТ с контрастным усилением, зафиксировавшая оптимальный послеоперационный результат. Контрольная КТ через 4 месяца свидетельствует о полном исключении аневризматического мешка из кровотока, некотором уменьшении размера мешка (до 5,2 см) и полной проходимости стентированной почечной артерии (*рис. 3*).

Выводы

Приведенный нами случай экстренного стентирования почечной артерии ввиду возникновения осложнения отражает современные тенден-

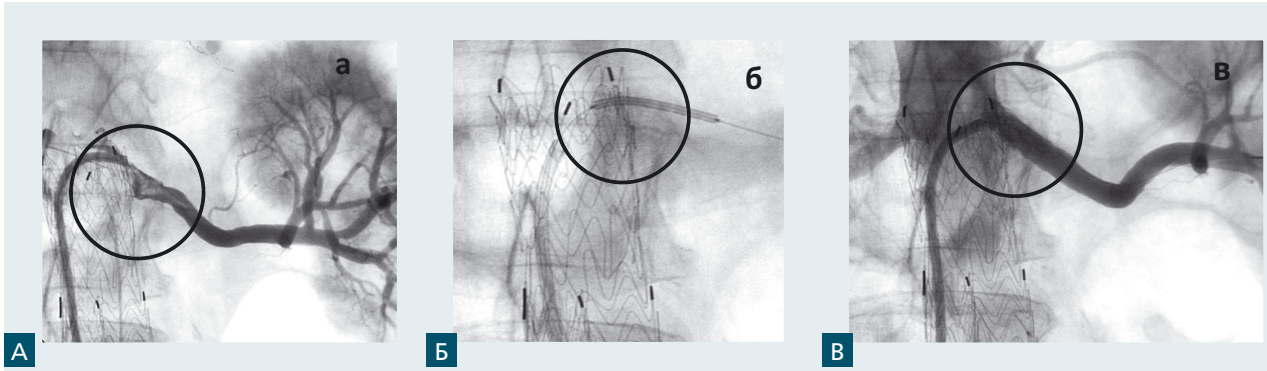

Рис. 2. **Стентирование окклюзированной почечной артерии: контрастирование артерии подтверждает ее полное накрытие эндопротезом (А); после баллонной предилатации проведение стента с позиционированием в почечной артерии и выше проксимальной части эндопротеза (Б, В)**

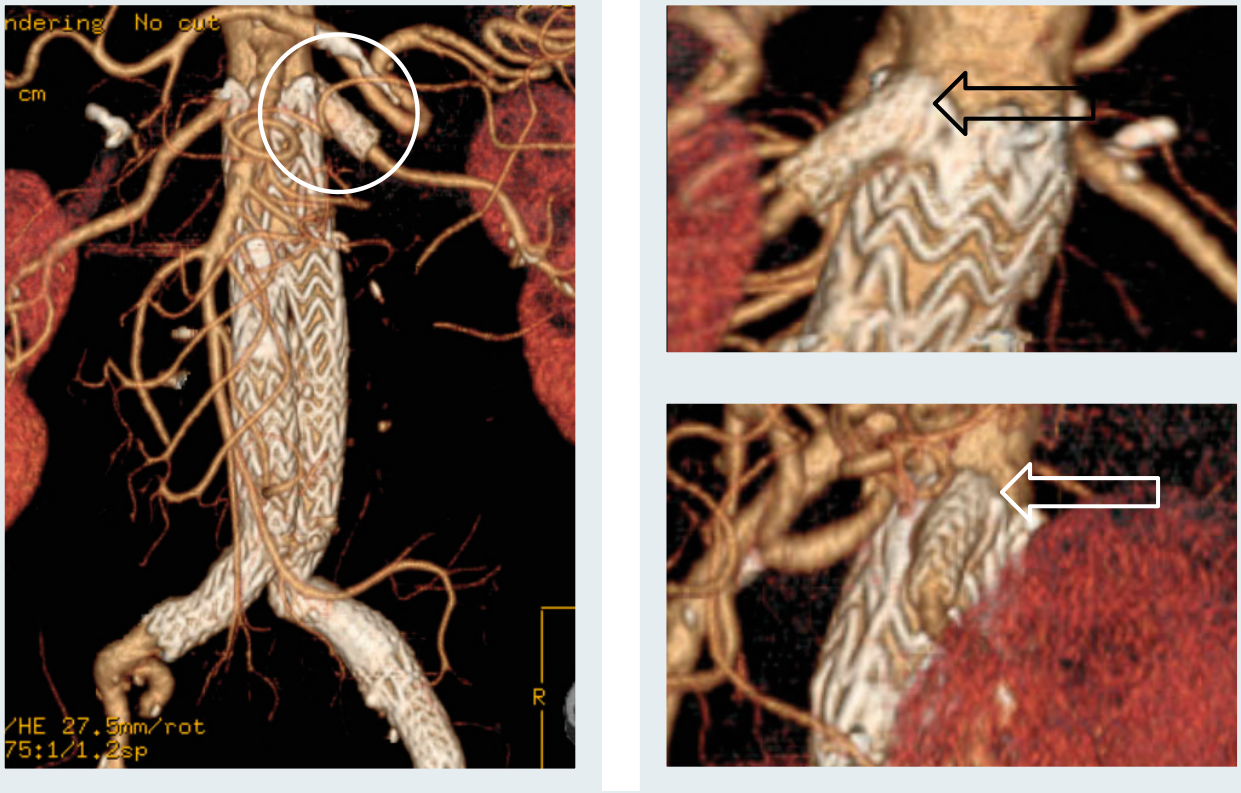

Рис. 3. **Результаты КТ с контрастным усилением через 4 месяца после операции. Визуализируются полное исключение аневризматического мешка и функционирующая стентированная почечная артерия**

ции к применению аналогичных методик при плановых операциях, в эндопротезировании как грудного, так и брюшного отделов аорты.

В последнее время стентирование брахиоцефальных, висцеральных и почечных артерий с параллельным эндопротезированием аорты в руках опытных операторов позволяет избежать хирургической репозиции артерий, а значит, снизить риск и травматичность вмешательства. Однако применение вышеназванных методик повышает риск эндопротекания I типа ввиду неполного прилегания аортального графта в месте проксимальной фиксации, что может потребовать дополнительных эндоваскулярных вмешательств – по данным литературы, до 10 % случаев [5]. Тем не менее, значительное расширение возможностей эндоваскулярного лечения и радикальное снижение риска и травматичности повышает интерес к вышеназванным технологиям.

Литература

1. Allaqaband Suhail, Jan M. Fuad, Bajwa Tanvir. The chimney graft – A simple technique for endovascular repair of complex juxtarenal abdominal aortic aneurysms in no-option patients // J. Catheterizat. Cardiovasc. Intervent.– 2010.– Vol. 75, issue 7.– P. 1111–1115.
2. Kolvenbach R.R., Yoshida R., Pinter L. et al. Urgent endovascular treatment of thoracoabdominal aneurysms using a sandwich technique and chimney grafts – a technical description // Eur. J. Vasc. Endovasc. Surgery.– 2011.– Vol. 41, issue 1.– P. 54–60.
3. Kölbel T., Ohrlander T., Dias, N. et al. Der chimney-graft // Gefässchirurgie.– 2009.– Vol. 14, issue 3.– P. 206–212.
4. Lioupis Ch., Abraham Ch.Z. Results and Challenges for the Endovascular Repair of Aortic Arch Aneurysms. // Perspectiv. Vasc. Surg. Endovasc. Therapy.– 2011.– Vol. 23, issue 3.– P. 202–213.
5. Shahverdyan R., Gawenda M.. Brunkwall J. Triple-barrel Graft as a Novel Strategy to Preserve Supra-aortic Branches in Arch-TEVAR Procedures: Clinical Study and Systematic Review // Eur. J. Vasc. Endovasc. Surg.– 2013.– Vol. 45, issue 1.– P. 28–35.

С.М. Фуркало

Національний інститут хірургії та трансплантології ім. О.О. Шалімова НАМН України, Київ

Випадок застосування методики «димоходу» при мимовільному накритті ниркової артерії під час ендопротезування черевного відділу аорти

Наведено випадок успішного застосування ендоваскулярних методик при виникненні ускладнення ендопротезування аорти. На етапі встановлення ендопротеза «Ексклюдер» (Gore, США) у хворого з інфраренальною аневризмою черевного відділу аорти виникло мимовільне накриття лівої ниркової артерії стент-графтом. Застосовано методику «димоходу» зі стентуванням накритої ендопротезом ниркової артерії. Контрольна ангіографія, а пізніше і комп'ютерна томографія з контрастуванням виявили добрий результат ендопротезування, без ендоліків, і функціональну ниркову артерію.

Ключові слова: аневризма аорти, ендопротезування аорти, методика «димоходу».

S.N. Furkalo

National Institute of Surgery and Transplantology after O.O. Shalimov of NAMS of Ukraine, Kyiv

The case of using the «chimney» technique in involuntary covering renal artery during abdominal aorta stenting

Example of successful use of endovascular techniques in case of complications of aortic replacement is presented. During installation phase of the endoprosthesis «Excluder-GORE» in patient with infrarenal abdominal aortic aneurysm involuntary covering the left renal artery with stent-graft occurred. The technique of «chimney» with renal artery stenting was used. Control angiography and later CT with contrast revealed a good result of endografting without endoliks and with good function of renal artery.

Key words: aortic aneurysm, aortic endografting, «chimney» technology.