Б.М. Тодуров, Г.І. Ковтун, С.О. Шелудько

ДУ «Інститут серця МОЗ України», Київ

Поліпшення результатів аортокоронарного шунтування за допомогою додаткового захисту міокарда

ОРИГІНАЛЬНІ ДОСЛІДЖЕННЯ

Мета – поліпшити результати хірургічного лікування та запобігти виникненню можливих ускладнень під час операцій аортокоронарного шунтування у хворих на ішемічну хворобу серця шляхом упровадження способу додаткового захисту міокарда – застосування інтракоронарного шунта для накладання анастомозу замість перетискання аорти.

Матеріали і методи. З використанням способу додаткового захисту міокарда прооперовано 75 пацієнтів (64 (85,3 %) чоловіки та 11 (14,7 %) жінок віком 56–72 років, у середньому (64,7 ± 6,3) року). Операції проводили в умовах штучного кровообігу. Серед скарг при госпіталізації домінували задишка при фізичних навантаженнях (90 %), напади стискаючого болю за грудниною (85 %) та периферичні набряки (65 %). Майже половина (47 %) хворих скаржилися на перебої в роботі серця. На момент госпіталізації всі пацієнти мали серцеву недостатність III–IV функціонального класу за NYHA. На момент госпіталізації стан 48 (64 %) хворих було розцінено як середнього ступеня тяжкості, 27 (36 %) – як тяжкий.

Результати. Всім пацієнтам виконували операцію аортокоронарного та мамарокоронарного шунтування із застосуванням інтракоронарного шунта для накладання анастомозу замість перетискання аорти. Госпітальної летальності серед хворих, прооперованих за цією методикою, не було. В післяопераційний період гостру серцеву недостатність спостерігали лише у 2 пацієнтів, порушення ритму – у 7 пацієнтів. Порушень мозкового кровообігу, емболічних уражень магістральних судин не реєстрували. Позитивну динаміку ЕКГ відзначено у всіх хворих. При проведенні ехокардіографії виявлено суттєве поліпшення показників гемодинаміки. Відзначено збільшення фракції викиду в середньому на 9 % (з (39,5 ± 4,4) % при госпіталізації до (47,9 ± 5,7) % перед виписуванням). Всіх пацієнтів виписано в задовільному стані.

Висновки. Застосування інтракоронарного шунта для накладання анастомозу замість перетискання аорти забезпечує: постійну перфузію міокарда в басейнах усіх коронарних артерій, зокрема й тієї, що підлягає шунтуванню; кращу візуалізацію зони накладання анастомозу; не обмежує хірурга в часі, що відводиться для накладання анастомозу; зводить до мінімуму травматизацію аорти в місці накладання затискача, що мінімізує ускладнення, притаманні операціям в умовах штучного кровообігу.

Ключові слова: ішемічна хвороба серця, аортокоронарне шунтування, захист міокарда, тимчасовий інтракоронарний шунт.

Перше місце серед усіх причин смертності в Україні належить серцево-судинним захворюванням. Їх частка (65 %) втричі перевищує сумарний показник смертності від раку, туберкульозу, інфекційних захворювань та СНІДу [1]. Найбільш поширена нозологія – ішемічна хвороба серця (ІХС), яка є основною причиною смертності та інвалідності працездатного населення не тільки в Україні, а й у всьому світі. Захворювання супроводжується значним зниженням якості життя, а частота розвитку нефатального інфаркту міокарда у таких хворих становить більше 2–3 % на рік. При цьому показник смертності в Україні серед осіб чоловічої статі в 2,7 разу перевищує такий у країнах ЄС [5].

Відповідно до сучасних стандартів, враховуючи етіологію та патогенез ІХС, основний підхід до лікування цього захворювання – хірургічний

Шелудько Сергій Олександрович, лікар-хірург І категорії
02660, м. Київ, вул. Братиславська, 5а

Стаття надійшла до редакції 14 квітня 2014 р.

© Б.М. Тодуров, Г.І. Ковтун, С.О. Шелудько, 2014

[2]. Найбільш ефективним методом лікування ІХС, який уже давно й успішно застосовують у всьому світі, вважають операцію аортокоронарного шунтування (АКШ) [3]. Доведено, що тільки АКШ впливає на прогноз життя [4]. Проведення операцій АКШ можливе як на серці, що працює, так і в умовах штучного кровообігу.

В ДУ «Інститут серця МОЗ України» широко впроваджені й успішно проводяться операції АКШ. Пріоритет віддається операціям на серці, що працює, і лише за наявності протипоказань або неможливості технічного виконання АКШ проводять при фібриляції серця з використанням штучного кровообігу (ШК). Під час операції з використанням ШК перед розкриттям просвіту коронарної артерії в аорту подається кров пацієнта, охолоджена до температури 18 °С. Для накладання анастомозу з вінцевою артерією висхідна аорта перетискається. Час перетискання – 5–10 хв. Залежно від кількості анастомозів це виконується 2–4 рази. Такі маніпуляції з аортою створюють передумови та ризики виникнення ішемії міокарда, серцевої недостатності, порушень ритму серця та провідності, травмування висхідної аорти з можливим виникненням дисекцій у місці накладання затискача, порушень церебрального кровообігу внаслідок емболізації церебральних судин продуктами внутрішньої дисекції аорти.

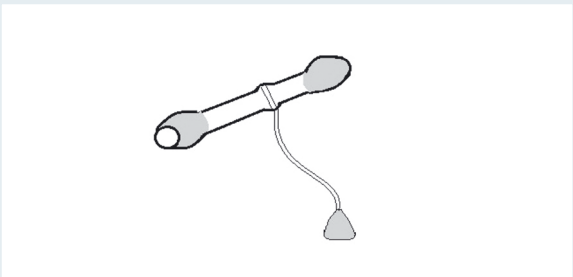

Рис. 1. **Загальний вигляд інтракоронарного шунта**

Мета роботи – поліпшити результати хірургічного лікування та запобігти виникненню можливих ускладнень під час операцій аортокоронарного шунтування у хворих на ішемічну хворобу серця шляхом упровадження способу додаткового захисту міокарда – застосування інтракоронарного шунта для накладання анастомозу замість перетискання аорти.

Матеріали і методи

Спосіб додаткового захисту міокарда:

1. Після підключення апарата ШК здійснюють помірну гіпотермію крові пацієнта до температури 28 °С.

2. Розкривають просвіт коронарної артерії. Готують ділянку для анастомозу.

3. У просвіт коронарної артерії встановлюють інтракоронарний шунт *(рис. 1, 2)*. При цьому висхідну аорту не перетискають, лігатури під артерію, що шунтується, не підводять, завдяки чому зберігається кровоплин в усіх коронарних артеріях протягом всієї операції. Крім того, за цією методикою немає необхідності додаткового холодового захисту міокарда.

4. Судинний анастомоз накладають за загальноприйнятим методом *(рис. 3)*.

5. Перед накладанням останнього шва шунт з просвіту артерії видаляють.

Таким чином, завдяки запропонованій новій методиці здійснюється профілактика ішемії міокарда, серцевої недостатності, порушень ритму та провідності, травмування висхідної аорти з можливим виникненням дисекцій у місці накладання затискача та наступним розвитком порушень церебрального кровообігу.

З використанням описаного методу прооперовано 75 пацієнтів. Операції проводили в



Рис. 2. **Встановлення інтракоронарного шунта в просвіт коронарної артерії**



Рис. 3. **Етап накладання анастомозу з коронарною артерією**

умовах ШК. Доступ до середостіння виконували шляхом серединної стернотомії. Виділяли *a. mammaria sin*. Розкривали перикард і підключали апарат ШК. Відразу після початку ШК розпочинали гіпотермію до 28–30 °С, після чого встановлювали активний лівошлуночковий дренаж та застосовували електричну фібриляцію. Таким чином забезпечували стандартний захист міокарда. Після розкриття просвіту коронарної артерії в місці, де планували накладання анастомозу, висхідну аорту не перетискали, а в просвіт артерії встановлювали тимчасовий інтракоронарний шунт *(див. рис. 1, 2)*, який забезпечував безперервний кровоплин в усіх коронарних артеріях, зокрема й у тій, яка підлягає шунтуванню. У першу чергу, накладали венозний анастомоз з огинаючою гілкою лівої коронарної артерії, далі накладали ще один венозний анастомоз з правою коронарною артерією і в останню чергу – мамарокоронарний анастомоз з передньою міжшлуночковою гілкою лівої коронарної артерії.

Відразу після закінчення мамарокоронарного анастомозу з *a. mammaria sin*. знімали затискач, що давало змогу ще до закінчення ШК забезпечити адекватну перфузію міокарда, принаймні в басейні передньої міжшлуночкової гілки лівої коронарної артерії. Розпочинали зігрівання пацієнта до нормотермії. Наступним етапом виконували аортовенозні анастомози. Після закінчення зігрівання активність серця відновлювали шляхом дефібриляції. Проте варто зазначити, що в багатьох випадках активність серця відновлювалася самостійно. Ймовірно, що це відбувалося завдяки адекватному кровообігу в передній міжшлуночковій гілці лівої коронарної артерії. Після закінчення накладання аортовенозних анастомозів здійснювали профілактику повітряної емболії коронарного русла і знімали затискачі з венозних шунтів. Операції закінчували за загальноприйнятою методикою. Обов'язково широко розкривали ліву плевральну порожнину. Перикард ушивали окремими вузловими швами над аортою. Дренували, як правило, ліву плевральну порожнину та загруднинний простір.

Результати та обговорення

Проаналізовано результати лікування 75 хворих на ІХС (64 (85,3 %) чоловіків та 11 (14,7 %) жінок), яким було проведено хірургічне лікування в період з 1.01.2013 р. до 31.12.2013 р. Усім хворим виконували операцію аортокоронарного та мамарокоронарного шунтування *(таблиця)*. Вік хворих – 56–72 роки (у середньому (64,7 ± 6,3) року). Серед скарг при госпіталізації в клініку домінували задишка при фізичних навантаженнях (90 %), напади стискаючого болю за грудниною (85 %) та периферичні набряки (65 %). Майже половина пацієнтів (47 %) скаржилися на перебої в роботі серця. На момент госпіталізації всі хворі мали серцеву недостатність III–IV функціонального класу (ФК) за NYHA. Домінували хворі з III ФК за NYHA – 62 (82,6 %) пацієнти, 13 (17,3 %) хворих мали IV ФК за NYHA.

Таблиця
Розподіл пацієнтів за видами проведених оперативних втручань

Операція	Кількість пацієнтів
МКШ 1	1 (1,3 %)
МКШ 1, АКШ 1	5 (6,7 %)
МКШ 1, АКШ 2	60 (80 %)
МКШ 1, АКШ 3	4 (5,3 %)
МКШ, АКШ, РАЛШ	5 (6,7 %)
Всього	75 (100 %)

МКШ – мамарокоронарне шунтування.

На момент госпіталізації стан 48 (64 %) хворих було розцінено як середнього ступеня тяжкості, 27 (36 %) – як тяжкий.

Після операції хворим здійснювали штучну вентиляцію легень у відділенні реанімації та інтенсивної терапії впродовж у середньому 4 год. У післяопераційний період усім хворим призначали блокатори кальцієвих каналів для адекватної вазодилатації *a. mammaria sin*. З відділення реанімації та інтенсивної терапії хворих переводили на 2-гу добу післяопераційного періоду.

Отримані результати оцінено як добрі. Госпітальної летальності серед пацієнтів, прооперованих за цією методикою, не було. Усіх хворих виписано в задовільному стані. В післяопераційний період серцеву недостатність спостерігали лише у 2 пацієнтів. Порушення ритму серця реєстрували у 7 пацієнтів. Порушень мозкового кровообігу, емболічних уражень магістральних судин не реєстрували.

Виписували пацієнтів у середньому на 8-му добу післяопераційного періоду. На момент виписки скарг на задишку, біль у ділянці серця, набряків не було. Перебої в роботі серця виникали дуже рідко і були гемодинамічно незначу-

щими. Суттєво збільшилася толерантність до фізичних навантажень. На 6-ту–7-му добу в усіх пацієнтів зменшився ФК за NYHA до II.

Усім хворим перед випискою проведено ехокардіографію та ЕКГ. У 39 (52 %) осіб на ЕКГ реєстрували ознаки перикардиту I–II стадії, який не мав жодних клінічних виявів, та у 26 (34,7 %) хворих – блокади гілок лівої ніжки пучка Гіса. Однак позитивну динаміку ЕКГ відзначено у 100 % хворих. При проведенні ехокардіографії виявлено суттєве поліпшення показників гемодинаміки в результаті проведеного оперативного лікування. Відзначено збільшення фракції викиду в середньому на 9 % (з (39,5 ± 4,4) % при госпіталізації до (47,9 ± 5,7) % перед виписуванням). На тлі збільшення показників систолічної функції лівого шлуночка зменшувався і кінцеводіастолічний об'єм у середньому на 25 мл. Таким чином, гемодинамічне розвантаження дало змогу запобігти ранньому ремоделюванню серця і виникненню ускладнень. Усі пацієнти перебувають під диспансерним кардіологічним наглядом з періодичним плановим контролем показників центральної гемодинаміки.

Висновки

Враховуючи вплив аортокоронарного шунтування на перебіг ішемічної хвороби серця та продовження життя пацієнтів, можна стверджувати, що хірургічні методи лікування повинні широко застосовуватися у цієї категорії пацієнтів.

Артеріальна реваскуляризація з використанням *a. mammaria sin* найбільш ефективна та доцільна при проведенні аортокоронарного шунтування, оскільки й анатомічно, і гістологічно є практично ідеальним шунтом, не вимагає додаткових розрізів, не потребує маніпуляцій на аорті.

Застосування інтракоронарного шунта для накладання анастомозу замість перетискання аорти забезпечує: постійну перфузію міокарда в басейнах усіх коронарних артерій, зокрема й тієї, що підлягає шунтуванню; кращу візуалізацію зони накладання анастомозу; не обмежує хірурга в часі, що відводиться для накладання анастомозу; зводить до мінімуму травматизацію аорти в місці накладання затискача, що мінімізує ускладнення, притаманні операціям в умовах штучного кровообігу.

Література

1. Возианов А.Ф. Смертность населения Украины основные причины, пути преодоления негативных тенденций // Журн. АМН Украины.– 1996.– Т. 2, № 2.– С. 191–198.
2. Информационный бюллетень ВОЗ N°317 (март, 2013 г.)
3. Кнышов Г.В., Бендет Я.А. и др. Неотложные задачи кардиохирургии в Украине // Тез. докл. 4-й научной конференции Ассоциации сердечно-сосудистых хирургов Украины.– К., 1996.– С. 92–95.
4. Либанова Э., Левчук Н., Рудницкий Е. и др. Смертность населения Украины в трудоактивном возрасте (25–64 года) // Демоскоп.– 2009.– № 403.
5. Сердечно-сосудистая хирургия: Руководство / Под ред. В.И. Бураковского, Л.А. Бокерия.– М.: Медицина, 1996.– 688 с.
6. Ashraf S.S., Tian Y., Zacharrias S. et al. Effects of cardiopulmonary bypass on neonatal and paediatric inflammatory profiles // Eur. J. Cardiothorac. Surg.– 1997.– Vol. 12.– P. 862–868.
7. Davies M.J., Nguyen K., Gaynor J.W. et al. Modified ultrafiltration improves left ventricular systolic function in infants after cardiopulmonary bypass // J. Thorac. Cardiovasc. Surg.– 1998.– Vol. 115.– P. 361–369.
8. ESC guidelines on the managementof stable coronary artery disease // Eur. Heart J.– 2013.
9. Finn A., Naik S., Klein N. et al. Interleukin-8 release and neutrophil degranulation after pediatric cardiopulmonary bypass // J. Thorac. Cardiovasc. Surg.– 1993.– Vol. 105.– P. 234–241.
10. Seghaye M.C., Grabitz R.G., Duchateau J. et al. Inflammatory reaction and capillary leak syndrome related to cardiopulmonary bypass in neonates undergoing cardiac operations // J. Thorac. Cardiovasc. Surg.– 1996.– Vol. 112.– P. 687–697.
11. The Task Force on the management of stable coronary artery disease of the European Society of Cardiology // Eur. Heart J.– 2013.– August 30.

Б.М. Тодуров, Г.И. Ковтун, С.А. Шелудько

ГУ «Институт сердца МЗ Украины», Киев

Улучшение результатов аортокоронарного шунтирования с помощью дополнительной защиты миокарда

Цель – улучшить результаты хирургического лечения и предотвратить возникновение возможных осложнений во время операций аортокоронарного шунтирования у больных ишемической болезнью сердца путем внедрения способа дополнительной защиты миокарда – использования интракоронарного шунта для наложения анастомоза вместо пережатия аорты.

Материалы и методы. С применением способа дополнительной защиты миокарда прооперировано 75 пациентов (64 (85,3 %) мужчины и 11 (14,7 %) женщин в возрасте 56–72 лет, в среднем (64,7 ± 6,3) года). Операции проводили в условиях искусственного кровообращения. Среди жалоб при поступлении доминировали одышка при физических нагрузках (90 %), приступы сжимающей боли за грудиной (85 %) и перифе-

рические отеки (65 %). Почти половина (47 %) больных жаловались на перебои в работе сердца. На момент госпитализации все пациенты имели сердечную недостаточность III–IV функционального класса по NYHA. На момент госпитализации состояние 48 (64 %) больных было расценено как средней степени тяжести, 27 (36 %) – как тяжелое.

Результаты. Всем пациентам выполняли операцию аортокоронарного и маммарокоронарного шунтирования с применением интракоронарного шунта для наложения анастомоза вместо пережатия аорты. Госпитальной летальности среди больных, прооперированных по этой методике, не было. В послеоперационный период острую сердечную недостаточность наблюдали лишь у 2 пациентов, нарушения ритма – у 7 пациентов. Нарушений мозгового кровообращения, эмболических поражений магистральных сосудов не регистрировали. Положительную динамику ЭКГ отмечено у всех больных. При проведении эхокардиографии выявлено существенное улучшение показателей гемодинамики. Отмечено увеличение фракции выброса в среднем на 9 % (с (39,5 ± 4,4) % при госпитализации до (47,9 ± 5,7) % перед выпиской). Все пациенты выписаны в удовлетворительном состоянии.

Выводы. Применение интракоронарного шунта для наложения анастомоза вместо пережатия аорты обеспечивает: постоянную перфузию миокарда в бассейнах всех коронарных артерий, в том числе и той, что подлежит шунтированию; лучшую визуализацию зоны наложения анастомоза; не ограничивает хирурга во времени, отводимого на наложение анастомоза; сводит к минимуму травматизацию аорты в месте наложения зажима, что минимизирует осложнения, присущие операциям в условиях искусственного кровообращения.

Ключевые слова: ишемическая болезнь сердца, аортокоронарное шунтирование, защита миокарда, временный интракоронарный шунт.

B.M. Todurov, G.I. Kovtun, S.O. Sheludko

Heart Institute, Healthcare Ministry of Ukraine, Kyiv, Ukraine

Improvement of the results of coronary artery bypass grafting by means of additional myocardial protection

The aim – to improve the results and to prevent possible complications during surgical treatment of coronary artery disease by implementing additional way to protect myocardium during coronary artery bypass surgery – application of temporary intracoronary bypass overlay instead of clamping aorta.

Materials and methods. Using the method described above we performed surgery in 75 patients. Operations were carried out under cardiopulmonary bypass. The age of patients ranged from 56 to 72 years (mean 64.7 ± 6.3 years). Among 75 studied patients were 64 men (85.3 %) and 11 women (14.7 %). Among the complaints dominated dyspnea during exercise (90 %), compressive chest pain (85 %) and peripheral edema (65 %). Almost half of the patients (47 %) complained on palpitations. At the time of admission, all patients had heart failure III–IV classes NYHA.

Results. There were no fatal cases among patients operated by the proposed method. During post-surgery period acute heart failure was observed in two patients. Arrhythmias were observed in seven patients. Ischemic, embolic lesions of major vessels were not observed. The positive dynamics of ECG was observed in all patients. Significant hemodynamic improvement was revealed as well. Left ventricular ejection fraction increased by average of 9 % (from 39.5 ± 4.4 % at admission to 47.9 ± 5.7 % before discharge). All patients were discharged in satisfactory condition.

Conclusions. Application of temporary intracoronary shunt overlay instead of clamping aorta provides: permanent myocardial perfusion in pools of all coronary arteries including vessels subject to grafting; better visualization of the overlay zone anastomosis; does not limit surgeon at the time that is given to the imposition of anastomosis; minimizes trauma of aorta at the site of the overlay clamp decreasing complications inherent to artificial circulation.

Key words: ischemic heart disease, coronary artery bypass grafting, myocardial protection, temporary intracoronary shunt.