

**Р.М. Витовский, В.П. Захарова, В.В. Исаенко, А.А. Пищурин,
А.В. Кривенький, И.Г. Яковенко, Е.А. Билинский, А.З. Парацій,
Т.И. Дедкова, Е.В. Сатмари, Л.С. Чернякова**

ГУ «Национальный институт сердечно-сосудистой хирургии
им. Н.М. Амосова НАМН Украины», Киев

Рецидив миксомы левого предсердия при соблюдении принципов радикальности операции

В статье приведен случай рецидива миксомы левого предсердия, представляющий интерес в связи с неудовлетворительным отдаленным результатом операции, несмотря на радикальное удаление новообразования с соблюдением всех правил абластики. Исследования показали, что причиной рецидива миксомы явилась недостаточная обработка сосудов, питающих новообразование.

Ключевые слова: миксома, левое предсердие, рецидив.

Согласно данным литературы, рецидив миксомы наблюдают в 1,9–7 % случаев [1, 4, 6, 8]. При наличии «семейных миксом» частота регистрации рецидивов может достигать 22 % [2, 3, 5, 7]. Актуальным остается настороженность кардиологов относительно рецидива данного заболевания у оперированных пациентов.

Приводим необычный случай рецидива миксомы левого предсердия (ЛП), представляющий интерес в связи с необычной локализацией основания миксомы и неудовлетворительным отдаленным результатом первой операции, несмотря на радикальное удаление новообразования с соблюдением всех правил абластики.

Клинический случай

Пациентка С., 57 лет, поступила в НИССХ им. Н.М. Амосова НАМН Украины 17.10.2013 г. в тяжелом состоянии с жалобами на одышку в покое, усиливающуюся при небольшой физической нагрузке. Из анамнеза известно, что в 2008 г. больная перенесла операцию по поводу миксомы ЛП. На тот период опухоль составила 7×5 см, фиксировалась широким (около 2 см в диаметре) основанием к межпредсердной перегородке (МПП) и имела гроздевидную форму. При предшествующей госпитализации пациент-

ку беспокоили одышка и приступы сердцебиения, усиливающиеся при умеренной физической нагрузке с 2000 г. (более 7 лет) и прогрессирующие в последнее время перед первой госпитализацией. Таким образом, с определенной долей вероятности можно предположить, что первая миксома ЛП развивалась 7 лет, и нарастание признаков сердечной недостаточности к 2008 г. привело в кардиохирургическое отделение. Во время первой операции, которая выполнялась по экстренным показаниям в связи с крайне тяжелым состоянием, удаление миксомы ЛП сопровождалось адекватным иссечением основания опухоли в пределах здоровых тканей МПП. Образовавшийся дефект МПП диаметром до 3,5 см потребовал пластики аутоперикардиальной заплатой. В дальнейшем послеоперационный период протекал без особенностей.

В 2013 г. пациентку вновь начала беспокоить одышка, и через 10 месяцев от момента возникновения жалоб она обратилась к кардиологу. При проведении эхокардиографии было выявлено новообразование в ЛП без четких контуров, размерами 8×5 см, фиксированное около устья верхней правой легочной вены и пролабирующее в левое атриовентрикулярное отверстие в диастолу. Ангиографическое исследование показало, что к основанию опухоли подходит ветвь из

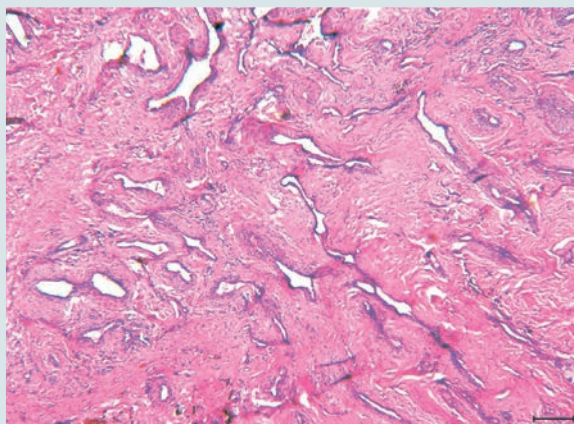


Рис. 1. Межпредсердна перегородка с сосудистым плексусом в области основания первичной миксомы (2008). Окраска гематоксилином и эозином. $\times 40$

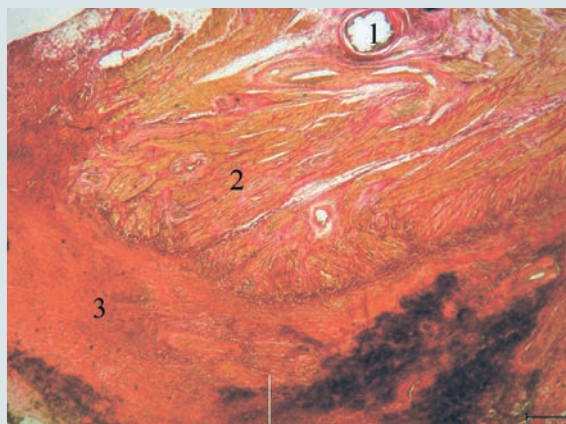


Рис. 2. Фибризованная заплата на межпредсердной перегородке: 1 – инкапсулированная нить шовного материала; 2 – миокард с выраженным интерстициальным фиброзом; 3 – фибризованная заплата из аутоперикарда. Окраска по Ван Гизон. $\times 20$

проксимальной трети правой коронарной артерии (ПКА), которая чаще других питает левопредсердные миксомы, прикрепляющиеся в верхней и средней трети МПП. 17.10.2013 г. пациентке по экстренным показаниям выполнена повторная операция удаления новообразования ЛП. После выполнения рестернотомии сердце было выделено из сращений. По принятой методике подключен аппарат искусственного кровообращения. Защиту миокарда обеспечивали введением в корень аорты раствора «Кустодиол» и общей умеренной гипотермией (30°C).

Вскрывали правое предсердие и МПП, в которую была имплантирована заплата из аутоперикарда во время предшествующей операции. Края заплаты определяли по монофиламентному шву (пролен), который визуализировался через неоэндокард, покрывающий поверхность заплаты. Выше латерального края этого шва на 7 мм рассекали МПП.

Сама опухоль имела ячеистую структуру, была без капсулы, пролабировала в левое атрио-вентрикулярное отверстие. Основание миксомы (диаметром до 2 см) начиналось на расстоянии 1,5 см от устья верхней правой легочной вены и распространялось на латеральный край заплаты, покрывая его до 1 см. Определить во время операции, откуда исходила основа новообразования – из стенки ЛП или, может быть, из аутоперикардиальной заплаты, не представлялось возможным. Основание опухоли иссечено в пределах неизменных тканей (вместе с аутоперикардиальной заплатой), края которых затем обработали коагулятором. Иссеченный материал отправлен на патогистологическое исследование, что представляло интерес относительно

источника роста рецидивного новообразования. Проленом выполнено прошивание зоны локализации питающей миксому ветви ПКА, а также образовавшегося дефекта ткани. После неоднократного промывания камер сердца физиологическим раствором выполнена герметизация сердца. Восстановлена сердечная деятельность. Ближайший послеоперационный период протекал без особенностей. Пациентку выписали под наблюдение кардиолога.

Обсуждение

Время после выполнения первой операции в данном случае составило 5 лет. За этот период, несмотря на радикальность первого вмешательства (основание опухоли было иссечено широко в пределах видимо неизменных тканей, о чем свидетельствует большой размер заплаты – диаметр 3,5 см, которым закрывался дефект МПП), рецидивная миксома выросла до размеров $8,5 \times 5,0$ см.

При ангиографии обнаружена ветвь ПКА, питающая образовавшуюся вновь опухоль. Это свидетельствует о том, что, несмотря на кажущуюся радикальность первой операции, данный сосуд был обработан недостаточно адекватно.

Гистологическое исследование миксомы в 2008 г. показало, что опухоль кровоснабжается многочисленными измененными артериями, которые, по-видимому, являлись ветвями сосуда, отходящего от проксимальной трети ПКА в МПП (рис. 1). В препаратах основания рецидивной миксомы дифференцировался миокард МПП, спаянный с резко фибризованной тканью перикардиальной заплаты (рис. 2), от кото-

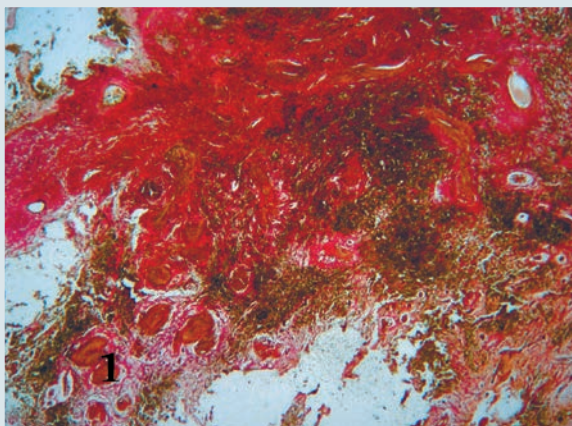


Рис. 3. Межпредсердная перегородка на границе фибрированной заплаты и основания новой опухоли. Видно прорастание деформированных толстостенных сосудов (1) за пределы постоперационного рубца в основании новой опухоли. Окраска по Ван Гизон. × 20.

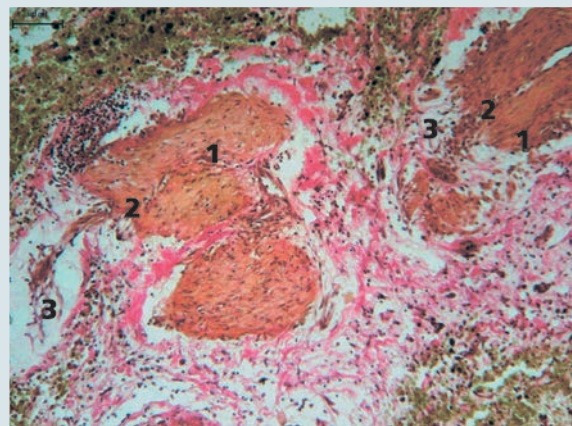


Рис. 4. Разрушение стенок ремоделированных толстостенных артерий (1) с выходом за их пределы эндотелиоцитов (2), трансформирующихся в миксомные клетки (3). Окраска по Ван Гизон. × 100.

рой отходили грубые пучки коллагена в сторону опухоли. По краю рубцовой ткани были видны многочисленные толстостенные ремоделированные артерии (рис. 3). Во многих из них отмечались характерные для миксом сердца признаки нарушения целостности сосудистого контура с прорастанием за его пределы эндотелиоцитов, трансформировавшихся в клеточные элементы миксомы (рис. 4).

Таким образом, кровоснабжение первичной миксомы осуществлялось артерией, имевшей рассыпной тип ветвления, что было видно на гистологических препаратах. Сохранившиеся ветви артерии МПП, обнаруженной при ангиографии, в условиях нарастающего послеоперационного фиброза подвергались ремоделированию, вплоть до разрушения их стенок с освобождением эндотелиоцитов и трансформацией их в клеточные элементы миксомы сердца. Это дает основание утверждать, что речь идет о рецидиве миксомы, в отличие от повторных миксом, возникающих при «миксомном» синдроме. Можно предположить, что питающая опухоль артерия или ее измененные ветви не были полностью лигированы при первой операции, и это послужило одним из условий развития рецидива данного заболевания.

Анализ выполненных за последние 5 лет (2008–2013 гг.) 190 операций по поводу миксом сердца в НИССХ им. Н.М. Амосова НАМН Украины показал, что частота регистрации рецидивов данного заболевания составляет 2,1 % (4 случая). Актуальным необходимо признать настороженность относительно рецидива миксомы сердца, который может возникнуть, несмотря на все приемы абластики, применяемые в хирургическом лечении данного заболевания. Кардиологам необходимо наблюдать таких пациентов после выполнения оперативного лечения с обязательным эхокардиографическим исследованием не реже 1 раза в год.

Выводы

Радикальность удаления миксом сердца во многом зависит не только от объема иссечения пораженных тканей, но и от адекватности обработки сосудов, питающих новообразование.

Вероятно, целесообразно в комплекс исследований перед операцией удаления миксомы сердца включить ангиографию для оценки сосудов, питающих межпредсердную перегородку и новообразование.

Литература

1. Барбухатти К.О., Антонов Г.Н., Фаримов В.А., Терман Е.А. Восьмилетний опыт хирургического лечения миксом сердца // Грудная и сердечно-сосудистая хирургия. – 2011. – № 3. – С. 23–27.
2. Bireta C., Popov A. F., Schotola H. et al. Carney-Complex: multiple resections of recurrent cardiac myxoma // J. Cardiothorac. Surg. – 2011. – Vol. 6. – P. 12.
3. Borkar S.S., Kamath S.G., Kashyap N. et al. Carney Complex: case report and review // J. Cardiothorac. Surg. – 2011. – Vol. 6. – P. 25.
4. Guenther F., Siepe M., Schlensak C. et al. Images in cardiovascular medicine. Recurrence of a familial giant multilocular

- cardiac myxoma in a patient with Carney's complex // *Circulation*.– 2011.– Vol. 123, N 8.– P. 929–932.
5. Hill M., Cherry C., Maloney M., Midyette P. Surgical resection of atrial myxomas // *AORN J.*– 2010.– Vol. 92, N 4.– P. 393–406.
 6. Oliveira R., Branco L., Galrinho A. et al. Cardiac myxoma: a 13-year experience in echocardiographic diagnosis // *Rev. Port. Cardiol.*– 2010.– Vol. 29, N 7.– P. 1087–1100.
 7. Shetty R., Radin M., Sarabi D., Shaoulian E. Familial recurrent atrial myxoma: Carney's complex // *Clin. Cardiol.*– 2011.– Vol. 34, N 2.– P. 83–86.
 8. Yavuz S., Eris C., Sezen M. et al. Recurrent multiple cardiac myxomas // *Bratisl. Lek. Listy.*– 2010.– Vol. 111, N 10.– P. 549–551.

P.M. Вітовський, В.П. Захарова, В.В. Ісаєнко, О.А. Піщурін, О.В. Кривенький, І.Г. Яковенко, Є.О. Білинський, О.З. Парацій, Т.І. Дєдкова, О.В. Сатмарі, Л.С. Чернякова

ДУ «Національний інститут серцево-судинної хірургії ім. М.М. Амосова НАМН України», Київ

Рецидив міксоми лівого передсердя при дотриманні принципів радикальності операції

У статті наведено випадок рецидиву міксоми лівого передсердя, який становить інтерес у зв'язку з незадовільним віддаленим результатом операції, незважаючи на радикальне видалення новоутворення з дотриманням усіх правил аблястики. Дослідження показали, що причиною рецидиву міксоми була недостатня обробка судин, що живлять новоутворення.

Ключові слова: міксосома, ліве передсердя, рецидив.

R.M. Vitovsky, V.P. Zaharova, V.V. Isaenko, O.A. Pishchurin, A.V. Krivenky, I.G. Yakovenko, E.O. Bilynsky, A.Z. Paratsiy, T.I. Dedkova, E.V. Satmari, L.S. Chernyakova

M.M. Amosov National Institute of Cardiovascular Surgery NAMS of Ukraine, Kyiv, Ukraine

Case of recurrence of left atrial myxoma with observance principles of adequacy operation

This article presents case of the recurrent left atrial myxoma, which is of interest due to unsatisfactory remote result of surgery, despite radical removal of tumor with all rules of ablation. Investigations have shown that the cause of recurrent myxoma was inadequate processing of vessels feeding the tumor.

Key words: myxoma, left atrium, recurrence.