

УДК: 616.12-006.325-089

**Р.М. Витовский<sup>1, 2</sup>, В.В. Исаенко<sup>1</sup>, А.О. Руснак<sup>1</sup>, Б.Г. Гулак<sup>1</sup>, А.А. Пищурин<sup>1</sup>**<sup>1</sup> ГУ «Национальный институт сердечно-сосудистой хирургии им. Н.М. Амосова НАМН Украины», Киев<sup>2</sup> Национальная медицинская академия последипломного образования им. П.Л. Шупика МЗ Украины, Киев

## Новые методы хирургического лечения редких опухолей сердца

ТЕХНОЛОГІЇ  
ДІАГНОСТИКИ  
ТА ЛІКУВАННЯ

Среди доброкачественных новообразований сердца, кроме наиболее часто встречающихся миксом (89,6 % случаев), выделяют немиксоматозные доброкачественные опухоли, к которым относятся и фибромы (0,4 % случаев). Приведены два клинических наблюдения опухолей редких локализаций: правого предсердия и левого желудочка. В обоих случаях при хирургическом лечении применяли малоинвазивную технику с использованием видеокамер, существенно облегчающую выполнение процедур внутри сердца. Использование в кардиохирургических операциях малоинвазивных доступов с видеоассистенцией, в отличие от стандартной стернотомии, позволяет значительно уменьшить интраоперационную травму и кровопотерю, выраженность болевого синдрома в послеоперационный период, что способствует ранней активизации пациентов и сокращению сроков реабилитации. При этом полностью сохраняется весь возможный спектр внутрисердечных хирургических манипуляций и методик. Развитие данного направления в кардиохирургии очень перспективно, но требует индивидуального подхода к каждому пациенту.

**Ключевые слова:** доброкачественные опухоли сердца, миксома, хирургическое лечение.

Согласно данным различных исследований, новообразования сердца (доброкачественные и злокачественные опухоли) составляют 1,5–2 % всех приобретенных пороков сердца [5]. Среди доброкачественных новообразований сердца, кроме наиболее часто встречающихся миксом, выделяют группу немиксоматозных доброкачественных опухолей, к которым относятся рабдомиомы, фибромы, липомы, гемангиомы, тератомы, мезенхимомы, невриномы, хондромы и др. [1, 2]. Несмотря на доброкачественную природу, в зависимости от локализации и роста (эндокардиальный, интрамуральный, эпикардиальный), размера и степени распространенности опухолевого процесса они могут приводить к тяжелым гемодинамическим нарушениям [2–4]. Анализ данных анамнеза, использование современных диагностических средств позволяют ориентировочно определить характер новообразования сердца и разработать оптимальный план хирургического лечения.

По состоянию на 01.01.2015 г. в Национальном институте сердечно-сосудистой хирургии им. Н.М. Амосова НАМН Украины наблюдалось 846 больных с первичными доброкачественными опухолями сердца. Миксомы сердца выявлены у 758 (89,6 %) больных, из них у 662 (87,3 %) – миксомы левого предсердия (ЛП). Миксомы правого предсердия (ПП) регистрировали у 69 (9,1 %) больных, миксомы левого желудочка (ЛЖ) – у 8 (1,1 %), правого желудочка (ПЖ) – также у 8 (1,1 %) пациентов. Мультицентричный рост опухоли с поражением двух или трех камер сердца обнаружен у 11 (1,5 %) больных. У 31 пациента выявлены немиксоматозные доброкачественные новообразования. Фиброма сердца диагностирована только в трех случаях, что составило 0,4 % всех первичных опухолей сердца.

Традиционный доступ к новообразованию ЛП через ПП и межпредсердную перегородку (МПП) был наиболее удобным. Для удаления

новообразования из ПП представилось возможным применение новых методов – малоинвазивной техники оперативного лечения с использованием видеокамер. Кроме того, удаление опухоли из ЛЖ, особенно в его верхушечной области, технически трудновыполнимо, учитывая необходимость сохранения клапанных структур интактными, что также актуализирует дополнительное использование видеокамер.

Приводим два собственных клинических наблюдения удаления опухолей редких локализаций: ПП и ЛЖ. Эти случаи представляют интерес в связи со сложностью диагностики и выбора тактики последующего хирургического лечения новообразований сердца.

### Клинический случай 1

Пациент Б., 30 лет, история болезни № 3980, поступил в НИССХ им. Н.М. Амосова НАМН Украины 17.08.2015 г. с жалобами на одышку, усиливающуюся при физической нагрузке. При осмотре – кожные покровы обычного цвета. Аускультативно – патологических шумов не определяли, частота сокращений сердца – 78 в 1 мин. Артериальное давление – 120/80 мм рт. ст. При дальнейшем обследовании со стороны других органов и систем, а также лабораторных показателей патологических изменений не отмечено.

При двухмерной эхокардиографии определено, что в полости ПП лоцируется объемное новообразование размерами 4,0 × 2,0 см, с фрагментированными контурами, исходящее из МПП, не пролабирующее в отверстие трехстворчатого клапана. Заключение: миксома ПП, вероятно, без капсулы (рис. 1).

Учитывая анатомически благоприятную локализацию и размеры опухоли, клиническое состояние пациента, отсутствие сопутствующей патологии, принято решение об оперативном лече-

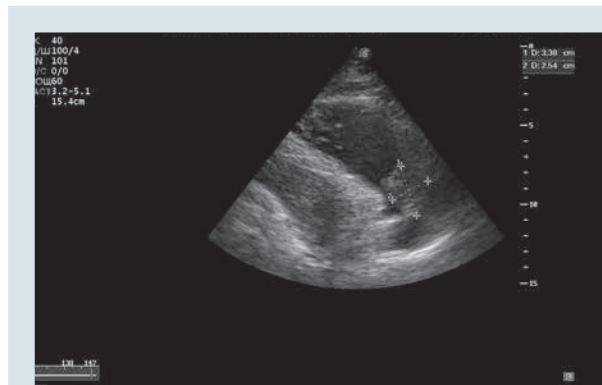


Рис. 1. Эхокардиограмма пациента Б., 30 лет: миксома правого предсердия

нии – удалении новообразования ПП малоинвазивным доступом. 19.08.2015 г. впервые в Украине проведено удаление миксомы ПП из малоинвазивного доступа с видеоторакоскопической ассистенцией. Хирургический доступ выполняли через правостороннюю мини-торакотомию (4 см) по 5-му межреберью между среднеключичной и передней аксиллярной линиями, для визуализации патологического процесса применяли видеоскопическую стойку Olympus (использовали прямую и скошенную камеру, проведенные через отдельный порт по тому же межреберью, ниже разреза кожи на 3 см).

Искусственное кровообращение выполняли через бедренные и шейные сосуды. Пункционно введена канюля в *a. femoralis dext.*, бикавальная канюляция через *v. femoralis sin.*, *v. jugularis externa dext.* Основной этап операции проходил в условиях искусственной фибрилляции без пережатия аорты. Использовали набор инструментов и манипуляторов для малоинвазивной хирургии Delacroix-Chevalier. Рассечено ПП: на МПП, в области овального окна выявлена миксома размером 5,0 × 3,5 см, на основании диаметром до 0,8 см. Основание опухоли иссечено с захватом до 3 мм визуальными неизменными тканями МПП. Оставшиеся ткани в зоне ложа прошиты проленом 3–0. После герметизации полостей сердца восстановлена сердечная деятельность. Послеоперационный период протекал без осложнений. Пациента активизировали на 2-е сутки после операции, при этом необходимости в наркотических анальгетиках поле экстубации не было. Выписан из стационара на 7-е сутки (рис. 2).

Использование в кардиохирургических операциях малоинвазивных доступов с видеоассистенцией, в отличие от стандартной стернотомии

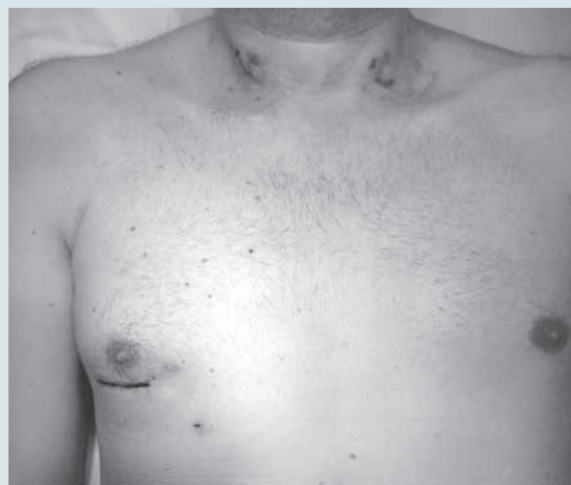

Рис. 2. Вид после малоинвазивной торакотомии у пациента Б.

мии, позволяет значительно уменьшить интраоперационную травму и кровопотерю, выраженность болевого синдрома в послеоперационный период, что способствует ранней активизации пациентов и сокращению сроков реабилитации. При этом полностью сохраняется весь возможный спектр внутрисердечных хирургических манипуляций и методик. Развитие данного направления в кардиохирургии очень перспективно, но требует индивидуального подхода к каждому пациенту.

### Клинический случай 2

Пациент Д., 54 года, история болезни № 3469, поступил в НИССХ им. Н.М. Амосова НАМН Украины 15.07.2015 г. с жалобами на небольшую одышку, периодически возникающие приступообразные боли в области сердца, которые появились в апреле 2015 г.

При поступлении у больного отмечены умеренная бледность кожных покровов, при аускультации – несколько приглушенные тоны сердца, частота сокращений сердца – до 80 в 1 мин. Шумы при аускультации не выслушивались. Признаков застойной сердечной недостаточности не было. Артериальное давление – 130/90 мм рт. ст. Со стороны других органов и систем, а также лабораторных показателей патологических изменений не определялось. Отмечали периодически возникающие повышения температуры тела до 38 °С. Многократные посевы крови позитивных результатов не дали.

Предварительный диагноз опухоли ЛЖ поставлен при комплексном обследовании в поликлинике НИССХ им. Н.М. Амосова НАМН Украины.

При двухмерной эхокардиографии определено, что в полости ЛЖ лоцируется умеренно подвижное образование округлой формы, вероятно в капсуле, размером 3,3 × 2,3 см, которое крепится к стенке ЛЖ в верхушечно-перегородочной области (рис. 3). Минимальная митральная недостаточность за счет неполного смыкания створок клапана.

Приводим описание магнитно-резонансной томограммы (рис. 4) без поправок, согласно предложению специалистов-радиологов, которые его выполнили: «В полости ЛЖ определяется новообразование с четкими контурами, округлой формы, с высокой степенью мобильности в течение кардиоцикла и крепящееся к трабекулам в области перегородочного сегмента на апикальном уровне. Образование общими размерами 3,5 × 3,0 см, на T2-взвешенных изображениях – однородный гиперинтенсивный сигнал

по отношению к миокарду. На T1 – изоинтенсивное по отношению к миокарду. При проведении перфузии определяется неравномерное накопление контраста (определяются в периферической зоне образования (выраженная гипоперфузия на фоне линейных участков, преимущественно в центральной части), хорошо накапливающие контраст). При позднем контрастировании определяется неоднородное накопление контрастного вещества образованием. Заключение: внутрисердечное образование ЛЖ (наиболее вероятно атипичная миксома ЛЖ с участками пристеночного тромбоза/некроза?)».

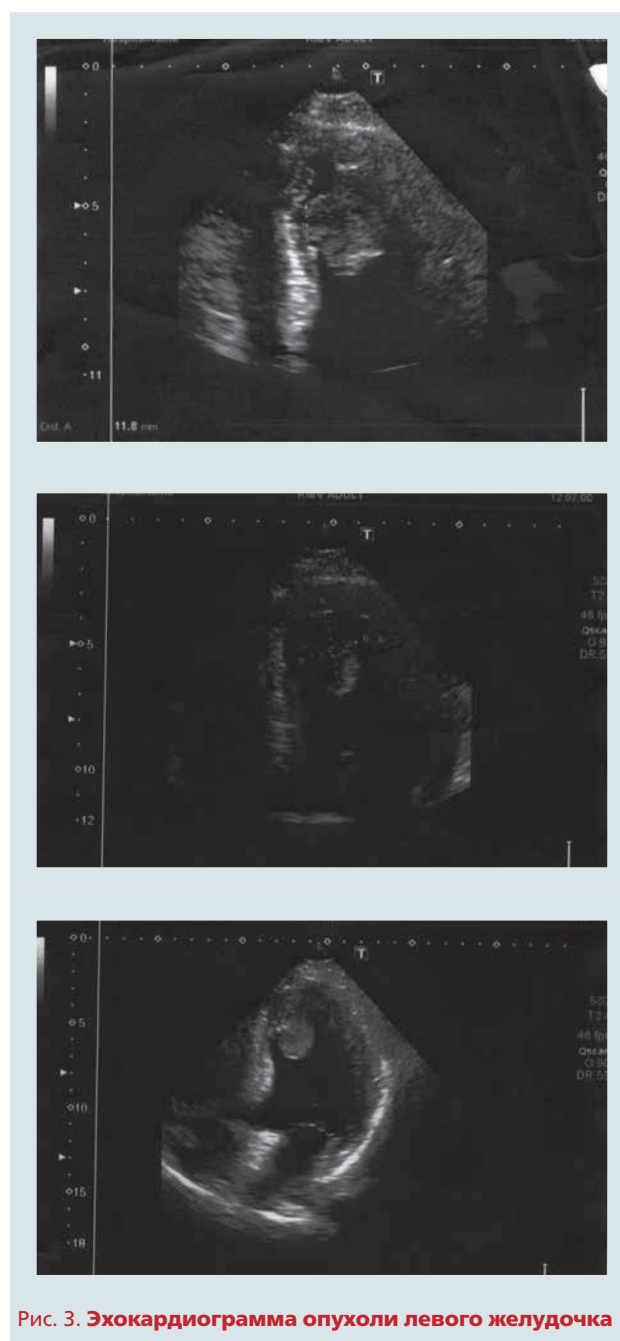


Рис. 3. Эхокардиограмма опухоли левого желудочка

По данным компьютерной томографии с контрастированием (рис. 5): «Коронарные артерии без признаков значительных стенозов или атеросклеротических бляшек. В полости ЛЖ определяется образование с четкими контурами, округлой формы, условными размерами 30,5 × 26,5 × 25,4 мм, объем образования 13,5 мл. Образование подвижное, крепится к трабекулам в области верхушки ЛЖ. Образование однородной плотности 10–30 единиц Хаунсфилда (НУ) при нативном исследовании, в артериальную фазу – 40–65 НУ и 20–45 НУ соответственно».

Принято решение об оперативном лечении – удалении новообразования ЛЖ, которое выполнено 31.07.2015 г. (рис. 6). Учитывая локализацию опухоли (верхушечная область ЛЖ), для улучшения визуализации патологического про-

цесса применяли две видеокамеры Olympus диаметром 5 мм (изогнутая и прямая); и кардиологический набор «Делакруа» для малоинвазивной хирургии. Выполняли срединную стернотомию, для подключения аппарата искусственного кровообращения канюлировали полые вены и аорту. Применяли умеренную гипотермию и гемодилюцию. Защиту миокарда выполняли инфузией в корень аорты раствора «Кустодиол» и местным применением ледяной крошки. Вскрывали ПП и МПП, а также аорту. Для лучшей визуализации опухоли применяли описанные видеокамеры, так как подвижное новообразование размерами до 5 см в диаметре, плотно-эластической консистенции, белесоватого цвета, овальной конфигурации фиксировалось в верхушечно-перегородочной области ЛЖ. Основание опухоли диаметром до

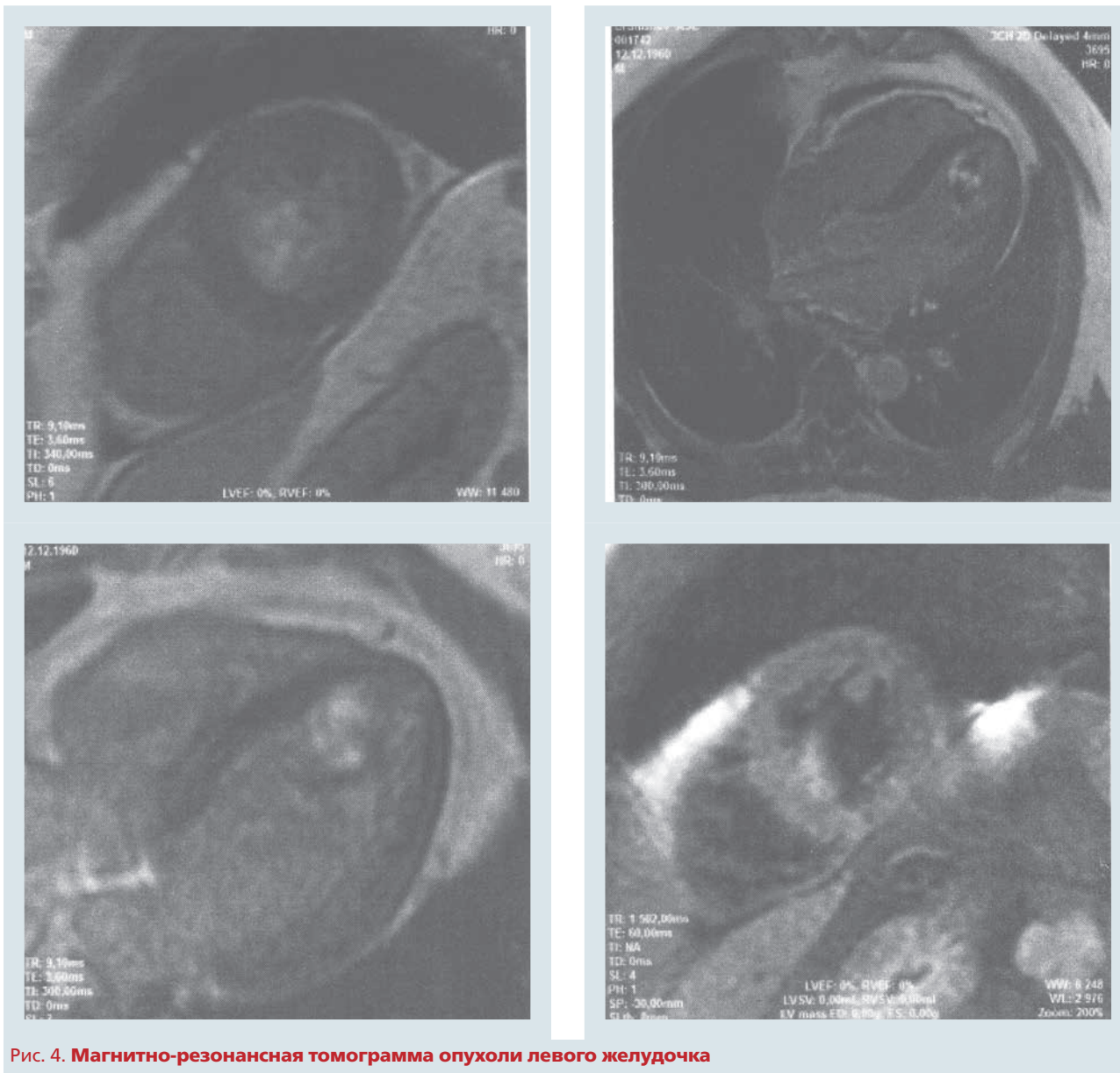


Рис. 4. Магнитно-резонансная томограмма опухоли левого желудочка



5 мм, представляло собою еластичний тяж между основаниями папиллярных мышц. Учитывая эти данные, представилось возможным удалить новообразование без нарушения целостности структур митрального клапана, с последующей обработкой места фиксации диатермокоагуляцией. Использование видеокамер весьма облегчило задачу визуализации основания новообра-

зования. Данные видеокамеры предоставляют возможность локального освещения (подсветки) самой опухоли и ее основания, учитывая дефицит пространства между папиллярными мышцами. Первоначально новообразование пытались мобилизовать обычными кардиохирургическими инструментами через митральный клапан, однако манипуляции с его створками (отодвигание последних крючками) представляли серьезную угрозу их травматизации и отрыва хорд. При этом визуализация новообразования с детализацией его макроструктуры была крайне неудобной. Доступ через аорту представлял собой меньшую, но все равно существенную опасность ятрогенного разрыва створок аортального клапана крючками. Кроме того, при фиксации пинцетом самой опухоли не оставалось пространства для других инструментов, то есть основание опухоли в виде тяжа удалось иссечь, только применив длинные ножницы из набора инструментов для малоинвазивной хирургии Delacroix – Chevalier ввиду их минимальной толщины.

Применение инструментов для малоинвазивной хирургии, несомненно, имеет существенные преимущества при внутрижелудочковых манипуляциях, значительно облегчает выполнение хирургических манипуляций в ограниченном пространстве.

Проведен многократный туалет камер сердца физиологическим раствором, после которого выполнена герметизация сердца и восстановление сердечной деятельности. Послеоперационный период протекал без осложнений. 12.08.2015 г. больной выписан и направлен под наблюдение онколога по месту жительства.

Описанный случай демонстрирует сложность диагностики и хирургического лечения доброкачественного новообразования сердца, обусловленную его локализацией в верхушечно-перегородочной области ЛЖ.

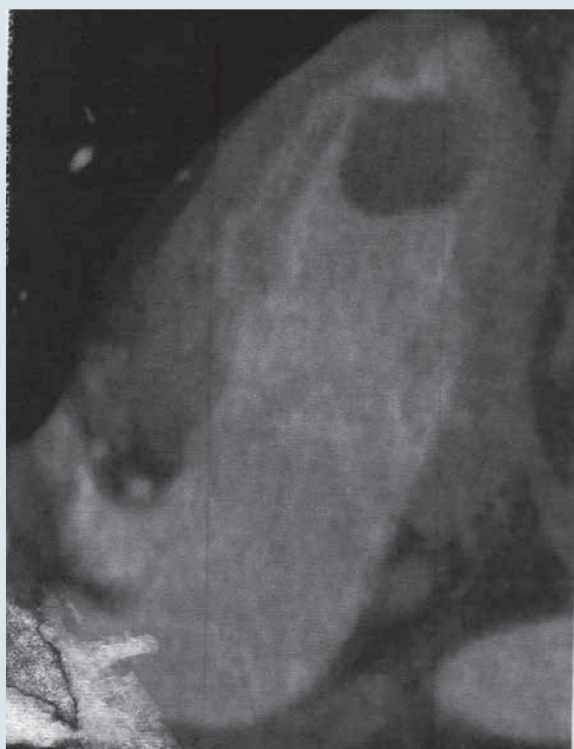
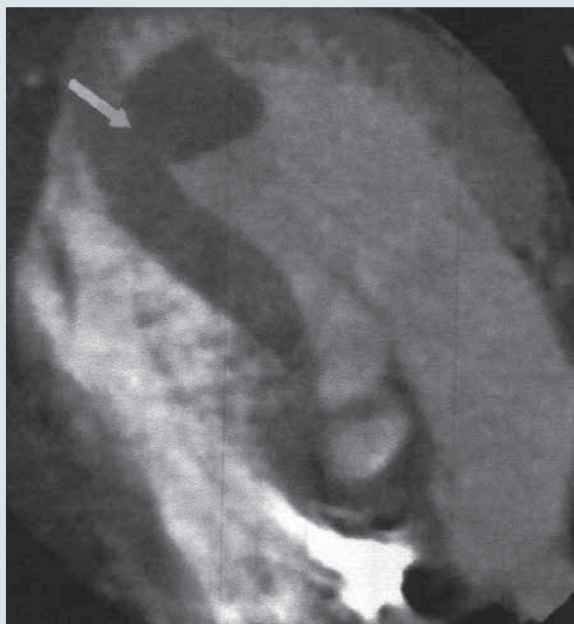


Рис. 5. Компьютерная томограмма опухоли левого желудочка

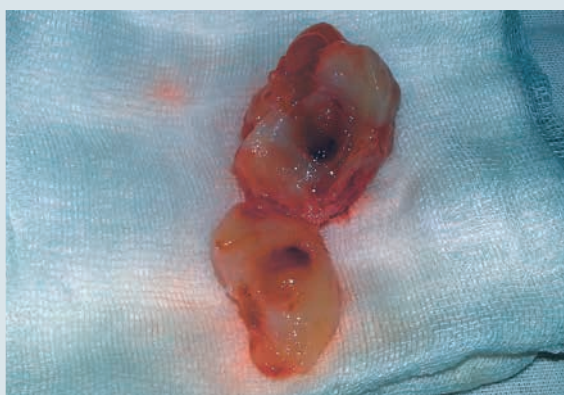

Рис. 6. Вид опухоли левого желудочка

## Выводы

Диагностика доброкачественных опухолей сердца и, в частности, фибром, чрезвычайно трудна, что обусловлено отсутствием патогномичных признаков заболевания и, нередко, бессимптомным течением. Кроме того, в некоторых случаях шумовых проявлений заболевания может не быть, даже при большом объеме поражения сердца. Хирургическая тактика при этих новообразованиях

должна основываться на величине опухоли, ее локализации и наличии явных гемодинамических нарушений, обусловленных обструктивной формой новообразования. Несмотря на то, что фиброма является доброкачественной опухолью, характер ее роста и локализация в ряде случаев определяют сложность ее удаления. Выполнение хирургических процедур внутри сердца можно облегчить использованием современных оптических видеосистем и малоинвазивных инструментов.

## Литература

1. Аверчук В.Г., Кулик Л.В., Іванів Ю.А. та ін. Актуальні питання хірургічного лікування міксом лівого передсердя: досвід 69 операцій // Щорічник наукових праць Асоціації серцево-судинних хірургів України.– 2010.– Вип. 18.– С. 20–24.
2. Барбухатти К.О., Антонов Г.Н. и др. Восьмилетний опыт хирургического лечения миксом сердца // Грудная и сердечно-сосудистая хирургия.– 2011.– № 3.– С. 23–27.
3. Diaz A., Di Salvo C. et al. Left atrial and right ventricular myxoma: an uncommon presentation of a rare tumor // Interact. Cardiovasc. Thorac. Surg. – 2011.– Vol. 12, № 4.– P. 622–623.
4. Guenther F., Siepe M., Schlensak C. et al. Images in cardiovascular medicine. Recurrence of a familial giant multilocular cardiac myxoma in a patient with Carney's complex // Circulation.– 2011.– Vol. 123, № 8.– P. 929–932.
5. Shetty R., Radin M. et al. Familial recurrent atrial myxoma: Carney's complex // Clin. Cardiol.– 2011.– Vol. 34, № 2.– P. 83–86.

**Р.М. Вітовський<sup>1,2</sup>, В.В. Ісаєнко<sup>1</sup>, А.О. Руснак<sup>1</sup>, Б.Г. Гулак<sup>1</sup>, О.А. Піщурін<sup>1</sup>**

<sup>1</sup> ДУ «Національний інститут серцево-судинної хірургії ім. М.М. Амосова НАМН України», Київ

<sup>2</sup> Національна медична академія післядипломної освіти ім. П.Л. Шупика МОЗ України, Київ

### Нові методи хірургічного лікування рідкісних пухлин серця

Серед доброякісних новоутворень серця, окрім міксом, які найчастіше трапляються (89,6 % випадків), виокремлюють неміксоматозні доброякісні пухлини, до яких належать і фіброми (0,4 % випадків). Наведено два спостереження видалення пухлин рідкісної локалізації: правого передсердя та лівого шлуночка. В обох випадках при хірургічному лікуванні застосовували малоінвазивну техніку з використанням відеокамер, що значно полегшує виконання процедур всередині серця. Використання в кардіохірургічних операціях малоінвазивних доступів з відеоасистенцією, на відміну від стандартної стернотомії, дає змогу значно зменшити інтраопераційну травму і крововтрату, ступінь вираження больового синдрому в післяопераційний період, що сприяє ранній активізації пацієнтів і скороченню термінів реабілітації. При цьому повністю зберігається весь можливий спектр внутрішньосерцевих хірургічних маніпуляцій і методик. Розвиток описаного напряму в кардіохірургії досить перспективний, проте вимагає індивідуального підходу до кожного пацієнта.

**Ключові слова:** доброякісні пухлини серця, міксома, хірургічне лікування.

**R.M. Vitovsky<sup>1,2</sup>, V.V. Isayenko<sup>1</sup>, A.O. Rusnak<sup>1</sup>, B.G. Gulak<sup>1</sup>, O.A. Pishchurin<sup>1</sup>**

<sup>1</sup> M.M. Amosov National Institute of Cardiovascular Surgery NAMS of Ukraine, Kyiv, Ukraine

<sup>2</sup> Shupyk National Medical Academy of Postgraduate Education, Kyiv, Ukraine

### New methods of surgical treatment of rare tumours of heart

Among benign heart tumors, except most frequently observed myxomas (89.6 % cases), non-myxomatous benign tumours, including fibromas (0.4 % cases) may be diagnosed. Two cases of tumours of rare localizations, i.e. in right atrium and left ventricle, are presented. In both cases low-invasive technics using videocameras, significantly facilitating procedures inside the heart, were used. Usage of low-invasive approaches with video assistance in cardiac surgery, contrary to standard sternotomy, significantly decreases intrasurgery trauma and blood loss, as well as pain syndrome after surgery. This facilitates early rehabilitation of the patients and decreases its terms. At the same time the complete spectrum of intracardiac surgical manipulations and methods is preserved. The development of this direction in cardiac surgery is very perspective, but the individualized approach to every patient is needed.

**Key words:** benign heart tumors, myxoma, surgical treatment.