

УДК 616.127-005.2-089

**Н.Д. Орищин**Львівський національний медичний університет ім. Данила Галицького  
Львівський обласний кардіологічний центр

## Критерії відбору пацієнтів до реваскуляризації та інших видів хірургічної корекції при ішемічній кардіоміопатії

Мета огляду – узагальнити сучасні діагностичні підходи до вибору способу лікування ішемічної кардіоміопатії з урахуванням життєздатності міокарда та геометричних змін лівого шлуночка (ЛШ). Наведено інформацію про сучасні способи оцінки життєздатності міокарда та їх значення для прийняття рішення про реваскуляризацію в пацієнтів, які перенесли інфаркт міокарда. Показано, що оцінка життєздатності міокарда – це необхідний етап перед вибором способу лікування ішемічної кардіоміопатії. Ідентифікація значної кількості життєздатного міокарда є предиктором позитивного ефекту реваскуляризації. Проаналізовано методи оцінки ремоделювання ЛШ, значення реконструктивних операцій у пацієнтів, які перенесли інфаркт міокарда. У хворих з надмірним ремоделюванням ЛШ, які перенесли інфаркт міокарда, не спостерігають достатнього поліпшення після реваскуляризації навіть за наявності життєздатного міокарда: збільшення кінцевосистолічного об'єму ЛШ виступає негативним предиктором відновлення функції міокарда. У пацієнтів зі значною дилатацією ЛШ оцінка геометричних показників ремоделювання потрібна для прийняття рішення про доцільність доповнення реваскуляризації операцією з редукції об'єму ЛШ. Виконання таких операцій ефективніше на ранніх етапах ішемічної перебудови.

**Ключові слова:** ішемічна кардіоміопатія, ремоделювання, життєздатність, візуальна діагностика, реконструкція шлуночка.

Ішемічна хвороба серця (ІХС) – найчастіша причина дисфункції міокарда та серцевої недостатності (СН). Систолічна дисфункція лівого шлуночка (ЛШ) у пацієнтів, які перенесли інфаркт міокарда (ІМ), – це потужний предиктор негативного прогнозу у хворого. Основою дисфункції вважають геометричне ремоделювання міокарда, рубцеві післяінфарктні зміни ЛШ, інтерстиційний фіброз та хронічну ішемію. Сукупність морфологічних, геометричних змін ЛШ та зниженої систолічної функції називають ішемічною кардіоміопатією (ІКМП). Пацієнти з ІКМП становлять найбільш проблемну популяцію серед усіх хворих на ІХС: вони мають симптоми СН, обмежену фізичну активність, низьку якість життя та несприятливий прогноз. Оп-

тимальна медикаментозна терапія недостатньо ефективна в більшості таких пацієнтів.

Одним із основних методів лікування ІХС є реваскуляризація міокарда: балонна ангіопластика, стентування або аортокоронарне шунтування (АКШ). У частини хворих після перенесеного ІМ реваскуляризація приводить до відновлення функціонального стану міокарда, в інших – ця процедура не має належного позитивного ефекту щодо зменшення симптомів СН та продовження тривалості життя і водночас пов'язана з підвищеним ризиком [33]. Тому особливо актуальним є відбір пацієнтів з ІКМП, у яких реваскуляризація матиме позитивний вплив на перебіг хвороби.

Багато чинників впливає на ефект реваскуляризації: анатомія ураження вінцевих судин,

наявність післяінфарктної ішемії міокарда, кількість життєздатного міокарда, зміни геометрії ЛШ, ступінь ішемічної мітральної недостатності (МН), наявність аневризми ЛШ. Для виявлення пацієнтів із потенційно зворотними причинами СН, у яких можна очікувати на позитивний клінічний і прогностичний результат після операції необхідний цілісний діагностичний підхід з урахуванням ризику операції та потенційних мішеней для хірургічного втручання. Окрім реваскуляризації, в пацієнтів із ІКМП застосовують методи поєднаної хірургічної корекції: реконструкцію ЛШ, аневризметмію, пластику або протезування МК та інші способи лікування ішемічної МН. Вибір оптимального для конкретного хворого лікувального підходу повинен ґрунтуватися на клінічних та інструментальних критеріях. Серед них – показники життєздатності міокарда, геометрії ЛШ, деформації мітрального клапана. Саме методи променевої діагностики дозволяють об'єктивно і комплексно оцінити ці показники.

### Життєздатність міокарда в пацієнта після перенесеного інфаркту міокарда

Менш складно прийняти рішення в пацієнтів з ІКМП із клінічною картиною стенокардії, яка вказує на загрозу повторного ІМ. У таких хворих часто ремоделювання ЛШ є помірним, об'єми камер збережені. Такі пацієнти мають позитивний вплив реваскуляризації на виживання незалежно від поліпшення систолічної функції, ефект пов'язаний з відновленням кровопостачання зони ішемії й запобіганням розвитку негативних серцевих подій (ІМ та інших). Для підтвердження наявності ішемії міокарда в таких осіб достатньо позитивного результату стрес-тесту [5, 29]. Складніше прийняти рішення в пацієнтів з вираженою систолічною дисфункцією ЛШ і синдромом СН після ІМ, у яких немає стенокардії. Це хворі зі значним ремоделюванням ЛШ, вираженими клінічними ознаками СН, часто з поєднаною патологією інших органів. Відсутність стенокардії може означати відсутність ішемії та життєздатного міокарда, тоді клінічного ефекту від реваскуляризації очікувати не доводиться. Однак задишка може бути еквівалентом стенокардії в багатьох із цих пацієнтів і відобразити велику зону ішемії та дисфункції міокарда, який є потенційно життєздатним. У таких хворих значна частина міокарда перебуває в стані «сплячки» (гібернації) внаслідок хронічної ішемії в умовах критичного звуження вінцевих артерій. Є дані, що після реваскуляризації в таких пацієнтів можливе

поліпшення скоротливості, зменшення симптомів СН та краще виживання [12, 20, 44].

Термін «життєздатність» застосовують до міокарда, кардіоміоцити якого живі й дисфункція якого потенційно зворотна. Тканина в ділянці рубця – навпаки, мертва, не здатна до відновлення функції. Важливими причинами дисфункції міокарда є оглушення і гібернація, обидва стани притаманні життєздатному міокарду [16, 46]. Очевидно життєздатним є міокард, який отримує кров зі звуженої вінцевої судини: він має знижену скоротливість в умовах стрес-тесту відповідно до наявної ішемії, а при відновленні кровоплину відновлює скоротливість. Оглушення – це дисфункція міокарда, яка виникає після епізоду ішемії на тлі наступного відновлення кровопостачання. Час до відновлення нормальної функції оглушеного міокарда залежить від тривалості епізоду ішемії, тяжкості ішемії та її розмірів. Повторні часті епізоди ішемії можуть призводити до гібернації міокарда. Гібернація полягає у зниженні метаболізму міокарда у відповідь на хронічну ішемію внаслідок постійно зниженого кровопостачання або після повторних епізодів оглушення. Стан гібернації триваліший, ніж ішемія або оглушення, однак кардіоміоцити при цьому зберігають свою життєздатність [28, 46].

Методи візуалізації серця і судин вважають наріжним каменем оцінки стану пацієнта з ІКМП при виборі способу лікування. У хворих з ІКМП методи візуалізації серця дозволяють оцінити розмір, об'єм і функцію ЛШ, а також дають можливість відрізнити життєздатний (гібернований) міокард з дисфункцією від рубцево-зміненого. При виборі лікувальної тактики у хворих з ІКМП слід урахувати сукупність отриманих результатів, щоб визначити, в яких пацієнтів процедура реваскуляризації принесе істотний клінічний результат, а в яких слід залучити додаткові методи корекції геометрії й функції ЛШ. У рекомендаціях щодо відбору пацієнтів із систолічною дисфункцією ЛШ і симптомами СН до реваскуляризації головне місце посідають методи визначення ішемії й життєздатності міокарда. Кожен із цих методів має певні переваги й недоліки.

### Радіонуклідні методи

Однофотонна емісійна комп'ютерна томографія (ОФЕКТ) з використанням талію 201 ( $^{201}\text{Tl}$ ) або технецію 99 ( $^{99}\text{Tc}$ ) і позитронно-емісійна томографія (ПЕТ) з фтордезоксиглюкозою  $^{18}\text{F}$  ( $^{18}\text{F}$  ФДГ) належать до радіонуклідних методів оцінки цілісності мембрани та метаболізму кардіоміоцита. Захоплення талію міокардом залежить від міокардіального кровотоку, затримка талію в

міокарді на 3–4 год після ін'єкції – це енергозалежний процес, можливий за наявності цілісної мембрани. Захоплення та утримування технецію теж можливе лише за умови цілісності клітинної мембрани КМЦ. Однак у ділянках із вираженою гілоперфузією дослідження з препаратами технецію можуть недооцінювати об'єм життєздатного міокарда порівняно з талієм. При використанні  $^{18}\text{F}$  ФДГ під час ПЕТ збережене захоплення глюкози кардіоміоцитами в зоні дисфункції міокарда вказує на життєздатність цієї ділянки [8, 51].

## Стрес-тести

Виявити гібернований міокард можна за допомогою проби з інотропними препаратами (стрес-тест з добутаміном). Життєздатний ішемізований міокард у відповідь на введення доз добутаміну, які зростають, збільшує скоротливість, а при введенні великих доз добутаміну настає друга фаза відповіді міокарда – зниження скоротливості внаслідок наростання ішемії відповідного сегмента. Збільшення скоротливості при введенні малих доз добутаміну називають скоротливим резервом, міокард зі скоротливим резервом можна діагностувати за допомогою ехокардіографії або магнітно-резонансної візуалізації (МРВ) серця [2, 6].

## Магнітно-резонансна візуалізація серця з відтермінованим контрастуванням

Безпосередня візуалізація рубцево-зміненого міокарда можлива при застосуванні відтермінованого контрастування при МРВ. Контрастний препарат (сполука гадолінію) здатний вибірково накопичуватися в інтерстиціальній тканині, вміст якої значно більший у ділянці рубця. Рубцева тканина внаслідок накопичення контрасту виглядає яскравою (білою), життєздатна тканина не накопичує контраст. На відміну від радіонуклідних методів, метод МРВ володіє високою роздільною здатністю, що дозволяє виділити ділянки рубцево-зміненої тканини з великою точністю та оцінити поширення фіброзу в кожному сегменті ЛШ. При МРВ можна відрізнити ішемічний та неішемічний характер накопичення контрасту, що дозволяє відрізнити ІКМП від ураження міокарда іншого походження [13, 34, 45, 50].

## Діагностична цінність різних методів виявлення життєздатності

Існують істотні розбіжності у визначенні різними авторами діагностичної цінності різних

методів візуалізації для передбачення функціонального відновлення міокарда. Ймовірність відновлення скоротливої здатності міокарда після реваскуляризації залежить від багатьох чинників, тому покладання на якийсь один метод візуалізації життєздатного міокарда не є клінічно виправданим [12]. Радіонуклідні методи визначення життєздатності (ОФЕКТ і ПЕТ) є високочутливими (70–75 % для ОФЕКТ та 85–90 % для ПЕТ), з вищою чутливістю та негативною прогностичною цінністю, ніж добутамінова стрес-ехокардіографія. Чутливість і специфічність ПЕТ з  $^{18}\text{F}$  ФДГ у передбаченні відновлення функції ЛШ становить 80–100 % та 44–90 % відповідно. Через найвищу чутливість ПЕТ з  $^{18}\text{F}$  ФДГ цей метод вважають золотим стандартом у виявленні життєздатного міокарда [7, 8, 12, 48]. Однак стрес-ехокардіографія має вищу специфічність (86 %) та вищу позитивну прогностичну цінність (83 %) у діагностиці гібернованого міокарда [36, 40, 42].

Чутливість і специфічність МРВ з відтермінованим контрастуванням у виявленні життєздатного міокарда подібна до радіонуклідних методів, однак кількість досліджень із підтвердженням прогностичної цінності МРВ у передбаченні функціонального відновлення після реваскуляризації в пацієнтів із ІКМП надто мала. Це стало причиною невикористання цього методу як критерію визначення життєздатності в дослідженні STICH [15]. Добутамінова стрес-МРВ серця має прогностичну цінність для виявлення життєздатного міокарда, наближену до добутамінової стрес-ехокардіографії: дані 10 досліджень свідчать про чутливість 91 % та специфічність 94 %. Аналіз 13 досліджень показав, що чутливість і специфічність МРВ з відтермінованим контрастуванням міокарда у передбаченні життєздатності сегментів міокарда становлять відповідно 81 і 83 % [12]. Немає достатньої доказової бази про вплив вибору лікування на підставі оцінки життєздатності за допомогою МРВ на виживання пацієнтів [12, 15].

До чинників, які можуть впливати на відновлення функції міокарда, належать стан метаболізму життєздатних кардіоміоцитів, час, який триває до відновлення кровопостачання, ступінь ішемії, анатомія ураження вінцевих судин, стан периферичного вінцевого русла та інші. Тому для оцінки життєздатності міокарда доречно використовувати декілька тестів, які доповнюють один одного. Для прогнозування відновлення скоротливості міокарда доцільно створити певні прогностичні моделі, які дозволили б передбачити результат реваскуляризації.

## Важливість визначення життєздатності для прийняття клінічних рішень

Пацієнти з вираженою дисфункцією ЛШ і значною часткою життєздатного міокарда мають значно кращий прогноз після реваскуляризації, ніж при медикаментозному лікуванні. У метааналізі 24 досліджень впливу життєздатності міокарда на результат реваскуляризації виявили, що хворі з життєздатним міокардом мають кращий прогноз у випадку реваскуляризації порівняно з медикаментозною терапією, причому найбільш виражений вплив реваскуляризації на прогноз відзначено в пацієнтів з найтяжчою дисфункцією ЛШ [3].

Життєздатність міокарда в цих дослідженнях оцінювали за допомогою ОФЕКТ, ПЕТ та стрес-ехокардіографії. У хворих, які не мали життєздатного міокарда, поліпшення при реваскуляризації не спостерігали. У пацієнтів із систолічною дисфункцією та наявністю життєздатного міокарда прогноз покращується обернено пропорційно до ступеня дисфункції ЛШ: чим тяжча дисфункція, тим більші перспективи поліпшення прогнозу [20, 22]. E. Carluccio та співавтори довели, що у хворих із систолічною дисфункцією велика кількість гібернованого міокарда без рубцевих змін може спричинювати значні порушення геометрії ЛШ, які нагадують зміни після передньосептального ІМ; реваскуляризація в таких осіб призводить до регресу геометричних змін і дилатації ЛШ [21]. R.S. Beanlands та співавтори представили модель ймовірності поліпшення скоротливості після реваскуляризації на основі вмісту рубцевої тканини, кількості гібернованого міокарда та клінічних даних, однак ця модель не охоплює всі можливі чинники впливу на відновлення скоротливості ЛШ (наприклад, геометричних змін ЛШ) [11, 21, 31].

## Вплив ремоделювання лівого шлуночка на результати реваскуляризації

Не всі пацієнти із достатньою кількістю життєздатного міокарда відновлюють скоротливість після реваскуляризації. Перешкодою для поліпшення систолічної функції є надмірне ремоделювання ЛШ зі збільшенням його систолічного та діастолічного об'ємів [9]. Компенсаторна гіпертрофія і видовження кардіоміоцитів неуразеного міокарда на певному етапі після ІМ мають незворотний характер: при відновленні кровоплину в такому міокарді немає регресу дилатації і дисфункції шлуночка. У таких хворих кінцевосистолічний об'єм (КСО) ЛШ є

сильнішим предиктором негативних подій, ніж фракція викиду (ФВ) ЛШ, оскільки залежить як від кінцеводіастолічного об'єму (КДО) ЛШ, так і від скоротливості ЛШ. H.D. White та співавтори першими виявили, що індекс КСО (ІКСО) більше 60 мл/м<sup>2</sup> є чутливим маркером дисфункції ЛШ і предиктором прогнозу в пацієнтів, які перенесли ІМ [54]. При вивченні впливу об'єму на ефект реваскуляризації у хворих з ІКМП А. Yamaguchi та співавтори встановили, що скоротливість поліпшується, якщо до операції ІКСО ЛШ становив не більше за 100 мл/м<sup>2</sup> [56], обмеженням дослідження була відсутність оцінки життєздатності міокарда. У пацієнтів із достатньою кількістю життєздатного міокарда ймовірність поліпшення скоротливості обернено пропорційна до величини КСО ЛШ [9, 49]. Так, J.J. Вах та співавтори виявили, що групи хворих із поліпшенням систолічної функції і без такого відрізнялися лише за КСО ЛШ (109 мл у групі з поліпшенням і 141 мл – без поліпшення). У дослідженні A. Schnikel у 33 % пацієнтів з ІКМП та достатньою кількістю життєздатного міокарда після реваскуляризації загальна скоротливість не відновилася. У хворих, у яких не покращилася сумарна скоротливість, виявили істотно більший КСО ЛШ порівняно з тими, які мали позитивний результат [9, 54, 56].

У хворих з вираженим ремоделюванням та великим об'ємом ЛШ кількість гібернованих життєздатних сегментів для відновлення функції ЛШ повинна бути більшою, ніж прийнято вважати (більше чотирьох). Так, M.H. Mandegar та співавтори в пацієнтів з ІКМП та низькою скоротливістю виявили значну залежність між кількістю життєздатних сегментів і збільшенням ФВ після АКШ: кількість життєздатних сегментів більше шести була предиктором поліпшення скоротливості [37]. При меншій кількості життєздатних сегментів предиктором відновлення функції був КСО ЛШ менше 145 мл.

У хворих з великим об'ємом ЛШ і малою кількістю життєздатних сегментів для поліпшення скоротливості ЛШ та загального прогнозу процедуру реваскуляризації поєднують із хірургічною реконструкцією ЛШ: видалення акінетичних і дискінетичних сегментів зменшує стрес стінки ЛШ і запобігає подальшому патологічному ремоделюванню ЛШ. Операції з редукції об'єму ЛШ способом ендовентрикулярної пластики, вперше запропоновані V. Dog та співавторами, були ефективними, з 10-річним виживанням більше 80 % осіб у групі, в якій ІКСО ЛШ до операції становив менше 90 мл/м<sup>2</sup> [27]. Реконструкція призводить до негайного зменшення радіуса камери, що, згідно із законом Лапласа, зменшує систо-

лічний та діастолічний міокардіальний стрес і тому може потенціювати ремоделювання. Мета процедури – зменшення КСО на 30–50 %, таких змін не можна досягнути ніякими іншими способами лікування [27]. Група RESTORE доповіла про оптимістичні результати хірургічної реконструкції ЛШ з використанням способу ендовентрикулопластики передньої стінки ЛШ: 5-річне виживання становило ( $68,6 \pm 2,8$ ) %, через 5 років після операції більшість (85 %) пацієнтів мали I–II функціональний клас (ФК) СН за NYHA [6], подібні результати отримали L. Menicanti та співавтори [4, 41]. G.A. Ribeiro та співавтори оцінювали вплив реконструкції ЛШ як доповнення до ревазуляризації у хворих з ІКМП після перенесеного переднього ІМ. Автори встановили, що в пацієнтів із вираженою дилатацією ЛШ доповнення операції АКШ реконструкцією ЛШ приводить до зменшення КСО ЛШ, яке утримується через 2 роки після операції та супроводжується зменшенням кількості негативних серцевих подій [47].

Неочікуваним був результат дослідження STICH, який полягав у тому, що хірургічна реконструкція ЛШ не мала позитивного впливу на відновлення скоротливості як доповнення до АКШ у хворих з ІКМП. У дослідженні STICH порівнювали групи пацієнтів із ІКМП та різними способами лікування: АКШ як самостійна процедура та АКШ у поєднанні з хірургічною реконструкцією ЛШ. Однак у дослідженні STICH показник ІКСО ЛШ у пацієнтів був не надто великий (у середньому  $83 \text{ мл/м}^2$ ), у більшості хворих було не більше двох акінетичних/дискінетичних сегментів. АКШ як самостійна процедура достатня у значній частині таких осіб [21]. Після розподілу пацієнтів на підгрупи за об'ємом ЛШ та наступного аналізу виявили, що в осіб з найменшим ЛШ (ІКСО менше  $60 \text{ мл/м}^2$ ) був виражений позитивний ефект від реконструкції ЛШ, водночас стан хворих з великим ЛШ (ІКСО більше  $90 \text{ мл/м}^2$ ) продовжував погіршуватися після втручання на шлуночку: редукція об'єму ЛШ приносила позитивний результат на початкових стадіях ремоделювання [43].

Популяція пацієнтів, яким виконували реконструкцію ЛШ у STICH, була дуже гетерогенною: залучали осіб із великими передньосептальними акінетичними рубцями, як і хворих зі сформованими верхівковими аневризмами, отриманий результат відображав стан «середнього» пацієнта, у той час як певна частка хворих мала позитивний ефект від втручання. Завданням доопераційної діагностики є встановлення критеріїв відбору пацієнтів, які матимуть поліпшення функції ЛШ і виживання після хірургічного втручання.

Серед способів передбачення відновлення скоротливості після ревазуляризації та реконструкції ЛШ – оцінка розподілу фіброзних змін міокарда в сегментах різних відділів шлуночка. Позитивний ефект реконструкції ЛШ залежить від вмісту рубцевої тканини у базальних, середніх чи верхівкових відділах ЛШ. Так, J. Hüther та співавтори виявили, залежність поліпшення систолічної функції ЛШ після ревазуляризації з реконструкцією ЛШ від вмісту фіброзної тканини саме в базальних сегментах ЛШ (групи пацієнтів з поліпшенням скоротливості і без такого суттєво відрізнялися лише за вмістом фіброзної тканини в базальних сегментах – 3 % у хворих з поліпшенням функції, 15 % – у пацієнтів без такого) [30]. Вміст рубцевої тканини в базальних відділах ЛШ мав значну негативну кореляцію з покращанням скоротливості після операції. Подібні результати стосовно значення базального вмісту фіброзної тканини отримали K. Takeda та співавтори [53].

### Форма лівого шлуночка як предиктор ефективності хірургічного втручання

Суперечливим є питання значення форми ЛШ до його реконструкції і форми, досягнутої після операції. Пацієнти після перенесеного широкого ІМ передньої локалізації можуть мати як дифузно дилатований акінетичний ЛШ, так і чітко сформовану післяінфарктну аневризму ЛШ.

Дослідники STICH у висновках не аналізували вплив форми на результат корекції ЛШ. Водночас у частини хворих після операції реєструють поліпшення функції ЛШ, і це поліпшення може залежати від форми ЛШ. Так, дифузно акінетичний шлуночок має більший індекс сферичності та більший ступінь МН. ЛШ зі сформованою аневризмою верхівки має інші характеристики: менший індекс сферичності, більший індекс конічності верхівки, менший ступінь МН. Ці геометричні показники дозволяють передбачити позитивний клінічний ефект від пластики ЛШ. При сферичному дифузно акінетичному ЛШ покращання функції ЛШ і клінічного стану пацієнта можна очікувати при доповненні операції втручанням на МК [25].

Для зменшення об'єму ЛШ запропоновано різні типи хірургічних втручань. Найдавніша і найбільш поширена процедура Дора, яка полягає у вилученні зони рубця методом ендовентрикулопластики за допомогою циркулярної латки, при цьому формується куляста верхівка ЛШ [27]. Ця процедура була модифікована Guilmet – пришивання передньої стінки ЛШ безпосередньо до рубцево-зміненої перегородки, що дозволяє

забезпечити конічну форму верхівки. У зв'язку зі збільшенням кількості пацієнтів з ІКМП з дифузно збільшеним акінетичним ЛШ у 2004 р. А.М. Calafiore та співавтори запропонували операцію відновлення форми перегородки (septal reshaping), мета операції – досягнення еліптичної форми ЛШ [19].

Для передбачення ефекту реконструкції необхідний попередній аналіз форми ЛШ за допомогою методів візуалізації (ехокардіографія, МРВ). Запропоновані індекси сферичності ЛШ та апікальної конічності дозволяють передбачити необхідний метод корекції для забезпечення найбільш фізіологічної еліптичної форми ЛШ після операції [25, 30]. Так, високий індекс сферичності поєднується з більшою дилатацією ЛШ, великою зоною акінезії та супутньою МН (ступінь МН залежить від сферичності ЛШ) – це так званий акінетичний ЛШ, і при цій формі очікувати кращого результату можна при використанні методу відновлення форми перегородки. ЛШ з локальною анеризмою верхівки має менший індекс сферичності, більший апікальний індекс конічності та менший ступінь загального ремоделювання. У таких пацієнтів достатньо виконання циркулярної ендовентрикулопластики за Дором. При глобально акінетичному ЛШ мішенню втручання є також мітральний клапан (МК), у той час як анеризматичний ЛШ зазвичай не спричинює значної МН [25].

Це підтверджує аналіз S. Wakasa, який охопив 627 випадків ІКМП з реконструкцією ЛШ, виконаною в різних кардіохірургічних клініках Японії [55].

Пацієнти в аналізі S. Wakasa мали більший ступінь ремоделювання ЛШ, ніж у попередніх дослідженнях (у групі осіб з дифузною гіпокінезією ІКСО становив 133 порівняно з 83 мл/м<sup>2</sup> у STICH, середня ФВ ЛШ 22 %, у більшості пацієнтів була виражена МН). Автори довели, що навіть у хворих зі значно дилатованим ЛШ можна отримати позитивний ефект від комплексного хірургічного лікування (реваскуляризації, реконструкції ЛШ та корекції МН). У пацієнтів було застосовано різні види пластики ЛШ: ендовентрикулопластику за Дором, пластику ЛШ методом «перекриття» [38], метод вилучення перегородки і передньої стінки (SAVE) [52]. У більшості хворих (65 % осіб у групі з дифузною акінетичним ЛШ) додатково виконали втручання на МК. Вживання після операції упродовж 5 років становило у групах з різною геометрією ЛШ 70–83 %. Віддалені результати операції у S. Wakasa не відрізнялися від результатів STICH (смертність 24 і 28 % відповідно), хоча пацієнти в дослідженні STICH мали зна-

чно менші об'єми ЛШ. Можливим поясненням є індивідуально визначені підходи до відновлення геометрії ЛШ а також те, що в значній частині хворих операція реконструкції ЛШ супроводжувалася втручанням на мітральному клапані (від 33 % у групі з анеризматичним ЛШ до 65 % у групі з дифузною дилатованим акінетичним ЛШ, в усіх випадках це була пластика МК). Автори відзначили, що зменшення об'єму ЛШ може залежати від форми ЛШ [55].

Питання доцільності відновлення форми або редукції об'єму ЛШ під час реконструкції суперечливе. Є прихильники обох тактик. Так, J. Hüther та співавтори вважають, що для успішності реконструктивної операції достатньо зменшити об'єм ЛШ, не змінюючи його форму [30]. Водночас А. Calafiore [19] та співавтори довели, що пацієнти з відновленням форми ЛШ мають кращі результати, в осіб з еліптичною формою ЛШ після операції поліпшується скоротливість більшою мірою, ніж в осіб зі сферичною формою ЛШ. Необхідна індивідуальна оцінка форми ЛШ до операції. У пацієнтів із дифузною збільшеним, «акінетичним» ЛШ автори надавали перевагу операції відновлення форми перегородки (septal reshaping). Ендовентрикулопластика циркулярною латкою доцільна у хворих з анеризмою верхівки. Це один із можливих чинників впливу на ефект реконструкції ЛШ, якого не враховували у дослідженні STICH. Можливий вплив ступеня МН на ефект реконструкції в цих осіб. Пацієнти – учасники дослідження STICH у 18 % мали виражену МН (більше 3+), пластика МК була виконана лише у 19 % цих хворих [17, 26, 41].

Значного клінічного ефекту в лікуванні ІКМП можна досягнути в певній частині хворих при застосуванні ресинхронізаційної терапії, яка поліпшує скоротливість ЛШ, приводить до регресу патологічного ремоделювання і зменшує ступінь МН відповідно до збільшення замикальних сил ЛШ [32, 57]. Показання до ресинхронізації (бівентрикулярної стимуляції) – рефрактерна до оптимального медикаментозного лікування СН, систолічна дисфункція ЛШ (ФВ < 30 %), значне сповільнення внутрішньосерцевого проведення (ширина QRS > 120 мс), за наявності ознак життєздатного міокарда.

### Лікувальні можливості в пацієнтів з ішемічною кардіоміопатією

Головним питанням, яке вимагає відповіді та визначає подальшу послідовність прийняття рішень у пацієнта з ІКМП, є наявність життєздатного міокарда.

У хворих із наявним життєздатним міокардом показана ревазуляризація, яку, залежно від загальної картини ІКМП, супроводжують додатковими втручаннями. Так, у пацієнтів зі зниженою скоротливістю ЛШ і вираженою ішемічною МН операцію АКШ доповнюють пластикою МК, використовуючи кільце заниженого розміру.

Якщо ЛШ має ознаки надмірного ремоделювання (кінцеводіастолічний розмір більше 65 мм) і є ознаки істотної ішемічної МН, то за наявності життєздатного міокарда виконують АКШ з пластикою МК і додатковою операцією з реконструкції ЛШ (вид втручання залежить від типу ремоделювання ЛШ, найчастіше – ендовентрикулопластика за Дором). У пацієнтів із надмірним ремоделюванням і без життєздатного міокарда питання доцільності реконструкції ЛШ і пластики МК суперечливе, перевагу надають трансплантації серця.

У хворих з ІКМП із низькою ФВ ЛШ і значним сповільненням внутрішньосерцевого проведення (ширина QRS > 120 мс), у яких медикаментозна терапія недостатньо ефективна і є ознаки життєздатного міокарда, при неможливості або недостатній ефективності ревазуляризації показана ресинхронізаційна терапія (бівентрикулярна електрична стимуляція серця). Ресинхронізація приводить до поліпшення систолічної функції ЛШ, зменшення ступеня МН за рахунок збільшення замикальних сил ЛШ, зворотного ремоделювання ЛШ.

Усі види хірургічних втручань (ревазуляризація, втручання на МК, ресинхронізація, реконструкція ЛШ) доцільні на ранніх етапах ремоделювання, ефект їх при виражених геометричних змінах обмежений.

### Клінічний приклад

Пацієнт В., 53 роки, госпіталізований зі скаргами на ангінозні болі та виражену задишку при найменших фізичних навантаженнях. У 2005 р. переніс ІМ нижньої стінки ЛШ, який ускладнився розривом міжшлуночкової перегородки (МШП) (виконана пластика дефекту без ревазуляризації). Упродовж останнього року в пацієнта наростали частота нападів стенокардії та явища СН (задишка при малих навантаженнях), медикаментозна лікування в рекомендованих дозах недостатньо ефективне. У хворого відзначено ІІ ФК СН за NYHA. При ехокардіографії виявили різко знижену скоротливість ЛШ, дилатацію лівих відділів серця (діаметр ЛШ у діастолу 65 мм), акінезію та дискінезію нижньої стінки ЛШ, акінезію верхівки ЛШ і МШП. Скоротливість інших сегментів ЛШ дифузно знижена, ФВ ЛШ – менше 30 %. При коронарографії виявили ліводомінантний тип анатомії вінцевих артерій, багатосудинне ураження з оклюзією задньої низхідної гілки правої вінцевої артерії перед поділом, проксимальним стенозом передньої міжшлуночко-

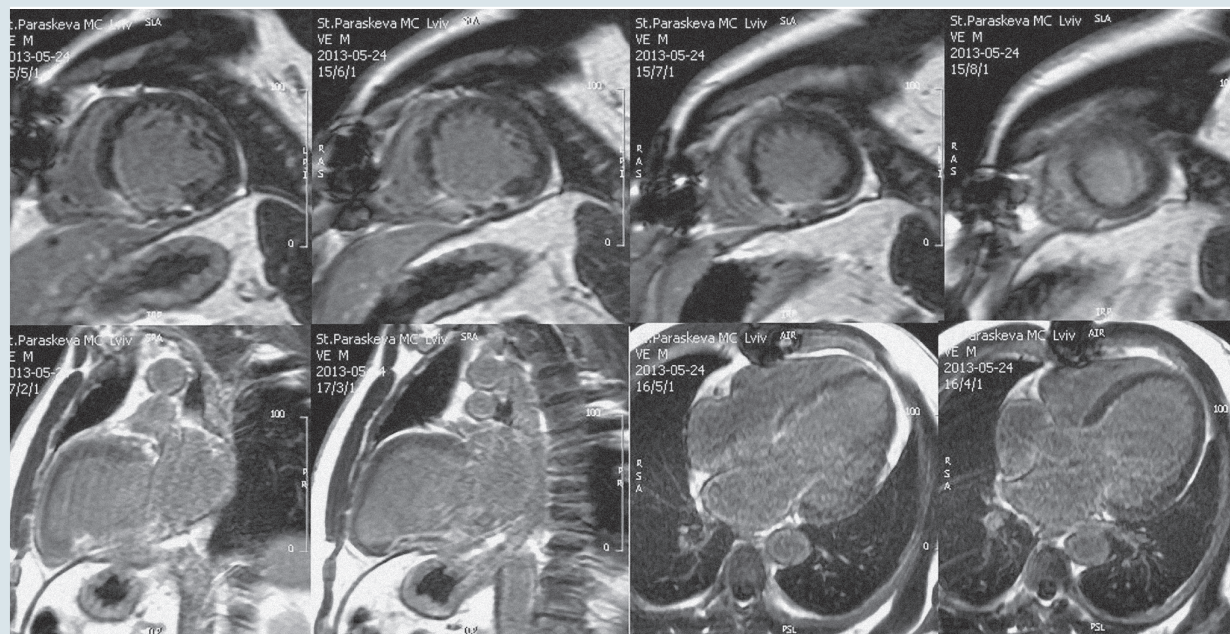


Рисунок. МРВ серця з відтермінованим контрастуванням. Накопичення контрастної речовини, яке свідчить про наявність рубцевих змін у нижній стінці ЛШ, в інших сегментах контрасту не виявлено

вої гілки лівої вінцевої артерії (ПМШГ ЛВА) більше 75 %. Під час проведення МРВ серця з контрастуванням виявили пізні контрастування більше 75 % товщини нижньої стінки ЛШ (3, 4, 9, 10-й сегменти), яке свідчить про фіброз (рисунки), загальна скоротлива здатність ЛШ різко знижена (ФВ ЛШ 20 %). В інших сегментах ЛШ пізнього контрастування не виявили, КДО ЛШ 286 мл, КСО ЛШ 229 мл, ударний об'єм ЛШ 56 мл. Складність клінічного рішення в цього пацієнта полягала у встановленні доцільності ревазуляризації, враховуючи підвищений ризик (пластика МШП в анамнезі і низька сумарна скоротливість ЛШ), та у виборі басейну ревазуляризації.

Враховуючи наявність трансмурального рубця нижньої стінки ЛШ та потенційно життєздатного міокарда передньосептальної та бічної стінки ЛШ з дисфункцією (відсутність контрастування міокарда при критичному стенозі ПМШГ ЛВА), ліводомінантний тип кровопостачання серця, вважали ревазуляризацію нижньої стінки недоцільною, ревазуляризацію басейну ПМШГ ЛВА – доцільною. Виконали мамарокоронарне шунтування ПМШГ ЛВА. Через 6 міс після операції скоротливість передньосептальних сегментів ЛШ та верхівки відновилися повністю, сумарна скоротливість ЛШ зросла до 40 %, припинилися напади стенокардії напруження, зменшилася задишка. Стан хворого відповідає I–II ФК СН за NYHA. Випадок ілюструє труднощі прийняття рішення про ревазуляризацію в пацієнтів з високим ризиком, кількість яких в останні десятиліття збільшується.

ентів з високим ризиком, кількість яких в останні десятиліття збільшується.

## Висновки

Сучасні методи візуалізації серця (ехокардіографія, МРВ серця з контрастуванням) дозволяють здійснити комплексну оцінку стану пацієнта з ішемічною кардіоміопатією і рекомендувати оптимальний спосіб корекції порушень.

Оцінка життєздатності міокарда – необхідний етап перед вибором способу лікування ішемічної кардіоміопатії, метод визначення життєздатності обирають на підставі доступності та досвіду персоналу. Доречно використовувати кілька тестів, які доповнюють один одного. Ідентифікація значної кількості життєздатного міокарда є предиктором позитивного ефекту ревазуляризації, особливе значення має життєздатність базальних сегментів лівого шлуночка.

У хворих зі значною дилатацією лівого шлуночка оцінка геометричних показників ремоделювання лівого шлуночка потрібна для прийняття рішення про доцільність доповнення ревазуляризації операцією з редукції об'єму лівого шлуночка. Виконання реконструктивних операцій на шлуночку ефективніше на ранніх етапах ішемічної перебудови лівого шлуночка.

Остаточне рішення щодо ведення пацієнта з ішемічною кардіоміопатією слід приймати індивідуально для кожного хворого на підставі аналізу всіх отриманих результатів доопераційної діагностики.

## Література

1. Aklog L., Filsoofi F., Flores K.Q. et al. Does coronary artery bypass grafting alone correct moderate ischemic mitral regurgitation? // *Circulation*.– 2001.– Vol. 104.– P. 168–175.
2. Afridi I., Kleiman N.S., Raizner A.E., Zoghbi W.A. Dobutamine echocardiography in myocardial hibernation: optimal dose and accuracy in predicting recovery of ventricular function after coronary angioplasty // *Circulation*.– 1995.– Vol. 91.– P. 663–670.
3. Allman K.C., Shaw L.J., Hachamovitch R., Udelson J.E. Myocardial viability testing and impact of revascularization on prognosis in patients with coronary artery disease and left ventricular dysfunction: a meta-analysis // *J. Amer. Coll. Cardiol.*– 2002.– Vol. 39.– P. 1151–1158.
4. Athanasuleas C.L., Buckberg G.D., Stanley A.W. et al. Surgical ventricular restoration: the RESTORE Group experience // *Heart Fail. Rev.*– 2004. Vol. 9.– P. 287–297.
5. Baker D.W., Jones R., Hodges J. et al. Management of heart failure. III. The role of revascularization in the treatment of patients with moderate or severe left ventricular systolic dysfunction // *JAMA*.– 1994.– Vol. 272.– P. 1528–1534.
6. Baer F.M., Voth E., Schneider C.A. et al. Comparison of low-dose dobutamine gradient-echo magnetic resonance imaging and positron emission tomography with [18F] fluorodeoxyglucose in patients with chronic coronary artery disease. A functional and morphological approach to the detection of residual myocardial viability // *Circulation*.– 1995.– Vol. 91.– P. 1006–1015.
7. Bax J.J., Wijns W., Cornel J.H. Accuracy of currently available techniques for prediction of functional recovery after revascularization in patients with left ventricular dysfunction due to chronic coronary artery disease: comparison of pooled data // *J. Amer. Coll. Cardiol.*– 1997.– Vol. 30.– P. 1451–1460.
8. Bax J.J., Poldermans D., Elhendy A. et al. Sensitivity, specificity, and predictive accuracies of various noninvasive techniques for detecting hibernating myocardium // *Curr. Probl. Cardiol.*– 2001.– Vol. 26.– P. 147–186.
9. Bax J.J., Schinkel A.F., Boersma E. et al. Extensive left ventricular remodeling does not allow viable myocardium to improve in left ventricular ejection fraction after revascularization and is associated with worse long-term prognosis // *Circulation*.– 2004.– Vol. 110.– P. 18–22.
10. Bax J.J., van der Wall E.E., Harbinson M. Radionuclide techniques for the assessment of myocardial viability and hibernation // *Heart*.– 2004.– Vol. 90 (Suppl. V).– P. 26–33.
11. Beanlands T.D., Ruddy R.A., de Kamp et al. Positron emission tomography and recovery following revascularization: the importance of scar and the development of a prediction rule for the degree of recovery of left ventricular function // *J. Am. Coll. Cardiol.*– 2002.– Vol. 40.– P. 1735–1743.



12. Beanlands R.S., Chow B.J., Dick A. CCS/CAR/CANM/CNCS/CanSCMR joint position statement on advanced noninvasive cardiac imaging using positron emission tomography, magnetic resonance imaging and multidetector computed tomographic angiography in the diagnosis and evaluation of ischemic heart disease – executive summary // *Can. J. Cardiol.*– 2007.– Vol. 23.– P. 107–119.
13. Beek A.M., Kuhl H.P., Bondarenko O. et al. Delayed contrast-enhanced magnetic resonance imaging for the prediction of regional functional improvement after acute myocardial infarction // *J. Am. Coll. Cardiol.*– 2003.– Vol. 42.– P. 895–901.
14. Benedetto U., Melina G. et al. Does combined mitral valve surgery improve survival when compared to revascularization alone in patients with ischemic mitral regurgitation? A meta-analysis on 2479 patients // *J. Cardiovasc. Med.*– 2009.– Vol. 10 (2).– P. 109–114.
15. Bonow R.O., Maurer G., Lee Kerry L., Holly T.A. Myocardial viability and survival in ischemic left ventricular dysfunction // *New Engl. J. Med.*– 2011.– Vol. 364.– P. 1617–1625.
16. Braunwald E., Kloner R.A. The stunned myocardium: prolonged, postischemic ventricular dysfunction // *Circulation.*– 1982.– Vol. 66.– P. 1146–1149.
17. Buckberg G.D. Form versus disease: optimizing geometry during ventricular restoration // *Eur. J. Cardiothorac. Surg.*– 2006.– Vol. 29.– P. 238–244.
18. Bursi F., Enriquez-Sarano M., Nkomo V.T. et al. Heart failure and death after myocardial infarction in the community: the emerging role of mitral regurgitation // *Circulation.*– 2005.– Vol. 111.– P. 295–301.
19. Calafiore A.M., Iacò A.L., Amata D. et al. Left ventricular surgical restoration for anteroseptal scars: volume versus shape // *J. Thorac. Cardiovas. Surg.* – 2010.– Vol. 139 (5).– P. 1123–1130.
20. Di Carli M.F., Maddahi J., Rokhsar S. et al. Long-term survival of patients with coronary artery disease and left ventricular dysfunction: implications for the role of myocardial viability assessment in management decisions // *J. Thorac. Cardiovasc. Surg.*– 1998.– Vol. 116.– P. 997–1004.
21. Carluccio E., Biagioli P., Alunni G. et al. Patients with hibernating myocardium show altered left ventricular volumes and shape, which revert after revascularization: evidence that dyssynergy might directly induce cardiac remodeling. // *J. Am. Coll. Cardiol.* – 2006.– Vol. 47.– P. 969–977.
22. Chua T. Myocardial viability: strengthening the evidence base // *Eur. J. Nucl. Med. Mol. Imag.*– 2008.– Vol. 5.– P. 2035–2037.
23. Deja M.A., Grayburn P.A., Sun B. et al. Influence of mitral regurgitation repair on survival in the surgical treatment for ischemic heart failure trial // *Circulation.*– 2012.– Vol. 125.– P. 2639–2648.
24. Di Donato M., Sabatier M., Dor V. et al. Effects of the Dor procedure on left ventricular dimension and shape and geometric correlates of mitral regurgitation one year after surgery // *J. Thorac. Cardiovasc. Surg.*– 2001.– Vol. 121.– P. 91–96.
25. Di Donato, M., Dabic, P., Castelvechio, S. et al. Left ventricular geometry in normal and post-anterior myocardial infarction patients: sphericity index and 'new' conicity index comparisons // *Eur. J. Cardiothorac. Surg.*– 2006.– Vol. 29.– P. 225–230.
26. Di Donato M., Castelvechio S., Menicanti L. End-systolic volume following surgical ventricular reconstruction impacts survival in patients with ischemic dilated cardiomyopathy // *Eur. J. Heart Fail.*– 2010.– Vol. 12.– P. 375–381.
27. Dor V., Sabatier M., Montiglio F. et al. Endoventricular patch reconstruction of ischemic failing ventricle. a single center with 20 years experience. advantages of magnetic resonance imaging assessment // *Heart Fail. Rev.*– 2004.– Vol. 9.– P. 269–286.
28. Elsasser A., Schlepper M., Klovekorn W.P. et al. Hibernating myocardium: an incomplete adaptation to ischemia // *Circulation.*– 1997.– Vol. 96.– P. 2920–2931.
29. Freeman A.P., Walsh W.F., Giles R.W. et al. Early and long-term results of coronary artery bypass grafting with severely depressed left ventricular performance // *Am. J. Cardiol.*– Vol. 54 (1984).– P. 749–754.
30. Hüther J., Doens, T., Nitzsche S. et al. Cardiac magnetic resonance imaging for the assessment of ventricular function, geometry, and viability before and after surgical ventricular reconstruction // *J. Thorac. Cardiovasc. Surg.*– 2011.– Vol. 142.– P. 1515–1522.
31. Jackson B.M., Gorman J.H., Moainie S.L. et al. Extension of borderzone myocardium in postinfarction dilated cardiomyopathy // *J. Am. Coll. Cardiol.*– 2002.– Vol. 40.– P. 1160–1171.
32. Kanzaki H., Bazaz R., Schwartzman D. et al. A mechanism for immediate reduction in mitral regurgitation after cardiac resynchronization therapy // *J. Am. Coll. Cardiol.*– 2004.– Vol. 44.– P. 1619–1625.
33. Kawachi K., Kitamura S., Hasegawa J. et al. Increased risk of coronary artery bypass grafting for left ventricular dysfunction with dilated left ventricle // *J. Cardiovasc. Surg.*– 1997.– Vol. 38.– P. 501–505.
34. Kim R., Wu E., Rafael A. et al. The use of contrast-enhanced magnetic resonance imaging to identify reversible myocardial dysfunction // *New Engl. J. Med.*– 2000.– Vol. 343.– P. 1445–1453.
35. Lancelotti P., Zamorano J.–L., Vannan M.A. Imaging challenges in secondary mitral regurgitation unsolved issues and perspectives // *Circ. Cardiovasc. Imaging.*– 2014.– Vol. 7.– P. 735–746.
36. Ling L.H., Christian T.F., Mulvagh S.L. et al. Determining myocardial viability in chronic ischemic left ventricular dysfunction: a prospective comparison of rest-redistribution thallium-201 single-photon emission computed tomography, nitroglycerindobutamine echocardiography, and intracoronary myocardial contrast echocardiography // *Am. Heart J.*– 2006.– Vol. 151.– P. 882–889.
37. Mandegar M.H., Yousefnia M.A., Roshanali F. et al. Interaction between two predictors of functional outcome after revascularization in ischemic cardiomyopathy: left ventricular volume and amount of viable myocardium // *J. Thorac. Cardiovasc. Surg.*– 2008.– Vol. 136.– P. 930–936.
38. Matsui Y., Fukada Y., Suto Y. et al. Overlapping cardiac volume reduction operation // *J. Thorac. Cardiovasc. Surg.*– 2002.– Vol. 124.– P. 395–397.
39. Maxey T., Reece T.B., Ellman P., Butler P.D. Coronary artery bypass with ventricular restoration is superior to coronary artery bypass alone in patients with ischemic cardiomyopathy // *J. Thorac. Cardiovasc. Surg.*– 2004.– Vol. 127.– P. 428–434.
40. Melunz J., Cerny J., Frelich M. et al. Prognostic value of the amount of dysfunctional but viable myocardium in revascularized patients with coronary artery disease and left ventricular dysfunction // *J. Amer. Coll. Cardiology.*– 1998.– Vol. 32.– P. 912–920.
41. Menicanti L., Di Donato M. Surgical left ventricle reconstruction, pathophysiologic insights, results and expectation from the STICH trial // *Eur. J. Cardiothorac. Surg.*– 2004.– Vol. 26.– P. 42–47.
42. Nagueh S.F., Vaduganathan P., Blaustein A. et al. Identification of hibernating myocardium: comparative accuracy of myocardial contrast echocardiography, rest-redistribution thallium-201 tomography and dobutamine echocardiography // *J. Am. Col. Cardiol.*– 1997.– Vol. 29 (5).– P. 985–993.
43. Oh J.K., Velasquez E.J., Menicanti L. et al. Influence of baseline left ventricular function on the clinical outcome of surgical ventricular reconstruction in patients with ischaemic cardiomyopathy // *Eur. Heart J.*– 2013.– Vol. 34.– P. 39–47.
44. Pagley G.A., Beller D.D., Watson L.W., Gimple M. Improved outcome after coronary bypass surgery in patients with ischemic cardiomyopathy and residual myocardial viability // *Circulation.*– 1997.– Vol. 96.– P. 793–800.
45. Pegg T.J., Selvanayagam J.B., Jennifer J. et al. Prediction of global left ventricular functional recovery in patients with heart failure undergoing surgical revascularization, based on late gadolinium enhancement cardiovascular magnetic resonance // *J. Cardiovasc. Magn. Reson.*– 2010.– Vol. 12.– P. 56.
46. Rahimtoola S.H. The hibernating myocardium // *Am. Heart J.*– 1989.– Vol. 117.– P. 211–221.
47. Ribeiro G.A., da Costa C.E., Lopes M.M. et al. Left ventricular reconstruction benefits patients with ischemic cardiomyopathy and non-viable myocardium // *Eur. J. Cardiothorac. Surg.*– 2006.– Vol. 29.– P. 196–201.

48. Schelbert H.R., Beanlands R., Bengel F. et al. PET myocardial perfusion and glucose metabolism imaging: Part 2-Guidelines for interpretation and reporting // *J. Nucl. Cardiol.*– 2003.– Vol. 10.– P. 557–571.
49. Schinkel A.F., Poldermans B., Rizello V. et al. Why do patients with ischemic cardiomyopathy and a substantial amount of viable myocardium not always recover in function after revascularization? // *J. Thorac. Cardiovasc. Surgery.*– 2004.– Vol. 127.– P. 385–390.
50. Selvanayagam B., Kardos A., Francis J. et al. Value of delayed-enhancement cardiovascular magnetic resonance imaging in predicting myocardial viability after surgical revascularization // *Circulation.*– 2004.– Vol. 110.– P. 1535–1541.
51. Sharir T., Berman D.S., Bax J. et al. Prognostic value of stress myocardial perfusion SPECT in patients with markedly reduced left ventricular function // *J. Am. Coll. Cardiol.* – 2002.– Vol.– P. 342A.
52. Suma H., Isomura T., Horii T., Nomura F. Septal anterior ventricular exclusion procedure for idiopathic dilated cardiomyopathy // *Ann. Thorac. Surg.*– 2006.– Vol. 82.– P. 1344–1348.
53. Takeda K., Matsumiya G., Matsue H. et al. Use of quantitative analysis of remote myocardial fibrosis with delayed-enhancement magnetic resonance imaging to predict outcomes after surgical ventricular restoration for ischemic cardiomyopathy // *J. Thorac. Cardiovasc. Surg.*– 2008.– Vol. 136.– P. 1514–1521.
54. White H.D., Norris R.M., Brown M.A. et al. Left ventricular end-systolic volume as the major determinant of survival after recovery from myocardial infarction // *Circulation.*– 1987.– Vol. 76.– P. 44–51.
55. Wakasa S., Matsuia Y., Isomurab T. et al. Impact of left ventricular remodelling on outcomes after left ventriculoplasty for ischaemic cardiomyopathy: Japanese surgical ventricular reconstruction group experience // *Interact. Cardiovasc. Thorac. Surg.*– 2013.– Vol. 16.– P. 785–791.
56. Yamaguchi A., Ino T., Adachi H. et al. Left ventricular volume predicts postoperative course in patients with ischemic cardiomyopathy // *Ann. Thorac. Surg.*– 1998.– Vol. 65.– P. 434–438.
57. Ypenburg C., Lancellotti P., Tops L.F. et al. Mechanism of improvement in mitral regurgitation after cardiac resynchronization therapy // *Eur. Heart J.*– 2008.– Vol. 29.– P. 757–765.

### Н.Д. Орищин

Львовский национальный медицинский университет им. Данила Галицкого  
Львовский областной кардиологический центр

## Критерии отбора пациентов к реваскуляризации и других видов хирургической коррекции при ишемической кардиомиопатии

Цель обзора – обобщить современные диагностические подходы к выбору способа лечения ишемической кардиомиопатии с учетом жизнеспособности миокарда и геометрических изменений левого желудочка (ЛЖ). Приведена информация о современных способах оценки жизнеспособности миокарда и их значении для принятия решения о реваскуляризации у пациентов, перенесших инфаркт миокарда. Показано, что оценка жизнеспособности миокарда – это необходимый этап перед выбором способа лечения ишемической кардиомиопатии, идентификация значительного количества жизнеспособного миокарда является предиктором положительного эффекта реваскуляризации. Проанализированы методы оценки ремоделирования ЛЖ, значение реконструктивных операций у пациентов, перенесших инфаркт миокарда. У больных с избыточным ремоделированием ЛЖ, перенесших инфаркт миокарда, не наблюдают достаточного улучшения после реваскуляризации даже при наличии жизнеспособного миокарда, увеличение конечносистолического объема ЛЖ выступает негативным предиктором восстановления функции миокарда. У пациентов со значительной дилатацией ЛЖ оценка геометрических показателей ремоделирования необходима для принятия решения о целесообразности дополнения реваскуляризации операцией по редукции объема ЛЖ. Выполнение таких операций более эффективно на ранних этапах ишемической перестройки.

**Ключевые слова:** ишемическая кардиомиопатия, ремоделирование, жизнеспособность, визуальная диагностика, реконструкция желудочка.

### N.D. Oryshchyn

Danylo Galycky Lviv National Medical University, Ukraine  
Lviv Regional Centre of Cardiology, Ukraine

## Criteria of eligibility of patients with ischemic cardiomyopathy for revascularization and other surgical procedures

The aim of this review is to summarize contemporary approaches to the management of ischemic cardiomyopathy taking into consideration myocardial viability and geometric changes of left ventricle (LV). Information about methods of viability assessment and their importance before revascularization in patients after myocardial infarction is presented. Viability assessment is essential for management of ischemic cardiomyopathy; identification of sufficient amount of viable myocardium predicts beneficial effect of revascularisation. Methods of LV remodeling assessment and value of ventricular reconstruction in patients after myocardial infarction are discussed. Patients with extensive LV remodeling, even with sufficient amount of viable myocardium don't have benefit of revascularization: increased LV volume is a negative predictor of myocardial function recovery. In patients with LV dilatation assessment of geometric indexes is needed to make decision about volume reduction surgery, which is more effective at the early stages of ischemic remodeling.

**Key words:** ischemic cardiomyopathy, remodeling, viability, imaging, ventricular reconstruction.