

УДК 616.127-007.64-089

В.И. Урсуленко, Е.К. Гогаева, Л.В. Якоб, Н.Л. Руденко, Н.М. ВеричГУ «Национальный институт сердечно-сосудистой хирургии им. Н.М. Амосова НАМН Украины»,
Киев

Хирургическое лечение аневризм левого желудочка заднебазальной локализации

Цель работы – изучить распространенность и клинические проявления заднебазальных аневризм левого желудочка (ЗБАЛЖ), обосновать показания для их резекции, оценить эффективность разработанной методики резекции способом «изнутри».

Материалы и методы. В НИССХ им. Н. М. Амосова НАМН Украины за период 2000–2015 гг. выполнено 11 тыс. операций шунтирования венечных артерий (ШВА) на работающем сердце по поводу ишемической болезни сердца. Пациентов со ЗБАЛЖ было 136 (6,9 %). У 85 из них операция ШВА сочеталась с резекцией аневризмы. В остальных случаях (n = 51) необходимости и показаний для резекции малой аневризмы не установлено. Эффективность разработанной методики резекции ЗБАЛЖ и пластики левого желудочка (ЛЖ) изучали по интраоперационным данным, результатам ЭКГ, эхокардиографии и катетеризации полостей сердца, изменению маркеров повреждения миокарда.

Результаты. Разработанная методика хирургического лечения обеспечивала статистически значимое уменьшение конечнодиастолического объема ЛЖ, что сопровождалось уменьшением конечносистолического объема и увеличением фракции выброса на 27,0 %, снижением конечнодиастолического диаметра ЛЖ и систолического давления в легочной артерии соответственно на 52,2 и 29,0 %. В ранний послеоперационный период значимых послеоперационных осложнений не наблюдали, за исключением одного случая реторакотомии по поводу кровотечения из культи ушитого мешка аневризмы.

Выводы. Показания к устранению ЗБАЛЖ малых размеров при отсутствии митральной недостаточности и тромбов в ее полости относительно и зависят от характера стенки купола аневризмы. Разработанная методика отсечения мешка ЗБАЛЖ способом «изнутри» и пластика дефекта ЛЖ с последующим герметичным сшиванием мешка аневризмы отличается простотой и доступностью, обеспечивает хороший эффект по восстановлению геометрии ЛЖ, улучшению его систолической функции.

Ключевые слова: аневризма левого желудочка, аневризмэктомия, эндовентрикулопластика.

Постинфарктные аневризмы левого желудочка (АЛЖ) являются самым частым и опасным осложнением ишемической болезни сердца (ИБС): они способствуют быстрому прогрессированию сердечной недостаточности (СН) с эпизодами тяжелых нарушений ритма сердца, системных тромбоэмболий, что приводит к быстрой и тяжелой инвалидизации пациентов с неблагоприятным прогнозом для жизни. Медикаментозная терапия в этих случаях неэффективна. Единственно эффективным методом лечения является хирургический. Диагностика и способы хирургического лечения ИБС с аневризмами передней локализации детально разработаны

[1, 4, 5] и достаточно освоены, однако при заднебазальной локализации аневризм, в связи с их нечастым развитием, вопросы клинического течения и хирургического лечения мало представлены в литературе [2].

По разным данным, в структуре всех АЛЖ заднебазальные аневризмы левого желудочка (ЗБАЛЖ) встречаются в 5–8 % случаев [2, 6, 8]. Развиваются они вследствие инфаркта миокарда (ИМ) задней локализации, в основном после окклюзии просвета правой венечной артерии (ПВА). Во многих случаях ИМ заднебазальной локализации клинически протекает нетипично. Для него не характерна классическая стенокар-

дия, часто это бессимптомные ИМ, и больные переносят их на ногах. В зависимости от размеров аневризмы и количества пораженных венечных артерий (ВА) варьируют не только клинические проявления, но и особенности течения болезни.

ЗБАЛЖ часто сочетаются с митральной недостаточностью (МН), реже с разрывом межжелудочковой перегородки (РМЖП), что в значительной степени осложняет клиническую картину болезни. До настоящего времени методы диагностики аневризм разной величины и хирургическая тактика их лечения окончательно не определены. В некоторых случаях, когда мешок аневризмы плотно спаян с перикардом и тканью легкого и увеличивается до гигантских размеров, выраженный спаечный процесс и наличие тромбов в мешке аневризмы затрудняют точное определение характера аневризмы – истинной или ложной ЗБАЛЖ. Поэтому разработка и совершенствование хирургического лечения ЗБАЛЖ является актуальной задачей и представляет особый интерес для кардиохирургов.

Цель работы – изучить распространенность и клинические проявления заднебазальных аневризм левого желудочка, обосновать показания для их резекции, оценить эффективность разработанной методики резекции способом «изнутри».

Материалы и методы

В НИССХ им. Н.М. Амосова НАМН Украины за период 2000–2015 гг. включительно выполнено 11 тысяч операций шунтирования венечных артерий (ШВА) на работающем сердце по поводу ИБС. У 1963 (16,7 %) пациентов из общей когорты больных шунтирование сочеталось с резекцией АЛЖ передней и задней локализации. Пациентов со ЗБАЛЖ было 136 (6,9 %).

ЗБАЛЖ развиваются после трансмуральных ИМ в результате окклюзии ПВА, часто в сочетании с поражением огибающей ветви (ОВ) левой венечной артерии (ЛВА). В нашей практике изолированная окклюзия ОВ ЛВА только в одном случае была причиной развития огромной тромбированной ЗБАЛЖ.

Лишь у 85 из 136 больных со ЗБАЛЖ операция ШВА сочеталась с резекцией аневризмы. В остальных случаях необходимости и показаний для резекции малой аневризмы не установлено ($n = 51$). Пять пациентов с малой ЗБАЛЖ, перенесшие резекцию или наружную пластику аневризм, включены в группу больных со средними и большими аневризмами.

Для получения объективных данных о клиническом течении и результатах хирургического лечения пациентов разделили на группы: первая

($n = 61$) – со средними и большими аневризмами, вторая ($n = 24$) – больные с гигантскими аневризмами. Отдельную группу ($n = 51$) составили пациенты, у которых резекцию аневризмы не выполняли по причине малых размеров и состоятельности стенки мешка ЗБАЛЖ. Клиническая характеристика пациентов представлена в *табл. 1*.

Большинство обследованных составили мужчины. Средний возраст больных – 58 лет. Период с момента появления симптомов или диагностированного ИМ до операции – 1–5 лет (в среднем 2,2 года). Помимо жалоб на приступы стенокардии разного характера, пациенты со ЗБАЛЖ отмечали умеренную одышку, усталость, снижение переносимости физической нагрузки. Указанные симптомы объяснялись небольшим снижением систолической функции левого желудочка (ЛЖ) в результате ишемии миокарда и увеличения его объема, в отдельных случаях – фиксацией ЗСЛЖ спаечным процессом, препятствующим нормальной механике ЛЖ при выполнении насосной функции сердца. В этой когорте пациентов относительные признаки АЛЖ на ЭКГ выявлены только у трех (5,8 %) больных, у остальных – отмечены лишь кардиосклеротические изменения ЗСЛЖ. Исходные показатели кардиогемодинамики больных со ЗБАЛЖ представлены в *табл. 2*.

По данным ЭхоКГ у пациентов также не выявлены характерные морфологические признаки ЗБАЛЖ. Исходные показатели кардиогемодинамики по данным ЭхоКГ у больных со ЗБАЛЖ оказались сопоставимыми с таковыми у пациентов с ИБС или (при множественном поражении ВА) с невыраженной стадией ишемической кардиомиопатии.

Разделение пациентов с резекцией аневризмы на группы в зависимости от размеров мешка аневризмы связано с тем, что по тяжести клинического состояния, наличию тяжелых сопутствующих кардиальных осложнений они значительно отличаются и нуждаются в хирургическом лечении разной степени сложности. Именно нетипичность клинических проявлений болезни и признаков развития острого ИМ явилась причиной запоздалого ($(2,7 \pm 0,5)$ года) направления больных для выбора метода лечения.

В клинику пациентов направляли уже при наличии стенокардии напряжения и покоя, СН III–IV ФК, хотя ИМ в анамнезе они отметили в половине случаев, особенно при гигантских аневризмах.

ЭКГ-признаки при задних аневризмах менее ярки и совершенно не проявляются при заднебазальном расположении в стандартных отведениях.

Таблиця 1
Характеристика пациентов со ЗБАЛЖ, особенности клинического течения заболевания (n = 136)

Показатель	Средние и большие ЗБАЛЖ (n = 60)	Гигантские ЗБАЛЖ (n = 25)	Всего (n = 85)	Без резекции ЗБАЛЖ (n = 51)
Мужчины	57 (95,0 %)	24 (96,0 %)	81 (95,3 %)	48 (94,1 %)
Женщины	3 (5,0 %)	1 (4,0 %)	4 (4,7 %)	3 (5,9 %)
Возраст, годы				
Мужчины	58,5 ± 5,2	63,4 ± 6,3	58,4 ± 5,3	58,5 ± 5,2
Женщины	56,0 ± 3,5	58,0 ± 4,3	57,0 ± 3,5	56,3 ± 3,5
ИМ в анамнезе	26 (43,6 %)	18 (72,7 %)	47 (55,3 %)	18 (35,3 %)
ЭхоКГ-признаки				
ЗБАЛЖ	14 (23,3 %)	10 (40,0 %)	24 (28,2 %)	0
Акинезия ЗСЛЖ	17 (28,3 %)	6 (24,0 %)	23 (26,0 %)	3 (5,9 %)
Длительность анамнеза ЗБАЛЖ, годы	2,2 ± 0,3	3,3 ± 2,5	2,7 ± 2,0	2,2 ± 1,5
Недостаточность кровообращения				
III ФК по NYHA	66,7 %	8,3 %	58,4 %	68,6 %
IV ФК по NYHA	33,3 %	91,7 %	38,5 %	31,4 %
Стенокардия				
III ФК	40,2 %	22,3 %	3,5 %	20 (39,2 %)
IV ФК	59,2 %	66,7 %	59,8 %	30 (58,8 %)
ЭКГ-признаки				
Кардиосклероз ЗСЛЖ	75,0 %	63,6 %	43,5 %	38 (74,5 %)
ЗБАЛЖ	25,0 %	36,4 %	23,8 %	3 (5,9 %)
Атриовентрикулярная блокада	0	8,3 %	3,3 %	0
Фибрилляция предсердий	0	8,3 %	9,6 %	1 (1,2 %)
Гидроторакс	11,1 %	33,4 %	20,0 %	0
Острое нарушение мозгового кровообращения	0	8,3 %	3,3 %	0

Категорийные показатели приведены как количество случаев и доля, количественные – в виде М±m. ЭхоКГ – эхокардиография; ЗСЛЖ – задняя стенка левого желудочка; ФК – функциональный класс.

Таблиця 2
Исходные показатели кардиогемодинамики у больных со ЗБАЛЖ

Показатель	Средние и большие ЗБАЛЖ (n = 60)	Гигантские ЗБАЛЖ (n = 25)	Всего (n = 85)	Без резекции ЗБАЛЖ (n = 51)
КДО ЛЖ, мл	174,3 ± 29,3	336,9 ± 75,5	275,6 ± 65,6	148,6 ± 6,5
КСО ЛЖ, мл	90,0 ± 16,3	214,3 ± 41,4	152,2 ± 37,7	83,2 ± 3,7
Ударный объем ЛЖ, мл	86,0 ± 11,5	99,0 ± 19,5	92,8 ± 18,5	92,8 ± 5,5
Фракция выброса ЛЖ, %	49,3 ± 7,7	30,8 ± 5,4	40,5 ± 3,5	51,5 ± 4,5
Признаки АЛЖ	14 (23,3 %)	10 (40,0 %)	24 (28,2 %)	0
КДД ЛЖ, мм рт. ст.	5,5 ± 0,7	22,6 ± 8,3	13,9 ± 9,3	3,8 ± 2,1
СДЛА, мм рт. ст.	61,6 ± 10,5	72,5 ± 10,2	69,3 ± 9,8	39,3 ± 3,8
РМЖП	11,4 %	16,6 %	15,3 %	0
Разрыв стенки АЛЖ	0	8,4	6,6 %	0
Пораженные ВА	2,1 ± 0,9	2,3 ± 0,7	2,2 ± 0,8	2,8 ± 0,8

Категорийные показатели приведены как количество случаев и доля, количественные – в виде М±m. КДО – конечнодиастолический объем; КСО – конечносистолический объем; КДД – конечнодиастолический диаметр; СДЛА – систолическое давление в легочной артерии.

Точный диагноз можно поставить на основании данных коронаро- и вентрикулографии. С помощью ЭхоКГ, компьютерной и магнитно-резонансной томографии также можно диагностировать

ЗБАЛЖ, однако вопрос применения этих методов для установления количественных параметров аневризмы (размеры и состояние стенки купола мешка) требует дальнейшего изучения.

Как правило, ЗБАЛЖ имеют мешковидную форму, конфигурация хорошо видна на вентрикулографии и легко диагностируется по изменению формы ЛЖ в систолу и диастолу (рис. 1).

Для индивидуального определения размеров ЗБАЛЖ мы разработали простой способ, суть которого заключается в том, что камера ЛЖ условно делится на три части: верхушечную, среднюю и базальную. Если тень аневризмы соответствовала по объему верхушечной части ЛЖ, ее расценивали как аневризму малых размеров, если верхушечной и средней части камеры ЛЖ – как среднюю или большую. В случае сопоставимости тени с объемом ЛЖ или его превышения размеры аневризмы расценивали как гигантские (рис. 2).

Развитие постинфарктной АЛЖ любой локализации у больных ИБС редко сочетается с окклюзией одной ВА. Как правило, имеется поражение разной степени и других ВА.

Анализ характера поражения ВА при задней локализации аневризмы показал, что причиной развития ЗБАЛЖ явилась окклюзия просвета функционально значимой ПВА, видимо, при отсутствии ее исходной коллатеральной связи с ЛВА. При наличии АЛЖ, особенно в сочетании с выраженным спаечным процессом, не всегда представляется возможным выполнить шунтирование всех пораженных ВА. Варианты поражения ВА и доля шунтированных представлены в табл. 3.

Окклюзия ПВА выявлена у 100 % оперированных нами пациентов. В половине случаев окклюзия ПВА сочеталась с поражением ОВ ЛВА, но ни в одном случае не наблюдали развития ЗБАЛЖ, вызванного окклюзией ОВ ЛВА. При значимой окклюзии ОВ ЛВА отмечали развитие большой, тромбированной леволатераль-

ной аневризмы ЛЖ. Практически в половине случаев окклюзия ПВА сочеталась с поражением ПМЖВ. В среднем количество шунтированных ВА составило $2,2 \pm 0,8$, не удалось осуществить ШВА в 16,0 % случаев.

Показания, варианты и методы хирургического лечения ЗБАЛЖ

Учитывая характер течения этого заболевания и прогноз для жизни, пациентам с ИБС, осложненной развитием аневризмы в заднебазальной области, показано хирургическое лечение, объем которого зависит от количества пораженных ВА и характера поражения, размеров аневризмы.

При поражении только ПВА, гемодинамически незначимых бляшках в других ВА и малых размерах аневризмы целесообразно открыть просвет этой артерии с установкой стента. В дальнейшем, возможно, пациенту понадобится более обширная операция. При множественном поражении ВА лечение может тоже ограничиться ангиопластикой или только операцией ШВА. Если купол выпячивания аневризмы представлен тонкой соединительной тканью и к тому же сочетается с МН, требуется резекция аневризмы и устранение МН. Такие аневризмы склонны к увеличению, при этом возрастает и степень МН.

Хирургическая тактика при ЗБАЛЖ небольших и средних размеров. Удаление малых ЗБАЛЖ, купол которых представлен тонкой соединительной тканью, при отсутствии тромбов не представляет трудности. Резекцию таких аневризм после ШВА на работающем сердце можно выполнить при искусственной фибрилляции сердца (рис. 3А) или способом наружной пликаций купола мешочка аневризмы на работающем сердце (рис. 3Б), чтобы предотвратить ее

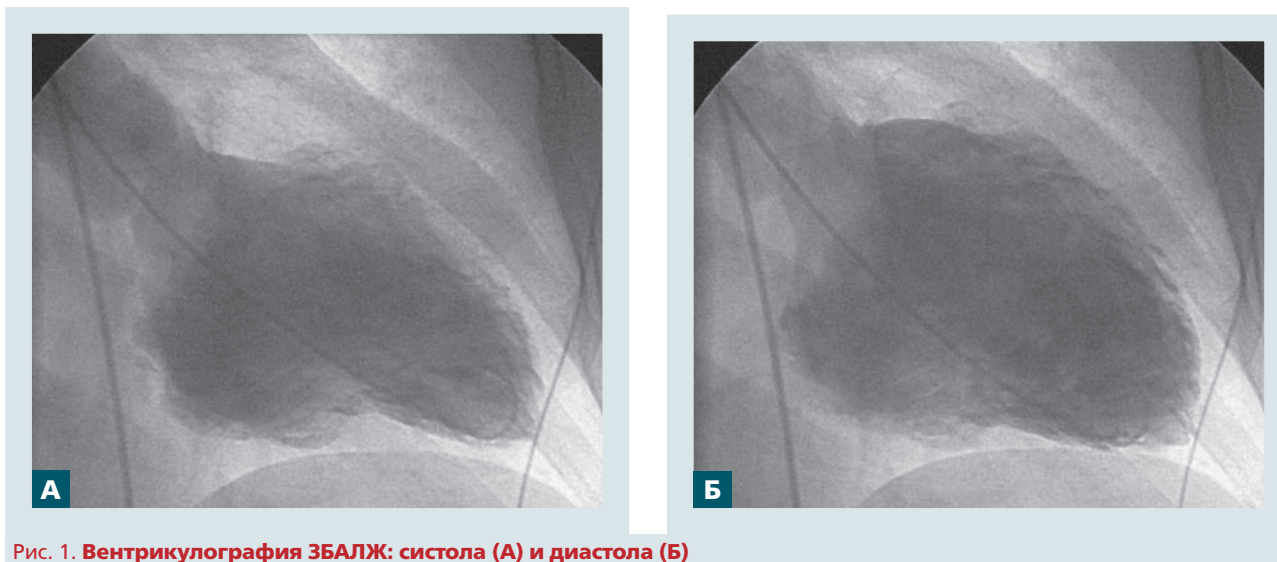


Рис. 1. Вентрикулография ЗБАЛЖ: систола (А) и диастола (Б)

Таблиця 3

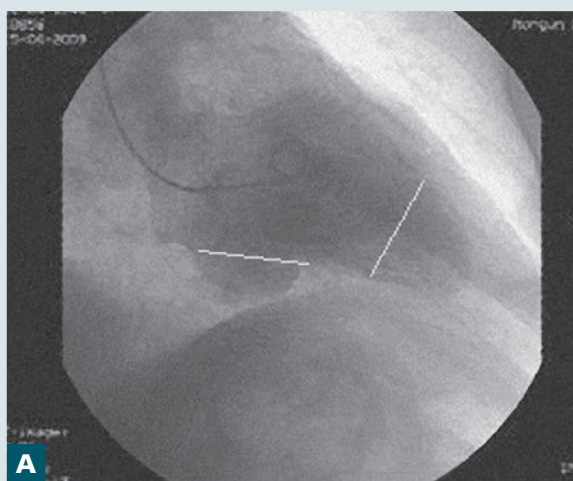
Варианты поражения ВА и количество процедур шунтирования при ЗБАЛЖ

ВА	Пораженные ВА	Шунтированные ВА		Всего
		Средние и большие ЗБАЛЖ	Гигантские ЗБАЛЖ	
ПВА	100 %	22,2 %	25,4 %	72,0 %
ЗМЖВ ПВА	83,5 %	55,5 %	66,6 %	23,3 %
АОК	53,3 %	44,4 %	58,8 %	93,7 %
ПМЖВ	43,5 %	38,8 %	50,0 %	100,0 %
Диагональная ветвь	23,3 %	27,7 %	16,6 %	100,0 %
ОВ ЛВА	53,5 %	27,7 %	50,0 %	75,3 %

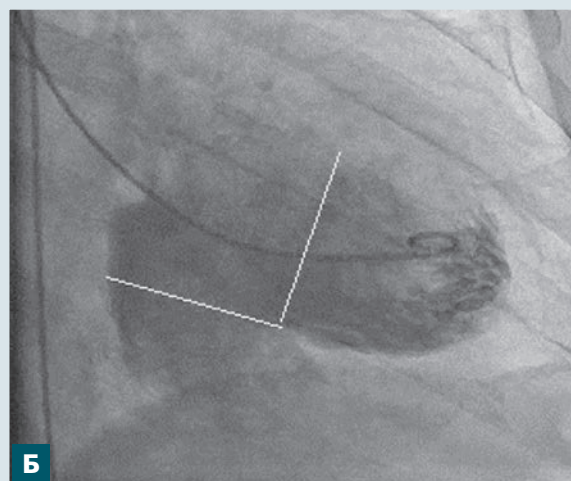
ЗМЖВ – задняя межжелудочковая ветвь; АОК – артерия острого края; ПМЖВ – передняя межжелудочковая ветвь; ОВ – огибающая ветвь.

увеличение в дальнейшем. Даже средних размеров ЗБАЛЖ, незначительно спаянные с перикардом, не являются проблемой в случае резекции, особенно способом «изнутри» (рис. 3В).

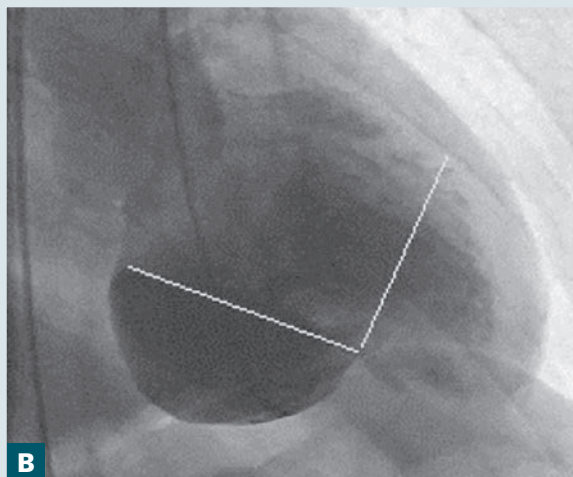
Поскольку при наружной пликацией малых аневризм существует опасность конфликта со структурами митрального клапана (МК), более безопасной является их резекция способом



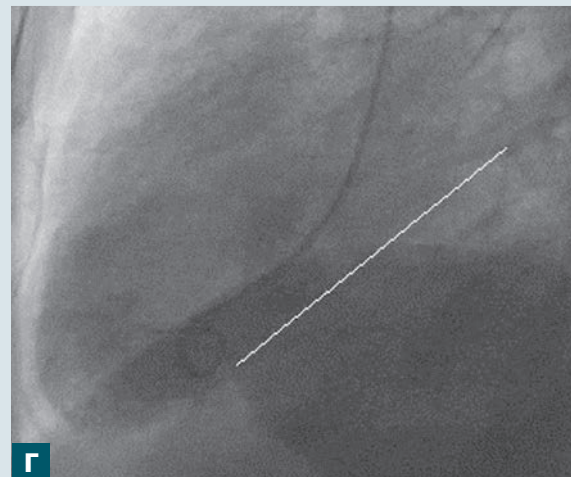
А



Б



В



Г

Рис. 2. Определение размеров ЗБАЛЖ: малая (А, Б), средняя (В), гигантская (Г) ЗБАЛЖ

«изнутри» с целью контроля расположения папиллярных мышц и хорд.

Если для аневризм малых размеров существуют относительные показания к хирургическому лечению, то при аневризмах средних, больших и гигантских размеров показания являются абсолютными, а операция – единственным способом лечения. Аневризмы таких размеров представляют повышенный риск при хирургическом лечении и характеризуются значительной степенью сложности для хирурга. Это связано с тем, что мешок аневризмы всегда плотно спаян с перикардом, корнем и легочной тканью левого легкого, глубоко опускается в левый плевральный синус. Часто спаечный процесс не ограничивается областью мешка аневризмы, а сопровождается тотальным слипчивым перикардитом. Большие ЗБАЛЖ нередко сочетаются с РМЖП, МН, некрозом, расслоением или разрывом стенки мешка аневризмы.

Выраженный спаечный процесс, иногда в сочетании с расслоением некротизированной стенки мешка аневризмы или с РМЖП, когда правый желудочек плотно прилегает к грудине, значительно осложняет доступ к сердцу с угрозой его повреждения уже при стернотомии. Это блокирует путь для быстрого и безопасного подключения аппарата искусственного кровообращения (АИК) – в таких случаях необходимо планировать вариант подключения через бедренные сосуды.

У пациентов с выраженной СН (фракция выброса менее 30 %), выраженной легочной гипертензией (СДЛА более 70 мм рт. ст.), с большим КДД ЛЖ необходимо планомерно, до начала операции (на операционном столе или на ангиоскопе), подключить вспомогательное кровообращение методом внутриаортальной баллонной контрпульсации.

Огромные технические трудности при выделении мешка ЗБАЛЖ для резекции объясняются высоким риском повреждения корня и ткани легкого, диафрагмы, мешка аневризмы, а также вероятностью возникновения трудно контролируемого кровотечения, абсцедирования легкого, сепсиса и др. В нашей практике мы столкнулись с подобным риском, когда впервые оперировали больного с аневризмой больших размеров и пошли по пути ее выделения из спаечного процесса. Это повлекло развитие указанных выше послеоперационных осложнений, приведших в дальнейшем к фатальному исходу. Этот случай заставил нас обратиться к поиску более простых и менее травматичных способов резекции, исключающих необходимость выделения мешка аневризмы.

Хирургическое лечение ЗБАЛЖ с резекцией аневризмы способом «изнутри». Опти-

мальным вариантом доступа к сердцу при ИБС и возникших при этом осложнениях является продольная стернотомия. Параллельно выделяется большая подкожная вена голени – с сохранением небольшой длины боковых веток для формирования венозных трансплантатов. При наличии условий и необходимости шунтирования ПМЖВ выделяется внутренняя грудная артерия.

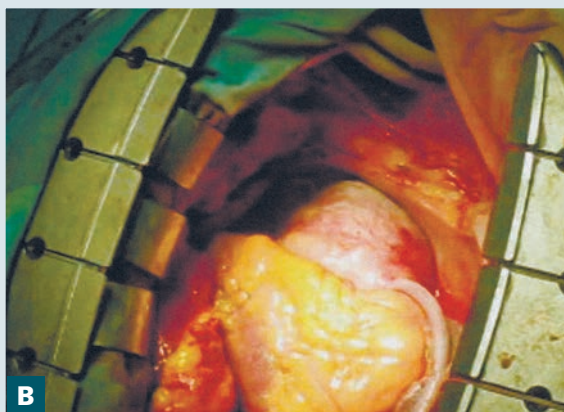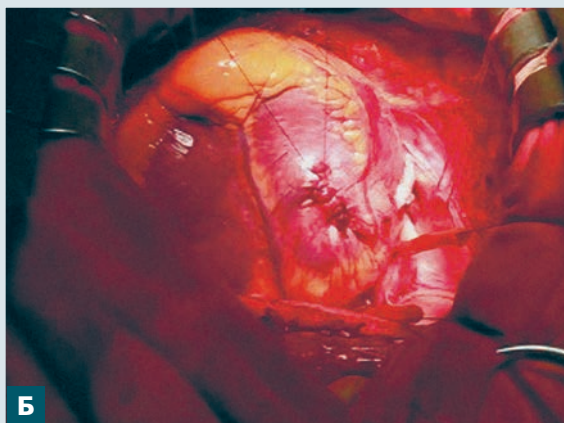

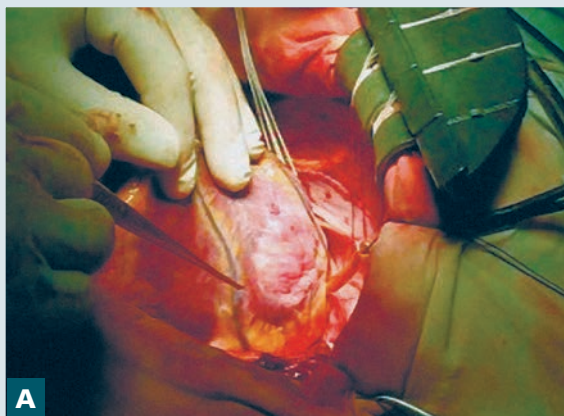
Рис. 3. Большая ЗБАЛЖ: А – резекция ЗБАЛЖ; Б – наружная пликация ЗБАЛЖ; В – резекция способом «изнутри»

В зависимости от гемодинамической ситуации подшивание шунтов к аорте и ШВА выполняют на работающем сердце без АИК или частично с АИК (возможно и проведение всего этапа с АИК).

Всегда желательно использовать боковые ветки на венах для последовательного шунтирования нескольких ВА (рис. 4). Срез ветки почти у основания выгоден тем, что у основания имеется фиброзное кольцо, снижающее риск деформации анастомоза более значительно, чем при наложении анастомоза бок в бок продольно и в виде ромба. В ряде случаев при проблемной аорте целесообразно подшить к основному шунту одну или две ветки.

Восстановлению кровотока по стенозированным и окклюзированным ВА до внутрисердечного этапа мы придаем большое значение, даже если это предполагает эндартерэктомию,

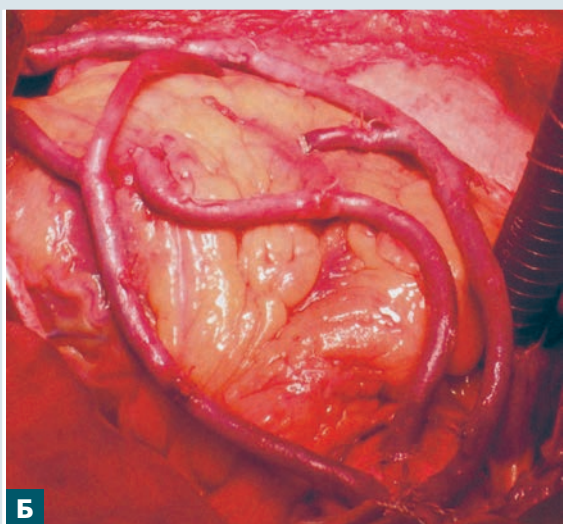
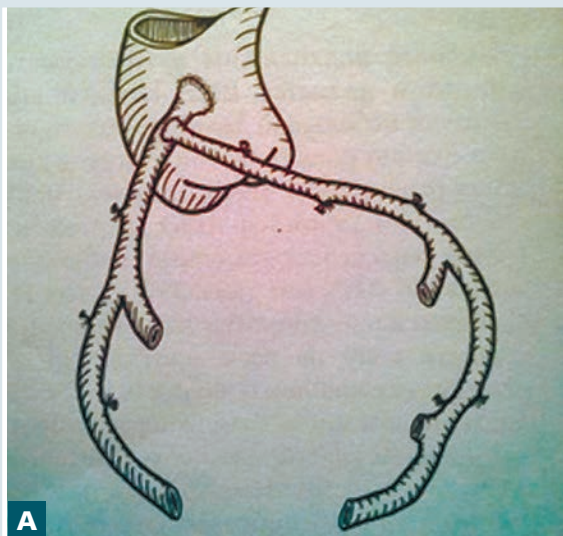


Рис. 4. Ветвистый кондуит: А – схема; Б – фото

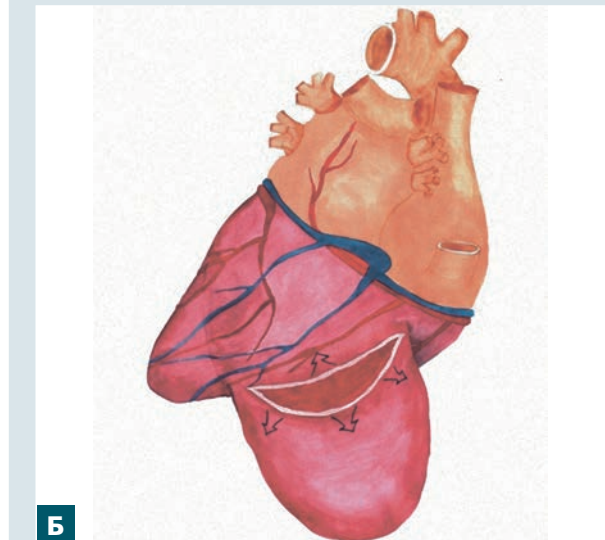
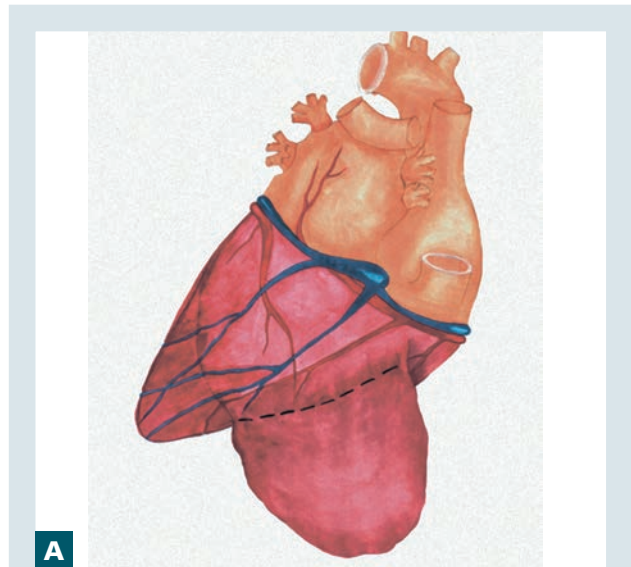


Рис. 5. Резекция ЗБАЛЖ. Определение места рассечения (А) и рассечение (Б) стенки аневризмы

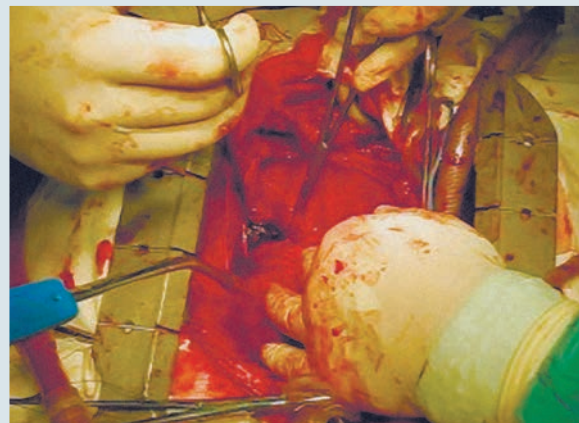


Рис. 6. Рассечение стенки аневризмы: периперационное фото

наложение широких анастомозов и шунтокоронаропластику.

Реваскуляризация миокарда до внутрисердечного етапа, даже в сочетании с АИК, позволит надежно защитить миокард на внутрисердечном этапе – как при фибрилляции, так и в условиях кардиоплегии, улучшить ее эффективность.

При тотальном слипчивом перикардите, особенно если есть признаки разрыва или расслоения стенки мешка аневризмы, при выраженном увеличении объема правого желудочка (при наличии РМЖП) необходимо соблюдать все предосторожности, чтобы не повредить желудочек. После распила грудины необходимо развести ее края на 5–7 см. Затем следует очистить перикард от жира в области правого ушка и правого предсердия, разделить доли вилочковой железы для доступа к восходящей аорте. Вскрывается перикард над правым ушком и восходящей аортой. Накладываются кисетные лигатуры в верхней части восходящей аорты и на правое ушко. При устойчивой гемодинамике шунты подшиваются к аорте. Если гемодинамика неустойчива, то при выделении желудочков из спаек существует риск их повреждения. Расширителем разводим края грудины несколько больше и подключаем АИК (аорта и одна вена с корзинкой).

Частично разгруженное сердце дает возможность спокойно выделить восходящую аорту и правые отделы сердца, верхнюю легочную вену и наложить кисет для левожелудочкового дренажа, дренировать полость ЛЖ. Особенно полезно дренировать его заранее у пациентов с РМЖП, что позволяет хорошо регулировать наполнение полости ЛЖ, без риска выделить восходящую

аорту, переднюю область сердца до верхней полуокружности шейки мешка задней аневризмы, определить места и оценить возможность шунтирования пораженных ВА.

Разработанная методика хирургического лечения такой патологии предусматривает ШВА на работающем сердце, без АИК или в сочетании с ним, резекцию аневризмы, устранение МН, РМЖП – при фибрилляции или в условиях кардиоплегии.

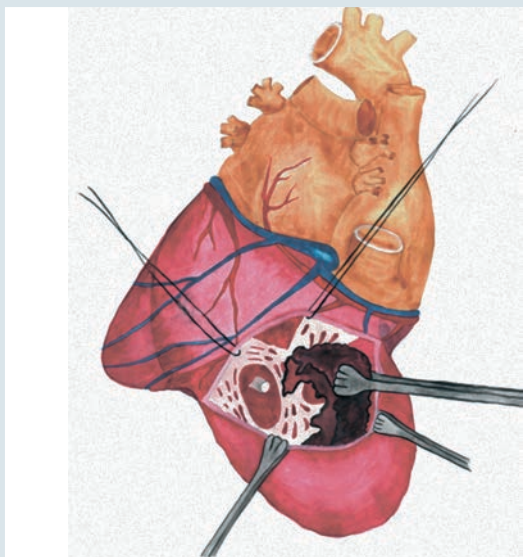
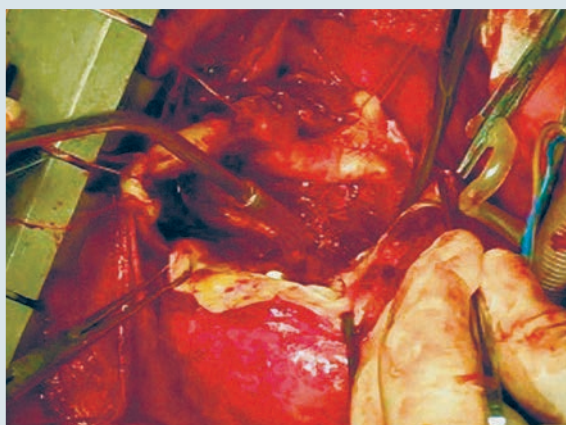
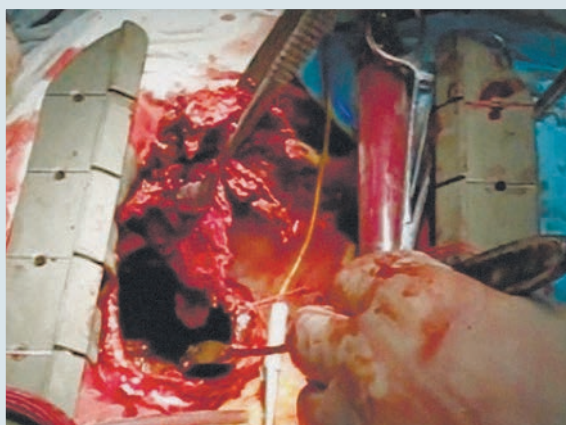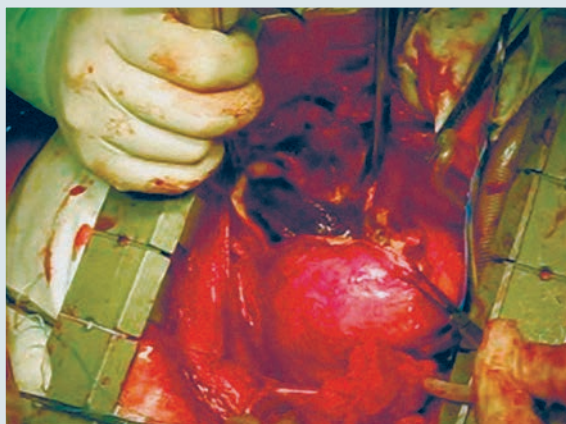


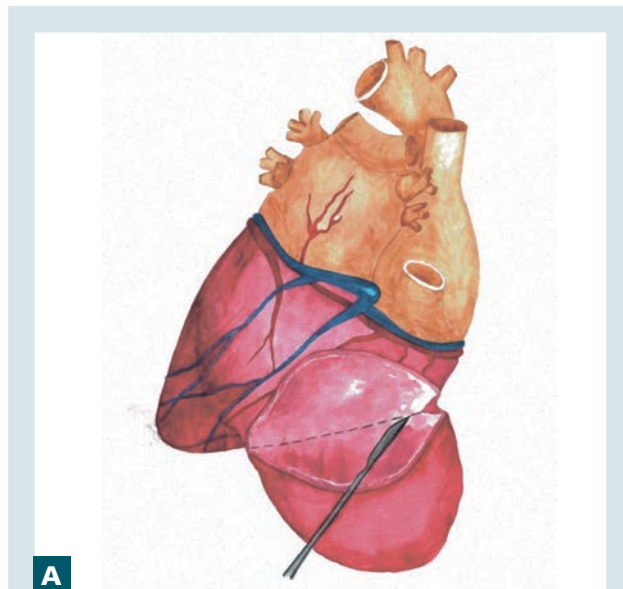
Рис. 7. Схема удаления тромбов

Рис. 8. Удаление тромбов: периоперационное фото

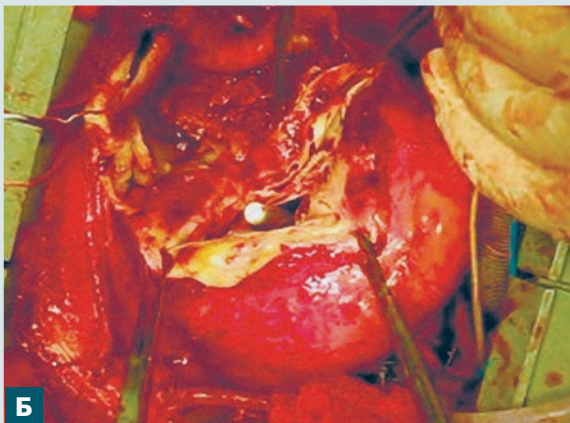Первым этапом подшивают венозные трансплантаты к аорте (необходимое количество адекватной длины) с последующим наложением дистальных анастомозов до стенозирующих ВА.

ШВА при спаечном процессе области ЛЖ и наличии там аневризмы представляет значительные трудности. Особенно сложен поиск артерий. Поэтому не всегда удается шунтировать все пораженные ВА.

После реваскуляризации миокарда выполняется третий этап операции – резекция ЗБАЛЖ. Предварительное восстановление венечного кровотока снижает или исключает риск развития ишемии миокарда во время искусственной фибрилляции сердца. ШВА на работающем сердце и резекция аневризмы на фибриллирующем сердце значительно уменьшают время искусственного кровообращения (ИК) и исключают ишемическое время сердца. После окончания ШВА выполняют искусственную фибрилляцию сердца.



А



Б

Рис. 9. Отсечение мешка аневризмы: А – схема; Б – периоперационное фото

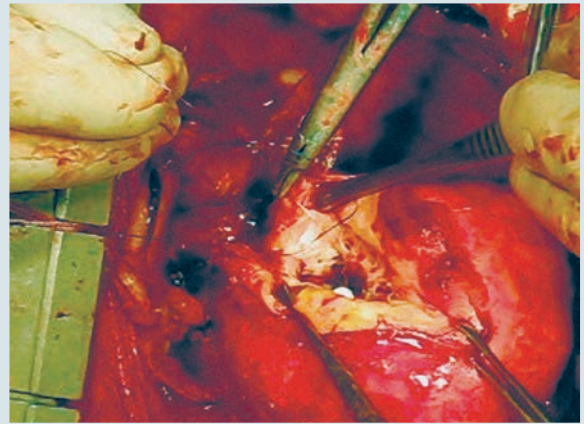


Рис. 10. Накладывание П-образного шва на нижний край дефекта с последующим наложением нижнеарусного шва

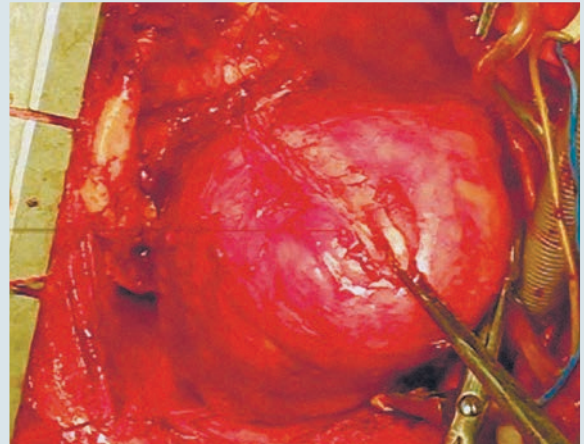


Рис. 11. Верхнеарусный обвивной шов на края разреза и П-образный шов ближе к верхушке для удаления воздуха

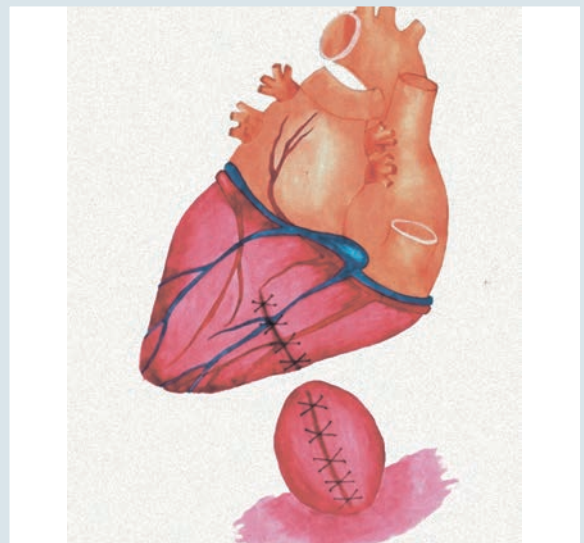


Рис. 12. Двойной обвивной шов на мешок аневризмы с периодическим захватом его купола

Методика резекції ЗБАЛЖ способом «ізнутри». Після фібриляції серця і дренирування порожнини ЛЖ (якщо це не зроблено раніше) його верхівку виводять в просвіт рани, максімально заворачивая вправо. Визначається границя переднього частини широкої шийки мішка аневризми. На цьому частині (рис. 5А) на протяженні 7–8 см стінка мішка аневризми шириною 4–5 см відділяється від перикарда. Після цього паралельно границі шийки аневризми, відступив 2 см, скальпелем розрізають стінку аневризми на протяженні 5–6 см (рис. 5Б). Зажимами Аліса захоплюють верхній і нижній краї розрізаної стінки мішка аневризми.

Немного збільшуємо довжину розрізу, розсікаючи стінку аневризми в обидві сторони (рис. 6), що дозволяє побачити всередині мішок аневризми і характер розташування в ньому тромбів, особливо виступаючих в порожнину ЛЖ. Натягненням верхнього краю розрізу підтягуємо ЛЖ і розріз вгору і вправо, видаляємо з мішка аневризми вільні тромби, щоб вони не потрапили в порожнину ЛЖ (рис. 7). Лапчатими пинцетами обережно видаляємо тромби з області широкої шийки, порожнини ЛЖ і мішка аневризми (рис. 8).

Після звільнення області шийки мішка аневризми від тромбів залишилися 2/3 задньої окружності її стінки відсікаємо ножницями і скальпелем всередині (рис. 9).

Шийка мішка, представлена фіброзним валиком, чітко диференціюється, добре видно МК, можлива оцінка його стану, доступна міжжелудочкова перегородка, зручно закривати РМЖП.

Слідуючим етапом, якщо це потрібно, закриваємо РМЖП (заплатою або швами), визначаємо необхідність пластики або заміни МК. Злишки країв області шийки мішка аневризми відсікаються. Пластика дефекта ЛЖ виконується двохъярусним швом. Нижнярусний шов накладається на фіброзну окантовку шийки аневризми, вона завжди добре виражена. Її накладають двома лігатурами (пролен 2–3) со сторони нижнього і верхнього кута дефекта, який в результаті ротації верхівки серця вправо і натягнення лігатури набуває овальну форму.

Методика накладення нижнярусного обвивного шва складається в тому, що на нижній кут дефекта накладається П-образний шов, і нитки зв'язують на 3–4 вузла (рис. 10). Далі одну лігатуру проводять назовні через край стінки мішка аневризми, другою лігатурою накладають обвивний шов на внутрішню окантовку шийки мішка аневризми до половини або трохи більше дефекта (рис. 11).

Так само накладають шви і на верхню частину рани. Спочатку сопоставляється нижній ділянок шва шляхом натягнення проленової нити з одночасним натягненням середньої петлі вигнутого зажимом. Таким чином дозволяє щільно сопоставити фіброзні краї.

Виколотими назовні лігатурами, по краях шийки мішка аневризми, обвивним швом сшиваються краї дефекта (верхнярусний шов, см. рис. 11). При накладенні верхнярусного шва необхідно 2–3 рази накладувати зміцнюючі шви. Для цього прокалюють не тільки краї дефекта, а глибоким проколом захоплюють і область нижнього яруса. В зоні верхнього кута шва залишками лігатури для видалення повітря накладається П-образний шов.

Після відновлення цілості порожнини ЛЖ видаляють залишки тромбів з мішка аневризми, резецирують її вільні краї, мішок зашивається наглухо подвійним обвивним швом, з обов'язковим періодичним підхватюванням його дна для усунення порожнини мішка (рис. 12).

Серце заповнюється кров'ю, шляхом пункції верхівки ЛЖ видаляється повітря, відключається фібриляція, і серцева діяльність відновлюється самостійно або з допомогою рятувального дефібрилятора.

Після відновлення серцевої діяльності і нормалізації артеріального тиску (при паралельній роботі АИК) необхідно провести ретельний контроль гемостаза шва на шлудочку і особливо герметичності шва мішка аневризми, де багатократні перикардальні гілки в ранній післяопераційний період можуть викликати кровотечу.

Операція виконується в умовах нормотермії, з попередньою ревазуляризацией міокарда, тому швидко відновлюються скоротимість міокарда і адекватна гемодинаміка, зникає необхідність в АИК. Якщо необхідно коригувати МН, тоді резекцію аневризми і лікування МК краще виконувати в умовах кардіоплегії, щоб не втрачати час на перехід з однієї методики на іншу.

Накоплені нами досвід ШВА показав, що при тривалих ділянках облітерації просвіта ПВА краще послідовно шунтувати АОК і ЗМЖВ ПВА, навіть якщо вона кровоснабжає зону аневризми.

Ефективність розробленої методики резекції ЗБАЛЖ і пластики ЛЖ оцінювали клінічно, а також по інтраопераційним даним, динаміці показувальників кардіогемодинаміки по ЕхоКГ і катетеризації порожнин серця до і після операції, по зміні маркерів пошкодження міокарда при різній тривалості

Таблиця 4

Інтра- і післяопераційні показателі при хірургічному ліченні ЗБАЛЖ з використанням штучної фібриляції серця

Показатель	Средние и большие ЗБАЛЖ	Гигантские ЗБАЛЖ
Длительность ИК, мин	90,2 ± 10,3	120,4 ± 15,5
Длительность фибрилляции, мин	39,8 ± 4,5	66,5 ± 21,5
Среднее количество шунтов	2,1 ± 0,4	2,3 ± 0,2
Средняя доза допамина	3,1 ± 0,2	2,4 ± 0,2
Доставлены в ОИТ на самостоятельном дыхании	38,8 %	25,0 %
ЭКГ		
Положительная динамика	22,2 %	41,6 %
Без динамики	55,5 %	41,6 %
Сухой перикардит	22,2 %	16,6 %
МВ-КФК, ед./л		
После операции	63,7 ± 6,2	63,3 ± 3,3
Через 16–18 ч	8,54 ± 5,5	78,6 ± 9,6

Категорийные показатели приведены как количество случаев и доля, количественные – в виде М±m. МВ-КФК – МВ-фракция креатин-фосфокиназы.

искусственной фибрилляции сердца. Анализ и оценка интра- и послеоперационных показателей подтвердили эффективность методики (табл. 4).

Анализ показателей времени, затраченного на выполнение основного этапа операции (в том числе и продолжительности ИК), позволяет сделать вывод о преимуществе использования разработанного метода. Даже в группе с гигантскими аневризмами продолжительность ИК в среднем составила (120,4 ± 15,5) мин, в то время как в группе с большими аневризмами – (90,2 ± 10,3) мин. Время, затраченное на резекцию больших аневризм и на пластику ЛЖ, находилось в пределах (39,8 ± 7,7) мин, а для резекции гигантских аневризм понадобилось в среднем (66,5 ± 21,5) мин. Максимальное время равнялось 101 минуте при хорошем результате. Изложенное подтверждает, что методика резекции ЗБАЛЖ «изнутри» и пластика (включая коррекцию сопутствующих осложнений) позво-

ляют сократить длительность ИК и фибрилляции сердца на безопасное время.

Показатели кардиогемодинамики до и после операции (табл. 5) свидетельствуют о том, что исходно значительно увеличенный КДО ЛЖ уменьшился на 41,8 %, что сопровождалось уменьшением КСО и увеличением фракции выброса ЛЖ на 27,0 %. Исходно увеличенные КДД ЛЖ и СДЛА после операции снизились на 53,3 и 39,0 %.

Контрольная рентгеноконтрастная вентрикулография показала хороший эффект по восстановлению геометрии и объема ЛЖ (рис. 13).

Результаты и обсуждение

По данным статистической обработки 11 000 протоколов операций по поводу ИБС установлено, что ЗБАЛЖ развилась у 136 (1,2 %) больных. В структуре постинфарктных аневризм

Таблиця 5

Основні показателі кардиогемодинаміки у больних со ЗБАЛЖ до і після операції на госпитальному етапі

Показатель	До операции	После операции	Σ %
КДО ЛЖ, мл	275,5 ± 75,6	160,8 ± 27,5	-41,8
КСО ЛЖ, мл	169,6 ± 37,7	108,2 ± 18,4	-36,0
Ударный объем ЛЖ, мл	97,6 ± 18,8	89,0 ± 9,3	-8,2
Фракция выброса ЛЖ, %	35,2 ± 8,5	48,2 ± 6,8	+27,0
КДД ЛЖ, мм рт. ст.	30,6 ± 9,3	14,7 ± 4,5	-53,3
СДЛА, мм рт. ст.	64,8 ± 9,8	39,3 ± 3,5	-39,0

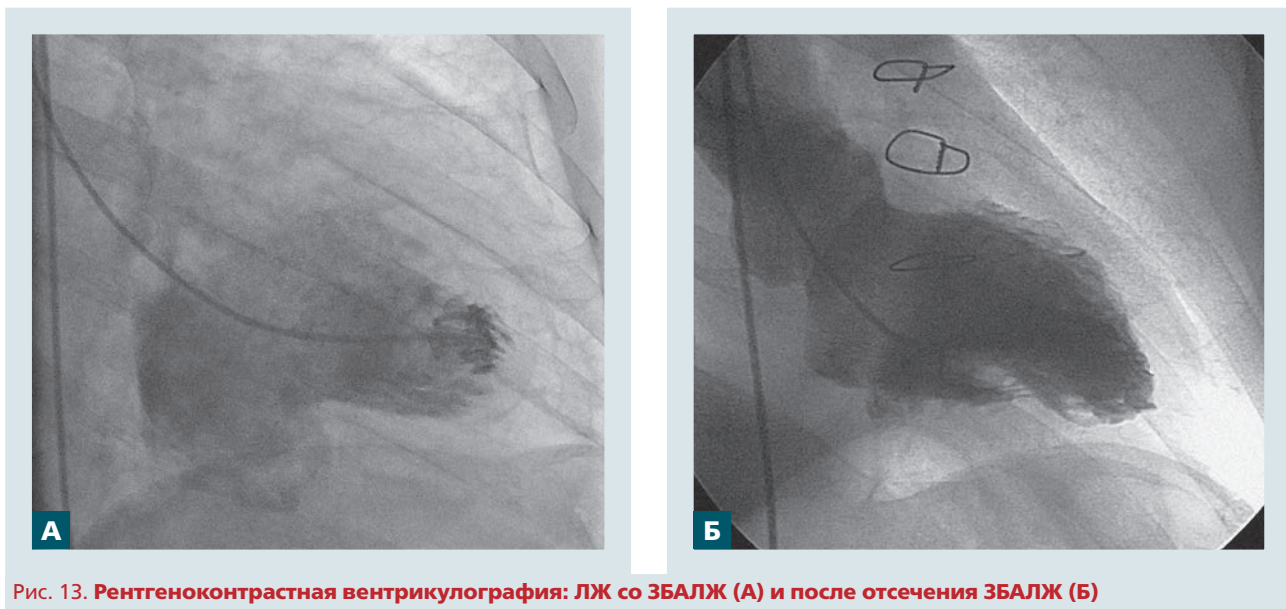


Рис. 13. Рентгеноконтрастная вентрикулография: ЛЖ со ЗБАЛЖ (А) и после отсечения ЗБАЛЖ (Б)

ЛЖ ($n = 1963$) этот показатель составил 6,9 %, что согласуется с результатами исследований (5–7 %) других авторов. У трети больных такие аневризмы имеют относительные показания для хирургического лечения.

При развитии средних, больших и гигантских ЗБАЛЖ показания к хирургическому лечению абсолютные, особенно при аневризмах гигантских размеров, представляющих большой риск для жизни больных, а для хирурга – высокую степень сложности. Отсутствие характерных клинических признаков этой патологии является одной из основных причин позднего направления больных на лечение. Стенокардия III–IV ФК, по поводу которой пациентов направляли для обследования и выбора метода лечения, имела место примерно в 45 % всех случаев, клинические проявления у больных были обусловлены стенозами просвета (в сочетании с окклюзией ПВА) одной или нескольких ($2,2 \pm 0,8$) ВА с прогрессирующей СН.

Анализ характера поражения ВА при такой локализации аневризмы показал, что причиной развития ЗБАЛЖ явилась окклюзия просвета функционально значимой ПВА при отсутствии коллатералей с ЛВА. В половине случаев (52,2 %) такое поражение сочеталось с поражением ОВ ЛВА, в 45,3 % – с поражением ПМЖВ ЛВА.

Клинические признаки застойной СН III–IV ФК по NYHA имели место у подавляющего большинства оперированных. Нарушения ритма сердца и мозгового кровообращения, гидроторакс, асцит, отечность нижних конечностей были характерны для больных, у которых ЗБАЛЖ сочеталась с другими кардиальными осложне-

ниями, и для пациентов с аневризмами гигантских размеров. Усугубляли течение болезни и осложняли хирургическое лечение такие факторы, как суб- или тотальный слипчивый перикардит (56,5 % больных), наличие РМЖП (17,4 %) и «проблемной» аорты (8,6 %), выраженная МН (8,6 %), нарушения ритма сердца или постоянная форма фибрилляции предсердий.

Анализ раннего послеоперационного периода показал отсутствие значимых послеоперационных осложнений, за исключением одного случая реторакотомии по поводу кровотечения из культи ушитого мешка аневризмы. Из числа оперированных умер один пациент. Это была первая операция у больного с гигантской ЗБАЛЖ. У 72-летнего пациента с поражением всех ВА, тотальным слипчивым перикардитом при попытке выделить сердце из спаек и подвести тесемки под полые вены был поврежден некротически измененный мешок аневризмы и перикард, с контролируемым кровотечением. В области корня легкого обнаружен абсцесс. Подключение АИК, проведение кардиоплегии, выделение и резекция аневризмы с последующей пластикой ЛЖ, ШВА потребовали длительного времени ИК и пережатия аорты. Послеоперационный период осложнился кровотечением и последовавшей за этим реторакотомией, что в итоге привело к генерализованной инфекции, СН, отеку мозга и смерти больного.

Детальный анализ проведенной операции показал, что выделение из спаек большого (а тем более гигантского) мешка аневризмы является технически трудным, длительным процессом, с большим риском развития грозных осложнений.

Опыт первой подобной операции заставил нас отказаться от такого метода и побудил к поиску менее травматичной и более эффективной методики отсечения ЗБАЛЖ. Было решено шунтировать ВА на работающем сердце, а резекцию аневризмы выполнять изнутри, не выделяя ее из спаек, при искусственной фибрилляции сердца.

Накопленный опыт свидетельствует, что разработанная методика – отсечение мешка ЗБАЛЖ способом «изнутри», устранение дефекта ЛЖ двухъярусным швом и герметичное сшивание мешка аневризмы – малотравматична, отличается простотой и доступностью и может с успехом использоваться в кардиохирургической практике.

Анализ данных обследования пациентов, у которых не резецировали малые ЗБАЛЖ, а только выполняли ШВА, в отдаленный период показал, что такие больные должны состоять на постоянном учете и периодически (каждые 2–3 года) обследоваться по поводу изменения размеров ЗБАЛЖ и МН. Последние могут увеличиваться (по отдельности или синхронно), и на определенном этапе может потребоваться хирургическое лечение. Заранее спрогнозировать эти изменения сложно, поскольку это зависит от ряда факторов.

В случаях, когда отдаленный результат считали неудовлетворительным, пациенты в стационаре были детально обследованы. Установлено, что при адекватном шунтировании ПВА и рабочих

шунтах размеры аневризмы статистически значимо не увеличивались.

В тех случаях, когда при небольшой ЗБАЛЖ имеется исходная МН 1+, при нарушении функции шунтов и прогрессировании коронаросклероза размеры аневризмы и степень МН могут синхронно изменяться в сторону увеличения и требовать резекции аневризмы и лечения МК.

Выводы

Среди постинфарктных аневризм сердца аневризмы левого желудочка заднебазальной локализации выявлены в 6,9 % случаев. Показания к их хирургической резекции обоснованы только для 4,5 % случаев.

Показания к устранению заднебазальных аневризм левого желудочка малых размеров при отсутствии митральной недостаточности и тромбов в ее полости относительно и зависят от характера стенки купола аневризмы.

Разработанная методика отсечения мешка аневризм заднебазальной области левого желудочка способом «изнутри» и пластика дефекта левого желудочка с последующим герметичным сшиванием мешка аневризмы отличается простотой и доступностью, обеспечивает хороший эффект по восстановлению геометрии левого желудочка, улучшению его систолической функции.

Конфликта интересов нет.

Участие авторов: концепция и проект исследования, редактирование – В.У.; сбор материала, написание текста – Н.Р., Л.Я., Н.В.; статистическая обработка данных – Е.Г.; обзор литературы – Н.Р.

Литература

1. Акчурин Р.С., Ширяев А.А., Галяутдинов Д.М. и др. Непосредственные результаты аневризмэктомии с эндовентрикулопластикой в лечении больных с постинфарктной аневризмой левого желудочка // Бюл. НЦССХ им. А.Н. Бакулева РАМН, сердечно-сосудистые заболевания, 12-й Всероссийский съезд сердечно-сосудистых хирургов.– М., 2006.– С. 70.
2. Урсуленко В.И. Аневризмэктомия и пластика левого желудочка у пациентов с гигантскими заднебазальными аневризмами сердца // Серце і судини.– 2009.– N 1.– С. 86–91.
3. Codini M.A., Ruggie N.T., Goldin M.D. et al. Diaphragmatic left ventricular aneurysm clinical features, surgical treatment, and longterm follow-up in 22 patients // Arch. Intern. Med.– 1982.– N 142 (4).– P. 711–714.
4. Jatene A.O. Left ventricular aneurysmectomy resection on reconstruction // J. Thorac. Cardiovasc. Surg.– 1985.– Vol. 59.– P. 321.
5. Konstantinov I., Mickleborough L.L., Graba J. Intraventricular mitral annuloplasty technique for use with repair of posterior or left ventricular aneurysm // From the Divisions of Cardiac Surgery, Cardiology, and Radiology, University BScb, Naeem Merchant, MDc Toronto, Ontario. Canada.
6. Lioulas A.G., Kokotsakis J.N., Skouteli E.A.T., Boulafendis D.G. Postinfarct left ventricular aneurysm posterior non)ischemic left ventricular aneurysm // J. Cardiovasc. Surg.: Report of 2 surgical cases.– Minerva Medica, Torino, Italie.– 1960.– Vol. 43, N 6.– P. 833–836.
7. Mattila S., Jarvinen A., Merikallio E. et al. Ischaemic cardiac aneurysms and ventricular septal defects: surgical treatment with and without revascularization department of thoracic and cardiovascular surgery, University Central Hospital, Helsinki, Finland // Scand. Cardiovasc. J.– 1980.– Vol. 14, N 3.– P. 257–262.
8. Otterstad J.E., Forfang K., Vatne K., Frysaker T. Posterior left ventricular aneurysm due to occlusion of the circumflex coronary artery with recurrent ventricular tachycardia // Case report of Medical Department and Department of Radiology and Surgical Department: Rikshospitalet, Oslo, Norway.– DOI: 10.3109/14017438209101812.

В.І. Урсуленко, О.К. Гогаєва, Л.В. Якоб, М.Л. Руденко, Н.М. Верич

ДУ «Національний інститут серцево-судинної хірургії ім. М.М. Амосова НАМН України», Київ

Хірургічне лікування аневризм лівого шлуночка задньобазальної локалізації

Мета роботи – вивчити поширеність і клінічні вияви задньобазальних аневризм лівого шлуночка (ЗБАЛШ), обґрунтувати показання для їх резекції, оцінити ефективність розробленої методики резекції способом «зсередини».

Матеріали і методи. У НІССХ ім. М.М. Амосова НАМН України за період 2000–2015 рр. виконано 11 тис. операцій шунтування вінцевих артерій (ШВА) на серці, що працює, з приводу ішемічної хвороби серця. Пацієнтів зі ЗБАЛШ було 136 (6,9 %). У 85 з них операція ШВА поєднувалася з резекцією аневризми. В інших випадках (n = 51) необхідності й показань для резекції малої аневризми не встановлено. Ефективність розробленої методики резекції ЗБАЛШ і пластики лівого шлуночка (ЛШ) вивчали за інтраопераційними даними, результатами ЕКГ, ехокардіографії і катетеризації порожнини серця, зміни маркерів пошкодження міокарда.

Результати. Розроблена методика хірургічного лікування забезпечувала статистично значуще зменшення кінцеводіастолічного об'єму ЛШ, що супроводжувалося зменшенням кінцевосистолічного об'єму і збільшенням фракції викиду на 27,0 %, зниженням кінцеводіастолічного діаметра ЛШ і систолічного тиску в легеневій артерії відповідно на 52,2 і 29,0 %. У ранній післяопераційний період значущих післяопераційних ускладнень не спостерігали, за винятком одного випадку реторакотомії з приводу кровотечі з куки шитого мішка аневризми.

Висновки. Показання до усунення ЗБАЛШ малих розмірів за відсутності мітральної недостатності і тромбів у її порожнині відносні та залежать від характеру стінки купола аневризми. Розроблена методика відсікання мішка ЗБАЛШ способом «зсередини» і пластики дефекту ЛШ з подальшим герметичним зшиванням мішка аневризми вирізняється простотою і доступністю, забезпечує добрий ефект щодо відновлення геометрії ЛШ, поліпшення його систолічної функції.

Ключові слова: аневризма лівого шлуночка, аневризмектомія, ендовентрикулопластика.

V.I. Ursulenko, O.K. Gogaeva, L.V. Jacob, M.L. Rudenko, N.M. Verich

M.M. Amosov National Institute of Cardiovascular Surgery of NAMS of Ukraine, Kyiv, Ukraine

Surgical treatment of left ventricular aneurysm of posterior basal localization

The aim – to study the frequency and clinical features of the posterior basal left ventricular aneurysms, substantiate indications for their resection and to evaluate the efficiency of the developed technique of resection of the way from the «inside».

Materials and methods. Among 11 thousands consecutive coronary artery bypass grafting (CABG) surgeries on the beating heart performed in 2000–2015, there were 136 with posterior basal aneurysm. In 51 cases aneurysm resection was not carried out due to small size and consistency of the aneurysm wall; in 85 patients CABG was combined with aneurysmectomy. The incidence of aneurysms of the posterior basal localization in the structure of aneurysms overall was 6.9 %. The need of resection has been shown only 4.3 % of cases. The method of clipping aneurysms from «inside» and plastics of left ventricular defect followed by tight stitching aneurysm sac was developed.

Results. The efficiency of the developed technique of aneurysm resection and plastics was studied by intraoperative data, ECG, echocardiography and computer tomography heart catheterization, markers of myocardial damage. Evaluating the effectiveness of the developed method of surgical treatment of this pathology has shown its simplicity and efficiency, significant decrease of left ventricular end-diastolic dimension, accompanied increase of ejection fraction by 27,0 %. Control ventriculography showed a good effect on the recovery of left ventricular geometry.

Conclusions. Indications for small posterior basal aneurysm elimination, in the absence of clots and mitral insufficiency are relative and depend on the nature of the walls of the aneurysm dome. The developed method of clipping aneurysms is characterized by simplicity and affordability, provides good effect regarding recovery of left ventricular geometry and improves its systolic function.

Key words: left ventricular aneurysm, aneurysmectomy, endoventriculoplastics.