

УДК 616.132.2-089(091)

М.Ф. Ротарь

ДУ «Інститут серця МОЗ України», Київ

Секвенційне коронарне шунтування як прогрес коронарної хірургії. Історія питання

ОГЛЯДИ

Стаття присвячена питанням історії розвитку та вдосконалення коронарної хірургії. Розглянуто еволюцію методу секвенційного, або послідовного, коронарного шунтування. Докладно описано види анастомозів та особливості хірургічної техніки їх накладання. Представлено особливості гемодинаміки шунтів при послідовному коронарному шунтуванні.

Ключові слова: секвенційне коронарне шунтування, гемодинаміка шунтів, коронарна хірургія, історія.

За визначенням групи експертів Всесвітньої організації охорони здоров'я (ВООЗ, 1971), ішемічна хвороба серця (ІХС) «є гострою або хронічною дисфункцією серця, що виникла внаслідок відносного або абсолютного зменшення постачання міокарда артеріальною кров'ю» [1]. За даними ВООЗ, Україна посідає одне з перших місць в Європі за смертністю населення від ІХС, зокрема за частотою виникнення раптової серцевої смерті від ІХС у віці до 64 років, яка становить 143,78 на 100 000 населення. Протягом останніх років зростає поширеність ІХС серед працездатного населення. Щорічно в Україні виконують більше 21 000 інтервенційних втручань і близько 2500 операцій аортокоронарного шунтування (АКШ). Кількість і якість виконаних операцій щорічно зростає, змінюються методи і підходи до виконання цих операцій.

Уперше термін стенокардія в 1910 р. увів у клінічну практику Врега. У тому ж році А. Carrel висловив думку, що аортокоронарне сполучення зможе усунути симптоми цієї хвороби. Проте на той момент для реалізації цього на практиці не було технічних можливостей [1, 2].

Безуспішність медикаментозного лікування при тяжких формах ІХС та високий ризик фатальних наслідків зумовили необхідність хірургічних методів реваскуляризації міокар-

да. Як відомо, мета операцій реваскуляризації міокарда – усунення ішемії шляхом створення адекватного кровопостачання і, внаслідок цього, поліпшення функції міокарда, його здатності розвивати належне механічне напруження, забезпечуючи достатній викид крові в артеріальну систему. На сьогодні основними операціями з реваскуляризації міокарда є балонна ангіопластика, стентування та АКШ. У сучасній клінічній практиці одним із основних і ефективних методів лікування ІХС є хірургічне лікування, запропоноване у 1964 р. хірургами клініки Клівленда Н. Garret, Е. Dennis і М. De Bakey [14, 15]. Вони першими запропонували й успішно виконали операцію АКШ з використанням підшкірної вени стегна. Уже відразу після застосування цього методу було відзначено зникнення симптомів стенокардії, поліпшення переносності фізичних навантажень і зниження смертності.

У світовій практиці 25 % операцій прямої реваскуляризації міокарда виконуються на серці, що працює. Постійне збільшення кількості оперативних втручань на серці з використанням нових методик виділення трансплантатів і застосування багатосудинного коронарного шунтування змушують змінити підходи і техніки операцій АКШ і звернути увагу на ті аспекти клінічної фізіології, які раніше не були суттєвими. Одним

із таких нововведень у коронарній хірургії можна назвати використання секвенційних шунтів.

Під секвенційним, або послідовним, АКШ розуміється метод прямої ревазуляризації міокарда, при якому за допомогою одного кондуїту шляхом формування проміжних анастомозів за типом «бік у бік» кровоплин може бути відновлений у двох і більше коронарних артеріях. У літературі для позначення секвенційних коронарних шунтів найбільш часто використовують такі терміни, як змієподібні (snake-graft), стрибаючі (jump-graft), мостовидні (bridge-graft), рідше – циркулярні (circular-grafts), об'єднані (combination-grafts) [4, 8, 10, 13, 29, 37].

Секвенційне коронарне шунтування успішно використовується все частіше, починаючи з 1970-х років. Уперше автовенозне секвенційне коронарне шунтування виконано у квітні 1970 р. бригадою хірургів на чолі з D. Johnson і описано в статті R. Flemma, опублікованій у 1971 р. [17]. Через рік T.D. Bartley та співавтори також представили результати виконання 130 процедур «множинного послідовного анастомозування» з використанням венозних кондуїтів [8, 10, 13]. У 1973 р. D. Johnson уперше використав трансплантат лівої внутрішньогрудної артерії (ЛВГА) з послідовними анастомозами до діагональної (ДА) і передньої низхідної (ПНА) артерій. Однак безпечність застосування ЛВГА як секвенційного шунта для ревазуляризації системи ПНА показана L.R. Mc Bride (1983) і A.J. Tector (1984) [21, 31, 43]. Ця методика дозволила не тільки скоротити час штучного кровообігу й операції, знизити травматичність маніпуляцій на висхідній аорті, а й, на думку низки авторів, значно збільшила час функціонування венозного шунта за рахунок зростання швидкості кровоплину через шунт. С.М. Grondin та співавтори в 1978 р. показали що прохідність секвенційних шунтів протягом 5 років після операції становила 87 %, у той час як звичайних – 80 % [33].

Е.Е. Weinschelbaum та співавтори у 1997 р. одними з перших представили досвід секвенційного коронарного шунтування з використанням променевої артерії, показавши чудові результати прохідності шунтів [46]. С. Muneretto та співавтори застосовували послідовне коронарне шунтування променевою артерією в складі композитного шунта з ЛВГА [32]. Однак Е. Akinci виявив кращу прохідність вільних секвенційних шунтів променевої артерії при порівнянні з композитними кондуїтами «ЛВГА – променева артерія» [6].

Останніми роками секвенційне коронарне шунтування успішно застосовують при виконанні операцій без штучного кровообігу. Сучасні

ефективні способи стабілізації міокарда зводять до мінімуму ризик технічних помилок при виконанні дистальних анастомозів секвенційних шунтів на серці, що працює [8, 14, 20, 28, 38].

Техніка секвенційного коронарного шунтування виявилася затребуваною при розробленні операцій загального ендоскопічного коронарного шунтування (totally endoscopic coronary artery bypass, ТЕСАВ), які виконуються за допомогою роботизованих систем. Уперше досвід подібних втручань представили у 2001 р. S. Dogan та співавтори, здійснивши послідовне мама-рокоронарне шунтування ПНА і ДА методом ТЕСАВ на зупиненому серці з використанням системи Port-Access і роботизованої системи DaVinci (Intuitive Surgical Inc.) у двох хворих [16]. Застосування секвенційних шунтів ЛВГА і автовенозних секвенційних пахвово-коронарних шунтів при подібних втручаннях дозволяє вирішити проблему технічно складної процедури формування проксимальних анастомозів з аортою і розширює можливості ТЕСАВ [11, 27].

Особливості гемодинаміки шунтів при секвенційній ревазуляризації коронарних артерій

Техніка секвенційного коронарного шунтування широко використовується як один з альтернативних методів АКШ [33, 34]. Вагання при застосуванні секвенційного шунтування зумовлює той факт, що доля кількох дистальних анастомозів залежить від прохідності одного кондуїту. Можна сказати, що в разі оклюзії проксимальної ділянки секвенційного анастомозу відбудеться порушення кровообігу, як мінімум, у двох коронарних артеріях. Таким чином, побоювання закриття проксимальної ділянки призвело б до відмови від використання секвенційного анастомозу на користь звичайного АКШ, прихильниками якого є Т.М. Kieser та співавтори [25]. Однак J.T. Christenson і M. Schmuziger [23] у своїх дослідженнях показали, що оклюзія проксимального сегмента секвенційного шунта може закінчитися новими виявами стенокардії, але в більшості випадків без розвитку інфаркту міокарда. Внаслідок оклюзії проксимального сегмента секвенційний шунт буде функціонувати як велика судинна колатераль, за умови, що сам дистальний анастомоз пов'язаний з коронарною судиною більшого діаметра з найбільш високим потоком крові.

При послідовному шунтуванні досягається зменшення негативного впливу коронарного опору на кровоплин через шунт. Виконуючи прямі вимірювання, М.І. O'Neil та співавтори показали, що при використанні в шунті тільки

одного анастомозу «бік у бік» гідродинамічний опір цільового коронарного русла скорочується вдвічі [36]. За законом Ома ($\bar{U} = \Delta P / R_0$), зниження загального опору в секвенційному шунті і пов'язаних з ним коронарних артеріях (R_0) супроводжується збільшенням об'ємної швидкості кровоплину через шунт (\bar{U}) [25].

Це узгоджується з результатами непрямой доплерометричної оцінки судинного опору шляхом вимірювання індексу пульсації (PI), що відображає стан периферичних сегментів коронарного русла, рівень периферичного опору в потоці й визначається як відношення різниці між максимальною і мінімальною об'ємною швидкістю кровоплину до величини середньої об'ємної швидкості ($Q_{\max} - Q_{\min} / Q_{\text{mean}}$) [33]. Використовуючи флоуметрію, M. Aleksic та співавтори продемонстрували відповідність між індексом пульсації і величиною судинного опору, а E.O. Ofili та співавтори описали зворотний криволінійний взаємозв'язок між об'ємним кровоплином і судинним опором у коронарному руслі [7, 35]. H.J. Kim та співавтори показали, що при секвенційному коронарному шунтуванні зі збільшенням кількості проміжних анастомозів лінійно зростає об'ємний кровоплин через шунт, тоді як величина індексу пульсації зменшується обернено пропорційно до цього збільшення [26].

Величина гідродинамічного опору більшою мірою залежить від діаметра судини. Так, за формулою Пуазейля ($R = 8\eta / \pi r^4$), опір судини (R) прямо пропорційний його довжині (l) і в'язкості крові (η) і обернено пропорційний його радіусу в четвертому степені. У дослідженні M.J. O'Neil та співавторів у ході порівняльних вимірювань лінійних і секвенційних шунтів їх діаметри були однаковими і не пояснювали істотні відмінності щодо величини об'ємного кровоплину через них [36]. Таким чином, кровоплин у шунті залежить в основному від стану цільового коронарного русла і його вазомоторного тону. При цьому дилатційна або констрикторна відповідь коронарних артерій, а отже, і зміна судинного опору, визначаються низкою гуморальних і нейрональних механізмів [18, 25]. Крім того, судинний коронарний опір підвищується внаслідок екстравазальної компресії під час систоли лівого шлуночка. Так, після зняття вазомоторного тону коронарного русла за рахунок максимальної фармакологічної вазодилатації збільшення частоти скорочень серця супроводжуватиметься підвищенням коронарного опору. Підвищення кінцеводіастолічного тиску в лівому шлуночку також посилює роль зовнішнього впливу на коронарний опір. Згідно з даними, наведеними в різних джерелах, тиск у

лівому шлуночку є медіатором коронарної компресії через очевидний його вплив на коронарний кровоплин протягом систоли. Екстравазальна коронарна компресія може бути прирівняна до тиску в лівому шлуночку або принаймні корелює з ним [29].

S.E. Rittgers та співавтори [39] показали важливість лінійної швидкості кровоплину в автовенозному шунті. Вони виявили негативну кореляцію між швидкістю потоку крові у венозних шунтах і швидкістю наростання інтими, які спостерігаються на гістологічних зрізах. Венозний послідовний шунт між двома коронарними артеріями має майже половину судинного опору на відміну від звичайного шунта. Оскільки опір вени, як у звичайному, так і у секвенційному шунті досить малий порівняно з дистальним коронарним опором, то коронарний опір чинить більш важливий вплив на потік крові через шунт.

Різноманітні аспекти фізіології коронарного кровообігу докладно висвітлено в роботах різних авторів. Фазова структура коронарного кровоплину не однакова для лівої і правої коронарної артерії [12]. Існують різні теорії, що пояснюють фазність коронарного кровоплину, зокрема теорія його залежності від рівня внутрішньотканинного (інтрамурального) тиску, згідно з якою, обсяг коронарного кровоплину пропорційний різниці між перфузійним і інтрамуральним тиском, котрий створюється механічним скороченням міокарда. Це призводить до того, що під час систоли інтраміокардіальний тиск у субендокарді перевищує перфузійний тиск у коронарних артеріях і, отже, в цю фазу кровопостачання міокарда здійснюватися не може. Показано, що кровоплин у лівій коронарній артерії в систолу практично дорівнює нулю [22]. К.Б. Тихонов висунув гіпотезу про різноспрямовано орієнтовані м'язові волокна, які створюють «ефект ножиць» [5]. У результаті кровоплин у коронарних судинах може бути дуже обмеженим або повністю перерваним у момент скорочення міокарда. Як показали J. van der Meer і R.S. Reneman, зменшення коронарного кровоплину в період систоли більше виражено в субендокардіальному шарі міокарда, оскільки субендокардіальний міокард відчуває найбільший вплив як з боку крові в шлуночку, так і з боку верхніх м'язових шарів [44]. Це робить його найбільш вразливим шаром міокарда при ішемії, оскільки кров до нього може потрапляти тільки в діастолічну фазу [9]. Показано, що інтраміокардіальний тиск близький до атмосферного в ділянці епікарда, зростає більш-менш лінійно, і в субендокарді досягає величини, близької до тиску в шлуночку [44]. З

огляду на зазначені обставини, потреба цієї частини міокарда в кисні особливо велика. Проте завдяки більш вираженій васкуляризації серцевого м'яза і високому ступеню екстракції кисню навіть виражена тахікардія у нормі не супроводжується ішемією міокарда [9].

У низці досліджень, проведених в 1970–1980-х рр., вимірювали кровоплин у коронарній артерії. Показано, що швидкість потоку в шунтах до передньої міжшлуночкової гілки становила (80–120 мл/хв), тоді як бідніший потік (30–50 мл/хв) виявлено в шунтах до передньо-бічної і задньо-бічної стінок. Дослідження також показали, що права коронарна артерія також має високу швидкість кровоплину (70–100 мл/хв), і ці значення зберігалися і в задній міжшлуночкової артерії. Такі результати обумовили розроблення послідовної тактики шунтування між двома коронарними артеріями. Отже, для системи лівої коронарної артерії дистальний анастомоз має накладатися з передньою міжшлуночковою гілкою, а для системи правої коронарної артерії – або із самою правою коронарною артерією, або ж із задньою міжшлуночковою артерією. Це оптимальна комбінація для добрих довгострокових результатів [31].

Як показали інтраопераційні вимірювання, об'ємна швидкість кровоплину в секвенційних шунтах змінюється нерівномірно. Найбільша її величина спостерігається в його проксимальному сегменті. Після анастомозу «бік у бік» швидкість кровоплину знижується, досягаючи найменших значень у разі дистального анастомозу за типом «кінець у бік». Однак наявність анастомозу «бік у бік» не має негативного впливу на гемодинамічні характеристики кровоплину в дистальному сегменті секвенційного шунта. Так, за даними М. Gwozdziwicz та співавторів, не відзначено значущих змін середньої об'ємної швидкості кровоплину через дистальний анастомоз лінійного шунта і цього ж шунта, трансформованого в секвенційний [20, 26].

Т. Fujiwara та співавтори, використовуючи спеціально розроблений восьмиканальний постійно-хвильовий доплерівський вимірювач швидкості кровоплину з частотою 20 МГц, показали, що профіль швидкості кровоплину в зоні проміжного анастомозу секвенційного шунта має асиметричний характер зі зміщенням його в бік співустья з коронарною артерією, особливо під час діастолі [18]. На думку авторів, це свідчить про високу швидкість кровоплину через анастомоз «бік у бік». Однак діапазон максимальних значень швидкості кровоплину виявився вузьким, а конфігурація профілю – гладкою. Також відзначено наявність на початку систолі в цій ділянці

ретроградного кровоплину [18]. Схожі результати отримали К.С. Watts та співавтори (1986), які вивчали зміни швидкості кровоплину через різні анастомози на моделі еластичних трубок. Вони встановили, що кровоплин у ділянці анастомозів «бік у бік» був більш гладким, ніж у ділянці анастомозів «кінець у бік» [45].

Профіль швидкості на ділянці між двома дистальними анастомозами секвенційного шунта може мати як симетричний, так і асиметричний характер. На думку Т. Fujiwara та співавторів, такі протилежні розходження в характері кровоплину можуть негативно впливати на прохідність анастомозів «кінець у бік». Максимальні значення швидкості кровоплину тут, як і в ділянці шунта проксимальніше від проміжного анастомозу, мали вузький діапазон. Автори виявили, що швидкість кровоплину під час діастолі на ділянці шунта проксимальніше від проміжного анастомозу набагато вища, ніж на ділянці між анастомозами «бік у бік» і «кінець у бік» (відповідно $46,6 \pm 12,3$) і $(25,4 \pm 5,8)$ см/с). При цьому вони не виявили значущих відмінностей щодо діаметра шунта до і після анастомозу «бік у бік» [18].

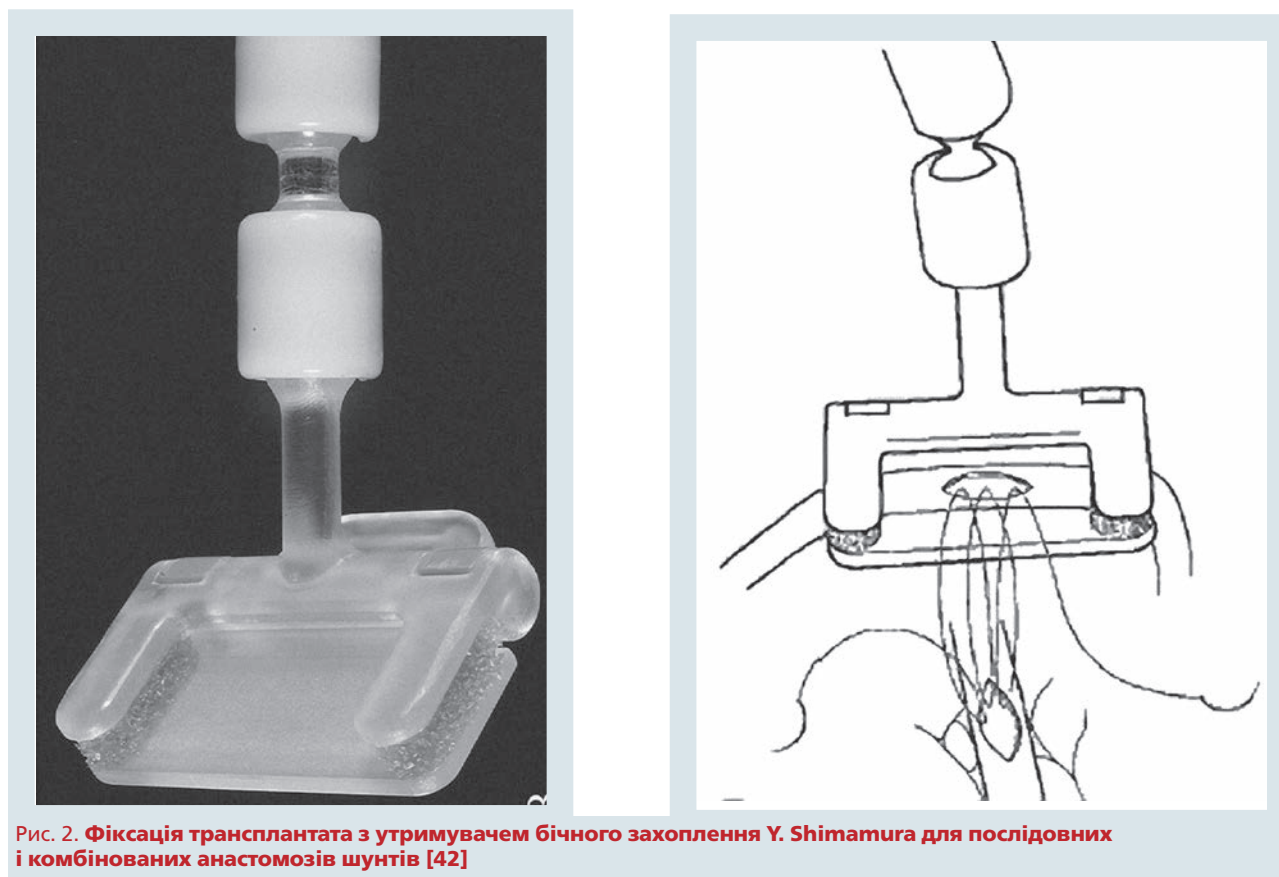
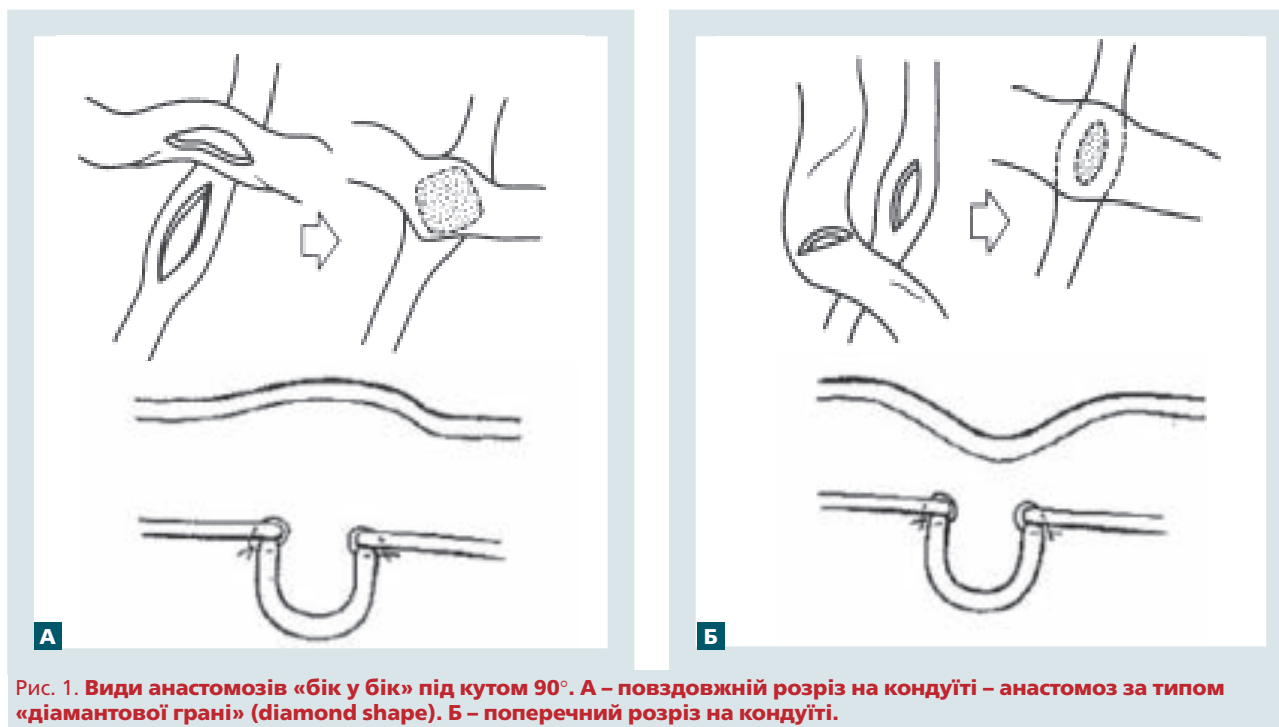
Особливості хірургічної техніки накладання анастомозів

Особливе значення для геометрії кровоплину і функції шунта має кут перетину осей кондуїту і цільової коронарної артерії у проміжному сполученні. Зазвичай його величина визначається конкретною інтраопераційною ситуацією з метою запобігання виникненню деформацій шунта. При цьому якщо коронарна артерія в місці передбачуваного анастомозу завжди розкривається повздовжньо, то напрямок розрізу кондуїту може змінюватися [8, 10].

Поперечний розріз є складним для виконання і при короткому дистальному сегменті шунта може мати несприятливі наслідки. Такий розріз не повинен перевищувати 1/3 окружності кондуїту, щоб уникнути його перегину і деформації спинки шунта за типом «морської чайки» (рис. 1) [8, 19].

Ідеальним є розріз кондуїту, який виконується паралельно до його довгої осі. При невеликому діаметрі трансплантата повздовжній розріз дозволяє виконати анастомоз достатньої довжини, не звужуючи просвіт кондуїту [19].

Виправданим є розріз шунта в суворій відповідності з передбачуваним кутом його перетину з коронарною артерією, довжиною, що не перевищує 50 % від діаметра кондуїту. При цьому формують не типові повздовжні або поперечні анастомози, а косі, які відповідають функціональним осям судин. У такому випадку значення кута, під



яким перетинаються осі кондукту і коронарної артерії, найчастіше містяться в межах 15–90° [3].

У 1975 р. описано техніку створення прямокутних судинних співусть за типом «бік у бік»,

які отримали за свою конфігурацію назву ромбовидних, або анастомозів за типом «діамантової грані» (див. рис. 1). З позицій гідродинаміки поперечні секвенційні анастомози можна роз-

глядати як найменш вдалу модель судинного співустя внаслідок різноспрямованості потоків крові в шунті й коронарній артерії при взаємно перпендикулярному розташуванні судин, однак вони демонструють високу швидкісну прохідність і функціональну надійність [13, 19].

У 2002 р. запропоновано оригінальну техніку формування секвенційного шунта при використанні променевої артерії як кондуїту, коли для створення співустя за типом «бік у бік» з коронарною артерією застосовується циркулярна артеріотомія шунта. Можливість ротації шунта щодо анастомозу «бік у бік» із широким співустям у великих межах без ризику його деформації, відсутність обмежень в орієнтації проміжних анастомозів є очевидними перевагами такого підходу [30].

Труднощі в доданні певної позиції шунту в обмеженому просторі перикарда ускладнюють виконання анастомозу «бік у бік» з коронарною артерією особливо під час операцій на серці, що працює. Нерідко це подовжує час формування анастомозу і може негативно впливати на стан його прохідності в майбутньому. Запропоновано різні пристосування для стабілізації кондуїту при виконанні анастомозу за типом «бік у бік». Так, М. Kawasujі та співавтори використовували пристрій для формування ромбоподібних анастомозів, що складається з двох утримувальних гачків-захоплень з можливістю зміни відстані

між ними [24]. Y. Shimamura та співавтори для полегшення накладення проміжних анастомозів при секвенційному коронарному шунтуванні застосували пристрій власної конструкції, що складається зі стабілізуючої кліпси з м'якими браншами для фіксації шунта, гнучкої ручки і затиску, що кріпиться до ранорозширювача (рис. 2) [42]. Частина з подібних пристроїв не позбавлена таких недоліків, як незадовільна надійність фіксації шунта і ризик травми інтими кондуїту.

Еволюція коронарної хірургії не припиняється. Все частіше сьогодні виконуються операції із застосуванням малоінвазивних технік, з використанням робототехнологій, автоматичних апаратів для накладення проксимальних і дистальних анастомозів тощо. Методика секвенційного або послідовного шунтування широко використовується зокрема і в зазначених вище випадках. З огляду на особливості гемодинаміки і хірургічної техніки цих кондуїтів, можна сказати що, вони не поступаються, а за певних умов і перевершують методику лінійного або індивідуального шунтування. Хоча серцево-судинна хірургія і пішла шляхом мінімізації відкритого втручання на серці, коронарну хірургію в її класичному розумінні ще довго не витіснять роботизовані технології, і метод секвенційного коронарного шунтування буде вивчатися і ще частіше використовуватися.

Конфлікту інтересів немає.

Література

1. Акчурин Р.С., Ширяев А.А. Актуальные проблемы коронарной хирургии: К 20-летию отдела сердечно-сосудистой хирургии Института клинической кардиологии им. А.Л. Мясникова РКНПК МЗ РФ.– М.: Гэотар-Мед, 2004.– 108 с.
2. Бокерия Л.А., Работников В.С., Глянцев С.П., Алшибая М.Д. Очерки истории коронарной хирургии.– М.: НЦССХ им. А. Н. Бакулева РАМН, 2002.– С. 149–155.
3. Сандриков В.А., Яковлев В.Ф., Шабалкин Б.В. и др. Интраоперационная динамика региональной функции миокарда во время аортокоронарного шунтирования // Грудная и сердечно-сосудистая хирургия.– 1990.– С. 38–41.
4. Сейдалин А.О., Жакаев М.А. Композитное и секвенциальное шунтирование при хирургическом лечении больных с диффузным коронароатеросклерозом в сочетании с атеросклерозом восходящей аорты. Обзор литературы // Вестн. хирургии Казахстана.– 2009.– № 1.– С. 35–39.
5. Тихонов К.Б. Функциональная рентгенанатомия сердца.– М.: Медгиз, 1978.
6. Akinci E. et al. Sequential radial artery grafting three-vessel coronary artery disease // Asian. Cardiovasc. Thorac. Ann.– 2005.– Vol. 13.– P. 161–166.
7. Aleksic M. et al. Pulsatility index determination by flowmeter measurement: a new indicator for vascular resistance // Eur. Surg. Res.– 2004.– Vol. 36.– P. 345–349.
8. Bartley T.D., Bigelow J.C., Page U.S. Aortocoronary bypass grafting with multiple sequential anastomosis to a single vein // Arch. Surg.– 1972.– Vol. 105.– P. 915–917.
9. Berne R., Levy M. Cardiovascular physiology.– 2d ed.– St. Louis: Mosby, 1972.
10. Bigelow J.C. et al. Long-term follow-up of sequential aorto-coronary venous grafts // Ann. Thorac. Surg.– 1976.– Vol. 22.– P. 507–514.
11. Bonatti J. et al. Robotic totally endoscopic multivessel coronary artery bypass grafting: procedure development, challenges, results // Innovations (Phila).– 2012.– Vol. 7.– P. 3–8.
12. Braunwald E. et al. The hemodynamic of the left side of the heart as studied by simultaneous left arterial, left ventricular and aortic pressures, particular reference to mitral stenosis // Circulation.– 1955.– Vol. 12, N 1.– P. 69–81.
13. Cheanvechai C. et al. Bridge saphenous vein graft // J. Thorac. Cardiovasc. Surg.– 1975.– Vol. 70.– P. 63–68.
14. Dignan R.J., Yeh T., Dyke C.M. Reactivity of gastroepiploic and internal mammary arteries // J. Thorac. Cardiovasc. Surg.– 1992.– Vol. 103.– P. 116–122.
15. Dion R., Etienne P.Y., Verhelst R. et al. Bilateral mammary grafting. Clinical, functional and angiographic assessment in 400 consecutive patients // Eur. J. Cardiothorac. Surg.– 1993.– Vol. 7.– P. 287–293.
16. Dogan S. et al. Computer-enhanced totally endoscopic sequential arterial coronary artery bypass // Ann. Thorac. Surg.– 2001.– Vol. 72.– P. 610–611.
17. Flemma R.J., Johnson W.D., Lopley D.Jr. Triple aorto-coronary vein bypass as treatment for coronary insufficiency // Arch. Surg.– 1971.– Vol. 103.– P. 82–83.
18. Fujiwara T. et al. Comparison of blood-flow waveforms in different coronary artery bypass grafts // Circulation.– 1988.– Vol. 78.– P. 1210–1217.
19. Grondin C.M., Limet R. Sequential anastomoses in coronary artery grafting: technical aspects and early and late angio-

- graphic results // *Ann. Thorac. Surg.*– 1977.– Vol. 23.– P. 1–8.
20. Gwozdziwicz M. et al. Sequential bypass grafting on the beating heart: blood flow characteristics // *Ann. Thorac. Surg.*– 2006.– Vol. 82.– P. 620–623.
 21. Harjola P.–T. et al. Sequential internal mammary artery (IMA) grafts in coronary artery bypass surgery // *Thorac. Cardiovasc. Surg.*– 1984.– Vol. 32.– P. 288–292.
 22. Hoffinan J.I. Determinants and prediction of transmural myocardial perfusion // *Circulation.*– 1980.– Vol. 62.– P. 187–198.
 23. Jan T. Christenson, Schmuziger M. Sequential venous bypass grafts: results 10 years later // *Ann. Thorac. Surg.*– 1997.– Vol. 63.– P. 371–376.
 24. Kawasuji M. et al. A new vein holder for side-to-side saphenous-coronary anastomosis // *Kyobu Geka.*– 1992.– Vol. 45.– P. 225–226.
 25. Kieser T.M., Fitz Gibbon G.M., Keon W.J. Sequential coronary bypass grafts. Long-term follow-up // *J. Thorac. Cardiovasc. Surg.*– 1986.– Vol. 91.– P. 767–772.
 26. Kim H.J. et al. The impact of sequential versus single anastomoses on flow characteristics and mid-term patency of saphenous vein grafts in coronary bypass grafting // *J. Thorac. Cardiovasc. Surg.*– 2011.– Vol. 141.– P. 750–754.
 27. Lehr E.J. et al. Axillary-coronary sequential vein graft for total endoscopic triple coronary artery bypass // *Ann. Thorac. Surg.*– 2010.– Vol. 90.– P. e79–81.
 28. Lev-Ran O. et al. Off-pump coronary revascularization of the circumflex system: comparison between sequential and non-sequential arterial grafts // *Heart Surg. Forum.*– 2005.– Vol. 8.– P. E201–206.
 29. Loop F.D. Sequential coronary artery anastomoses // *Ann. Thorac. Surg.*– 1974.– Vol. 17.– P. 637–638.
 30. Marasco S., Esmore D. A novel method for performing sequential grafts with the radial artery // *Ann. Thorac. Surg.*– 2002.– Vol. 74.– P. 1262–1263.
 31. McBride L.R., Barner H.B. The left internal mammary artery as a sequential graft to the left anterior descending system // *J. Thorac. Cardiovasc. Surg.*– 1983.– Vol. 86.– P. 703–705.
 32. Muneretto C. et al. Safety and usefulness of composite grafts for total arterial myocardial revascularization: a prospective randomized evaluation // *J. Thorac. Cardiovasc. Surg.*– 2003.– Vol. 125.– P. 826–835.
 33. Nakajima H. et al. Determinants for successful sequential radial artery grafting to the left circumflex and right coronary arteries // *Interact. Cardiovasc. Thorac. Surg.*– 2012.– Vol. 12.– P. 125–129.
 34. Noyez L., de Jager M.J., Markou A.L.P. Quality of life after cardiac surgery: underresearched research // *Interact. Cardiovasc. Thorac. Surg.*– 2011.– Vol. 13.– P. 511–514.
 35. Ofili E.O. et al. Differential characterization of blood flow, velocity, and vascular resistance between proximal and distal normal epicardial human coronary arteries: analysis by intracoronary Doppler spectral flow velocity // *Am. Heart J.*– 1995.– Vol. 130.– P. 37–46.
 36. O'Neill M.J. et al. A rationale for the use of sequential coronary artery bypass grafts // *J. Thorac. Cardiovasc. Surg.*– 1981.– Vol. 81.– P. 686–690.
 37. Ouzounian M. et al. The impact of sequential grafting on clinical outcomes following coronary artery bypass grafting // *Eur. J. Cardiothorac. Surg.*– 2010.– Vol. 38.– P. 579–584.
 38. Quigley R.L. Sequential bypass on the beating heart can be achieved without compromising patient safety or regional myocardial blood flow // *Int. Surg.*– 2010.– Vol. 95.– P. 257–260.
 39. Rittgers S.E., Karayannacos P.E., Guy J.F. et al. Velocity distribution and intimal proliferation in autologous vein grafts in dogs // *Circ. Res.*– 1978.– Vol. 42.– P. 792–801.
 40. Schwann T.A. et al. Sequential radial artery grafts for multi-vessel coronary artery bypass graft surgery: 10-year survival and angiography results // *Ann. Thorac. Surg.*– 2009.– Vol. 88.– P. 31–39.
 41. Shimamura Y., Hayashi I. A novel side graft holder for coronary artery bypass grafting // *Ann. Thorac. Surg.*– 2009.– Vol. 87.– P. 1628–1629.
 42. Shimamura Y., Hayashi I. Graft fixation with a side graft holder for sequential and composite graft anastomosis in coronary artery bypass surgery // *Interact. Cardiovasc. Thorac. Surg.*– 2009.– Vol. 9.– P. 939–942.
 43. Tector A.J. et al. The role of the sequential internal mammary artery graft in coronary surgery // *Circulation.*– 1984.– Vol. 70.– P. 222–225.
 44. Van der Meer J., Reneman R. S. The relation of intramyocardial pressure (IMP) to coronary blood flow (CBF) // *Bibl. Anat.*– 1973.– N 11.– P. 151–157.
 45. Watts K.C. et al. Simulation of coronary artery revascularization // *J. Biomech.*– 1986.– Vol. 19.– P. 491–499.
 46. Weinschelbaum E.E. et al. Total myocardial revascularization with arterial conduits: radial/l artery combined with internal thoracic arteries // *J. Thorac. Cardiovasc. Surg.*– 1997.– Vol. 114.– P. 911–916.

М.Ф. Ротарь

ГУ «Институт сердца МЗ України», Київ

Секвенциальное коронарное шунтирование как прогресс коронарной хирургии. История вопроса

Статья посвящена вопросам истории развития и совершенствования коронарной хирургии. Рассмотрена эволюция метода секвенциального, или последовательного, коронарного шунтирования. Подробно описаны виды анастомозов и особенности хирургической техники их наложения. Представлены особенности гемодинамики шунтов при последовательном коронарном шунтировании.

Ключевые слова: секвенциальное коронарное шунтирование, гемодинамика шунтов, коронарная хирургия, история.

M.F. Rotari

Heart Institute of Healthcare Ministry of Ukraine, Kyiv, Ukraine

Sequential coronary artery bypass grafting as the progress of coronary surgery. History of the issue

The article presents the history of development and improvement of coronary surgery. The evolution of the method of sequential coronary bypass grafting is shown. Details of the types of anastomoses and features of surgical application techniques are presented. Features of hemodynamics of grafts with sequential coronary bypass are discussed.

Key words: sequential coronary bypass, graft hemodynamics, coronary surgery, history.