

УДК 616.127-005.8-036.11-053.82+616-007

**І.М. Січкарук, О.В. Христюк, М.Є. Романів, О.А. Василькова, О.С. Карголь,
М.М. Павелко, А.В. Ягенський**

КЗ «Луцька міська клінічна лікарня»

Гострий інфаркт міокарда з елевацією сегмента ST у пацієнта молодого віку із синдромом Барде – Бідля

ТЕХНОЛОГІЇ
ДІАГНОСТИКИ
ТА ЛІКУВАННЯ

Гострий інфаркт міокарда з елевацією сегмента ST – одна з найбільш поширених причин смерті пацієнтів з ішемічною хворобою серця. Останніми роками відзначено зростання кількості випадків інфаркту міокарда з елевацією сегмента ST серед чоловіків віком 25–50 років, і смертність від нього серед молодих чоловіків в Україні в 3–5 разів вища, ніж в економічно розвинених країнах. Представлене у статті спостереження інфаркту міокарда в молодій людині з генетичним дефектом, складовою частиною якого є порушення метаболізму, може бути наслідком прогресування атеросклеротичного процесу. Випадок поєднання синдрому Барде – Бідля з інфарктом міокарда з ангіографічно ураженими коронарними артеріями в чоловіка віком 23 роки свідчить про недооцінку ролі генетичних захворювань у розвитку ішемічної хвороби серця в пацієнтів молодого віку. Активна корекція всіх чинників ризику, моніторинг лабораторних показників у підлітків і молодих чоловіків з метаболічними порушеннями, перш за все з ожирінням і генетичними захворюваннями, що супроводжуються метаболічними розладами, є необхідною умовою профілактики ішемічної хвороби серця, зокрема інфаркту міокарда, в молодому віці.

Ключові слова: гострий інфаркт міокарда, синдром Барде – Бідля, цукровий діабет, первинне черешкірне коронарне втручання.

Посилання: Січкарук І.М., Христюк О.В., Романів М.Є. та ін. Гострий інфаркт міокарда з елевацією сегмента ST у пацієнта молодого віку із синдромом Барде – Бідля // Кардіохірургія та інтервенційна кардіологія.– 2018.– № 1.– С. 32–39.

To cite this article: Sichkaruk IM, Khrystyuk OV, Romaniv MYe, Vasykova OA, Kargol OS, Pavelko MM, Yagensky AV. Acute myocardial infarction with ST-segment elevation in young patient with Bardet – Biedl syndrome. *Cardiac Surgery and Interventional Cardiology*. 2018; 1(20):32-39 (in Ukr.).

Гострий інфаркт міокарда з елевацією сегмента ST (STEMI) – одна з найбільш поширених причин смерті пацієнтів з ішемічною хворобою серця (ІХС). Протягом останніх років спостерігається зростання кількості випадків STEMI серед чоловіків віком 25–50 років [2, 3]. За даними низки авторів, смертність від інфаркту міокарда (ІМ) серед молодих чоловіків в Україні у 3–5 разів вища порівняно з економічно розвиненими країнами [2, 3, 9, 13]. Також спостерігається динамічне зростання рівня догоспітальної смертності від ІХС серед цієї категорії пацієнтів [2, 3, 9, 13]. Етіологічні чинники при цьому переважно пов'язують із впливом шкідливих умов праці, зо-

крема контактом із ксенобіотиками, курінням, спадковими порушеннями ліпідного обміну, такими як сімейна гіперхолестеринемія, а також зі вживанням амфітамінів, кокаїну [1, 3, 17].

Клінічний випадок

Пацієнт Т., 23 роки (1993 року народження), скерований із поліклініки ургентно до приймального відділення Луцької міської клінічної лікарні з попереднім діагнозом: гіпертонічний криз, ускладнений гострим коронарним синдромом. Під час огляду в приймальному відділенні скарги на біль за грудниною тиснучого характеру,

Ягенський Андрій Володимирович, д. мед. н., професор,
керівник Волинського обласного центру кардіоваскулярної патології
КЗ «Луцька міська клінічна лікарня»
45024, м. Луцьк, просп. Відродження, 13. E-mail: ayagensky@gmail.com

Стаття надійшла до редакції 13 грудня 2017 р.

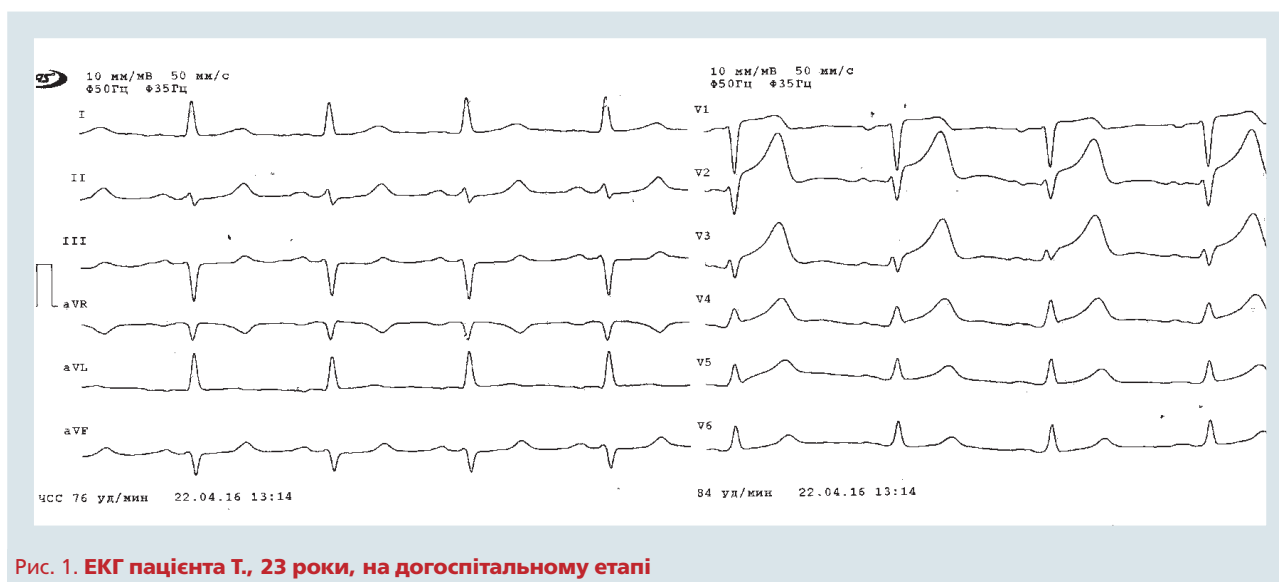


Рис. 1. ЕКГ пацієнта Т., 23 роки, на догоспітальному етапі

що турбує протягом останніх 3 годин безперервно. З'ясовано, що біль у грудях виник раптово приблизно о 12:30 на тлі фізичного навантаження помірної інтенсивності (пацієнт працює масажистом) та підвищення артеріального тиску (АТ) до 160/100 мм рт. ст. і супроводжувався вираженою загальною слабкістю, закладенням вух, головокружінням. На догоспітальному етапі отримав анаприлін, каптопрес, ацетилсаліцилову кислоту, анальгін, магnezії сульфат. На ЕКГ, зареєстрованій на догоспітальному етапі о 13:14: ритм синусовий правильний, частота скорочень серця (ЧСС) 76 за 1 хв, елевация сегмента ST V1–V2 2 мм, V3–V4 1–2 мм (рис. 1). Попередніх ЕКГ у пацієнта не було.

При огляді у приймальному відділенні у свідомості, адекватний, нормальної тілобудови, маса тіла 89 кг, зріст 170 см. Колір шкіри звичайний, стрії на шкірі живота та грудей, периферичні набряки відсутні. У пацієнта сліпота з 2 років. Аускультативно над легенями без патологічних змін. Серцеві тони приглушені, звучні, діяльність

ритмічна, ЧСС 80 за 1 хв, АТ 130/80 мм рт. ст. Патології шлунково-кишкового тракту та сечостатевої системи не виявлено. Неврологічний статус без патологічних відхилень.

Із анамнезу з'ясовано (зі слів батьків), що пацієнт втратив зір після того, як у дитинстві переохворів на кір. Також мати повідомила, що протягом останніх кількох років він значно схуд. У дитинстві був консультований щодо спадково-генетичних захворювань, але точно вказати, чи було виявлено патологію і яку саме, на час госпіталізації батьки не змогли. Пацієнт є мешканцем сільської місцевості. Будь-яку іншу соматичну чи інфекційну патологію, крім вказаної вище, пацієнт та батьки заперечили. Також не виявлено даних про спадкову обтяженість щодо ІХС.

У приймальному відділенні після виконання повторної ЕКГ виявлено наростання елевации сегмента ST у V1–V2 до 3–4 мм, у V3–V6 до 2–3 мм, реципрокную депресію сегмента ST у III, aVF до 0,5 мм (рис. 2). Ургентно проведено ехокардіографію з метою заперечення можливого роз-

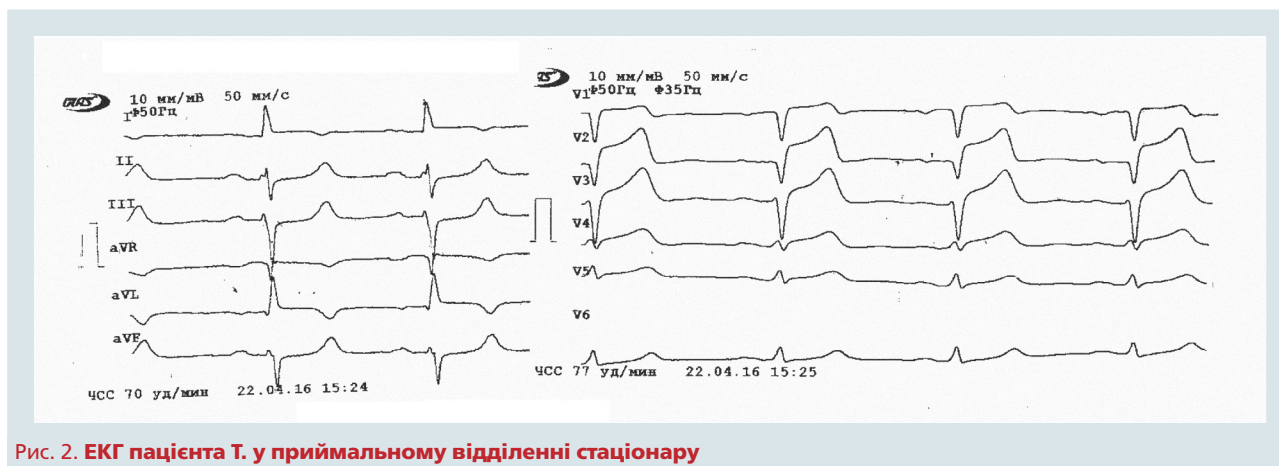


Рис. 2. ЕКГ пацієнта Т. у приймальному відділенні стаціонару

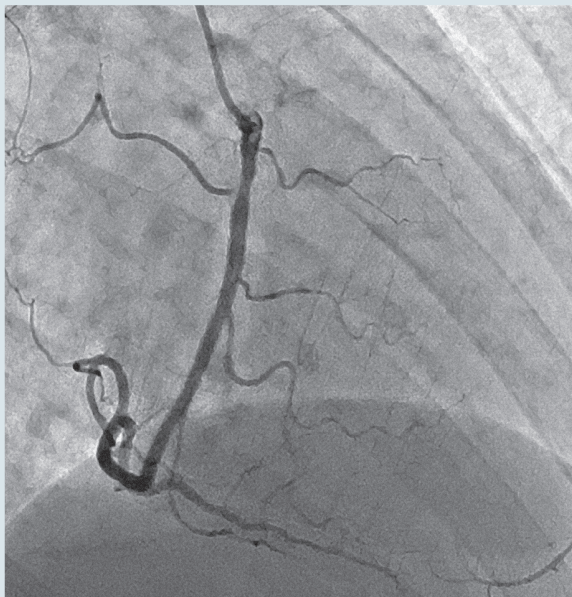


Рис. 3. Первинне черезшкірне коронарне втручання: права коронарна артерія

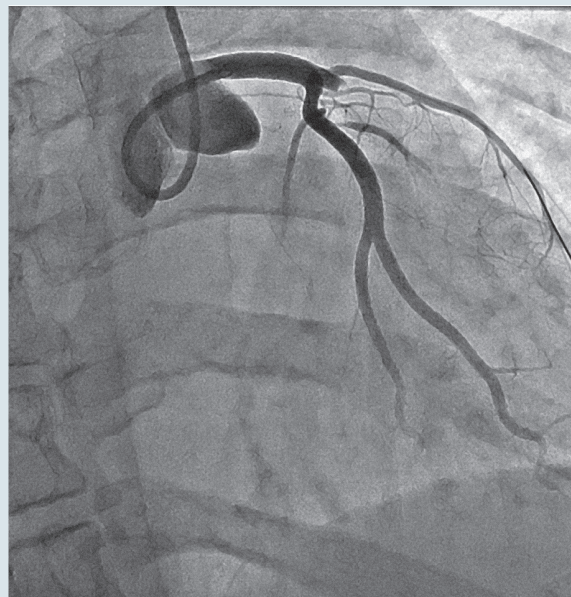


Рис. 4. Первинне черезшкірне коронарне втручання: ліва коронарна артерія, гостра оклюзія передньої міжшлуночкової артерії

шарування висхідного відділу аорти. Висновок ехокардіографічного дослідження: гіпокінез переднього та верхівкового сегментів передньої стінки лівого шлуночка, передньої частини міжшлуночкової перегородки та верхівки з переходом в акінез, фракція викиду (за Сімпсоном) 59 %, систолічний тиск у легеневій артерії 42 мм рт. ст., діастолічна функція порушена за рестриктивним типом, регургітація на мітральному та трикуспідальному клапанах I стадії, аорта не розширена.

Таким чином, пацієнту встановлено діагноз: ІХС. Гострий коронарний синдром з елевацією сегмента ST у ділянці передньої стінки лівого шлуночка, перегородки, верхівки від 22.04.2016 р. Killip I. Артеріальна гіпертензія 2-го ступеня, II стадії, дуже високий серцево-судинний ризик. Пацієнт ургентно доставлений у рентгенхірургічний блок із метою проведення невідкладної діагностичної коронарографії (ДКГ). ДКГ виконано через правий радіальний доступ. Виявлено: стеноз правої коронарної артерії в проксимальному сегменті до 30 %; ліва коронарна артерія: стовбур прохідний, обвідна артерія без стенотично-оклюзійних уражень, передня міжшлуночкова артерія (ПМША) – гостра оклюзія проксимального сегмента (рис. 3, 4). Пацієнту за даними ДКГ проведено первинне черезшкірне коронарне втручання (ЧКВ) – ангіопластику в ділянці оклюзії ПМША комплайнсним балоном Sprinter legend 2,0–15 мм та встановлено DES Promus 2,75–18 мм у проксимальному сегменті

ПМША (рис. 5, 6). Кровоплин у ПМША відновлено з TIMI 0 до TIMI 3, після стентування міокардіальна перфузія в басейні ПМША blush – 3 бали. Під час первинного ЧКВ отримав медикаментозний супровід: клопідогрель («Плавікс») 600 мг, розувастатин («Мертеніл») 40 мг *per os*, гепарин 10 000 Од доартеріально, нітрогліцерин 75 мкг докоронарно, фізрозчин 800,0 мл довенно. ДКГ та стентування проведено без ускладнень, на час завершення стентування стан пацієнта покращився, біль у грудях значно зменшився, елевація сегмента ST у відведеннях V1–V6 зменшилася вдвічі (рис. 7). Пацієнт доставлений у палату інтенсивної терапії кардіологічного відділення для подальшого лікування та спостереження.

Протягом 10 діб спостереження у відділенні кардіології стан із позитивною клінічною динамікою, без ознак прогресування ішемії за даними ЕКГ. Гемодинамічно пацієнт стабільний. Отримував лікування: клопідогрель («Плавікс») 75 мг/добу, ацетилсаліцилову кислоту 75 мг/добу, розувастатин 40 мг/добу, бісопролол 2,5 мг/добу, еналаприл 2,5 мг двічі на добу, еноксапарин 0,8 мл (8 мг) підшкірно двічі на добу протягом 7 діб. На 14-ту добу переведений у відділення реабілітації, де продовжено попереднє медикаментозне лікування та призначено подальшу покрокову фізичну реабілітацію.

Під час перебування у стаціонарі гематологічні показники в динаміці без особливостей.

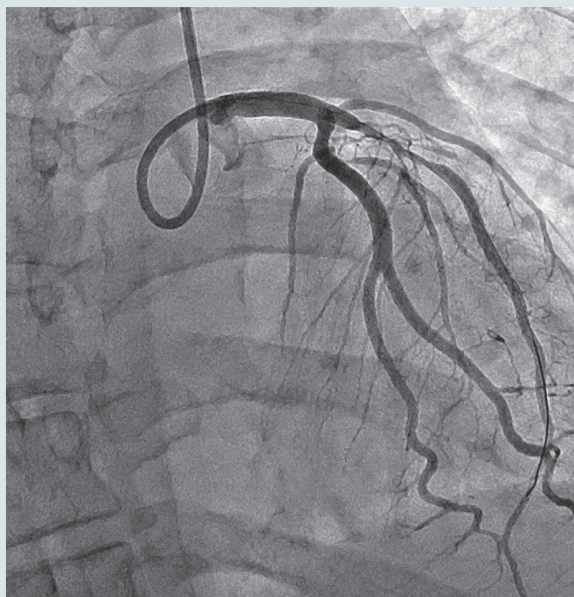


Рис. 5. Ліва коронарна артерія після ангіопластики

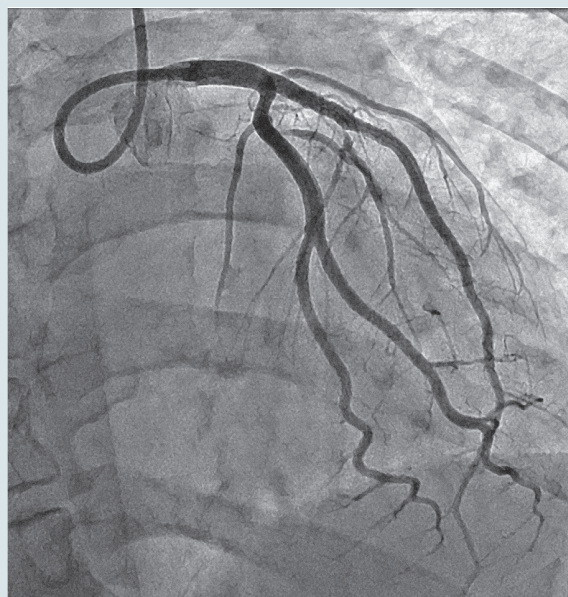


Рис. 6. Ліва коронарна артерія зі стентом у проксимальному сегменті

Біохімічний аналіз крові не продемонстрував клінічно значущих відхилень. При госпіталізації відзначено підвищення рівнів аланінамінотрансферази та аспаргатамінотрансферази вдвічі порівняно з нормою, в динаміці протягом 10 діб ці показники нормалізувалися. Рівень креатиніну не перевищував значення 0,099 ммоль/л (кліренс креатиніну за Кокрофтом – Голтом відповідно – 101,01 мл/хв), електролітних порушень не виявлено. Рівень фібриногену на час госпіталізації становив 4,88 г/л, протромбінний індекс – 94 %. У загальному аналізі сечі виявлено білок від 1,47 до 0,73 г/л у динаміці на тлі відсутності інших змін. При дослідженні в динаміці глікемічного профілю зафіксовано порушення вуглеводного обміну (рівень глюкози крові упродовж доби становив від 4,5 до 12,8 ммоль/л протягом кількох діб спостереження, рівень глюкози в сечі – від 5,55 до 16,58 ммоль/л). Також у пацієнта виявля-

но підвищення рівня тиреотропного гормону – 4,6 мкмоль/л (при нормі 0,23–3,40 мкмоль/л). Пацієнт з приводу цих відхилень консультований ендокринологом, встановлено діагноз: цукровий діабет 1-го типу, вперше виявлений. У зв'язку з цим до лікування додано інсулін за схемою. Заплановано визначення рівня тиреотропного гормону в динаміці разом із T_3 та T_4 з метою остаточної верифікації діагнозу.

Ліпідограму виконано двічі протягом періоду перебування у стаціонарі – при госпіталізації: загальний холестерин – 5,1 ммоль/л, холестерин ліпопротеїнів високої щільності (ХС ЛПВЩ) – 0,75 ммоль/л, тригліцериди (ТГ) – 8,5 ммоль/л, рівень холестерину ліпопротеїнів низької щільності (ХС ЛПНЩ) не був вирахований через високі значення ТГ. Через 14 діб показники ліпідограма становили: загальний холестерин –

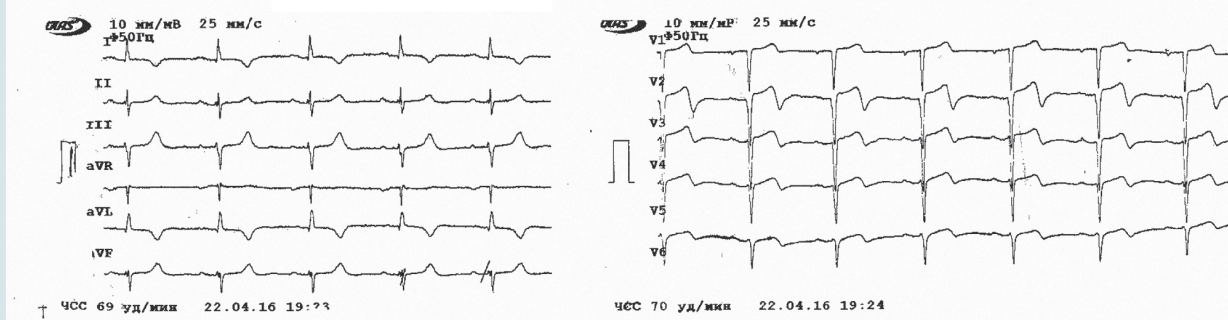


Рис. 7. ЕКГ пацієнта Т. після виконання первинного черезшкірного коронарного втручання

5,3 ммоль/л, ХС ЛПВЩ – 0,85 ммоль/л, ТГ – 7,3 ммоль/л.

Ультразвукове дослідження: патології органів черевної порожнини, нирок, ниркових судин, щитоподібної залози не виявлено.

На час виписування зі стаціонару отримано уточнену інформацію щодо генетичної патології в пацієнта, а саме з'ясовано, що у віці 2 років пацієнт консультований у генетика, через певну відсталість у психічному розвитку та після виявлення у нього макулодистрофії з гемералопією високого ступеня. Встановлено діагноз: синдром Муна – Бідля – Барде з виявами макулодистрофії та слабкозорості, ожиріння, гіпертригліцеридемія та гіпопротеїнемія. У віці 2 років рівень ТГ становив 2,39 ммоль/л, загального білка – 62,2 г/л. Порушень вуглеводного обміну на той час не виявлено. Пацієнт не отримувал специфічного лікування, раз на рік відвідував медико-соціальні експертні комісії з метою вирішення питання щодо інвалідності. Також з'ясовано, що протягом останніх 6–7 років лабораторно не обстежувався, схуднув на 25 кг, періодично відзначав підвищення АТ до 160/100 мм рт. ст., при цьому постійного лікування не отримувал. Слабкозорість прогресувала до сліпоті. Протягом останнього року на тлі підвищення АТ іноді відзначав дискомфорт у грудях, що проходив самостійно. З приводу вищевказаних симптомів по медичну допомогу не звертався.

Після проведеної стаціонарної реабілітації пацієнт у задовільному стабільному стані виписаний на амбулаторне спостереження за місцем проживання. На час виписування: без ускладнень долає відстань до 1200 м. Медикаментозне лікування щодо ІХС, цукрового діабету та артеріальної гіпертензії рекомендовано попереднє, подвійну антитромбоцитарну терапію призначено на 12 місяців з подальшою модифікацією під наглядом кардіолога за місцем проживання.

Обговорення

Загалом ІМ у молодому віці можна умовно розділити на дві групи: ІМ з ангіографічно нормальними коронарними артеріями та ІМ з ангіографічними ознаками ураження коронарних артерій. При цьому характер ураження може бути різним та мати не тільки атеросклеротичний генез.

До першої групи належать синдроми гіперкоагуляції, які можуть призводити до тромбозу «чистих» коронарних судин. Найчастіше в основі підвищення коагуляційних властивостей крові лежать нефротичний синдром, антифосфоліпідний синдром, дефіцит XII фактора з'єднання та

протеїну С. Зокрема, при нефротичному синдромі основною патофізіологічною причиною підвищеного тромбогенезу є гіпоальбумінемія (менше 25 г/л). Втрату протеїнів нирками печінка намагається компенсувати надмірним утворенням факторів II, VII, VIII, X, XIII та фібриногену. Таким чином, інші патологічні стани, які призводять до гіпопротеїнемії, можна вважати чинниками ризику розвитку коронаротромбозу. Асоційованою з гіперкоагуляцією в молодому віці є також гіпертригліцеридемія, яка нерідко супроводжує в тому числі й нефротичний синдром, порушення функції щитоподібної залози та гінекологічні дисгормональні стани. Також до цієї категорії належить емболізація коронарних артерій, найчастішою причиною якої є ендокардити з ураженням аортального клапана. Тривалий коронароспазм під впливом амфітамінів, кокаїну, надміру енергетичних напоїв та алкоголю також може призвести до ІМ без видимого атеросклеротичного процесу в коронарних судинах. Однією з нечастих причин ІМ може бути наявність міокардіальних містків по ходу коронарної судини.

Інша група причин ІМ у молодих осіб – це ураження коронарних артерій. Найчастішою причиною є атеросклероз судин, який нерідко в молодому віці розвивається внаслідок сімейної гіперхолестеринемії. Також ІМ може бути спричинений спонтанною дисекцією інтими (наприклад, у жінок у перипартальний період) та розшаруванням висхідного відділу аорти з поширенням на коронарні артерії. Аневризми та ектазії коронарних судин, природжені чи набуті (наприклад, при хворобі Кавасаки), або ж їх аномальне розташування та відходження також можуть сприяти тромбозу або спазму з припиненням кровотоку.

Найпоширенішими факторами ризику, асоційованими з ІМ у осіб молодого віку (до 45 років), за даними низки авторів, є куріння, порушення ліпідного обміну, метаболічні розлади, передовсім ожиріння, артеріальна гіпертензія, обтяжена за ІХС спадковість, а також згідно з низкою вітчизняних публікацій – контакт із ксенобіотиками [1–3]. При цьому роль генетичних захворювань, як першопричини розвитку низки вищевказаних факторів ризику, вивчено недостатньо [9, 13, 17]. Цей клінічний випадок STEMI у пацієнта віком 23 роки цікавий з огляду на те, що він виник на тлі генетичної патології та мав чіткі ознаки ІМ I типу, тобто атеросклеротичного ураження коронарних судин із тромбозом у місці пошкодження атеросклеротичної бляшки.

Синдром Лоуренса – Муна – Бідля – Барде – спадкове захворювання, яке виявляється пігментною дегенерацією сітківки, ожирінням, полідактилією, гіпогеніталізмом та розумовою відсталістю [5, 8, 14]. Уперше був описаний Laurence та Moon у 1866 р. та полягав у поєднанні генетично обумовленого ожиріння, спастичного парапарезу, розумової відсталості та дистрофії сітківки. Згодом до ознак цього синдрому було віднесено полідактилію згідно з дослідженнями Барде та Бідля (1920–1922 рр.). На цей час загальноновживаним є термін синдром Барде – Бідля (Bardet – Biedl syndrome – BBS), що передбачає фенотипові поєднання полідактилії, дегенерації сітківки та ожиріння. Популяційна частота в Європі серед новонароджених – 1 : 160 000 та 1 : 65 000 в арабських країнах, тип успадкування – автосомно-рецесивний. Характеризується варіабельністю виявів [6, 8, 10–12]. У 90 % випадків це поєднання пігментного ретиніту або інших змін сітківки, ожиріння та розумової відсталості. При цьому пігментна дегенерація сітківки та специфічні у зв'язку із цим порушення зору – основна діагностична ознака цього синдрому. Частіше з указаних відзначається поєднання 3–4 ознак – неповна форма. Саме така форма спостерігалася в представленому випадку – дегенерація сітківки, ожиріння, розумова відсталість, констатована в дитячому віці. Втім пацієнт здобув середню освіту та працював масажистом, що можна віднести до можливих легких порушень пізнавальних функцій. Також при цьому синдромі часто реєструють ураження нирок та сечовивідних шляхів, печінки, порушення слуху [7, 10–12].

Ураження серцево-судинної системи трапляються рідко. За даними аналізу, проведеного P.L. Beales та співавторами, при синдромі Барде – Бідля у 7 % випадків можуть траплятися стеноз аорти та неспецифічна кардіоміопатія [17]. При цьому пошук нами відомостей щодо гострого коронарного синдрому або ж ІМ у таких пацієнтів не дав результатів за даними вітчизняної літератури. Із англійських джерел вдалося встановити, що ІМ у таких пацієнтів траплявся у віці 40–68 років, при цьому частота виявлення цієї патології не була високою (10,8 %) [15]. У всіх зареєстровано артеріальну гіпертензію і цукровий діабет. При цьому більшість випадків ІМ у таких пацієнтів завершилися летально (60 %), і загалом ІМ виявився найчастішою причиною смерті у вибірці досліджуваних осіб із синдромом Барде – Бідля [15].

Специфічного лікування синдрому Барде – Бідля не існує. Рекомендується коригувати ожиріння. Також можливим при активному спостереженні є сповільнення процесів дегенерації

сітківки. Оскільки описані випадки розвитку в таких пацієнтів у підлітковому віці цукрового діабету, гіпотиреоїдизму, полікістозу нирок, варто контролювати рівень відповідних гормонів, кліренсу креатиніну, глюкози крові. Прогноз у пацієнтів із цим захворюванням несприятливий, найчастіше вони помирають у віці 10–20 років через уремію або ж розвиток інтеркурентних захворювань [7, 10]. Як уже зазначено вище, нами не виявлено описаних випадків поєднання цього синдрому із розвитком ІМ у чоловіків молодого віку.

Варто зазначити, що в представленому клінічному випадку, незважаючи на те, що в ранньому дитячому віці в пацієнта Т. було діагностовано синдром Барде – Бідля, а також ознаки гіпопротейнемії та початкової гіпертригліцеридемії, активне спостереження не велося, а відповідні чинники ризику не коригувалися. У тому числі цукровий діабет був уперше діагностований під час цієї госпіталізації уже в стані декомпенсації, із необхідністю інсулінотерапії, хоча, ймовірно, манифестував раніше та сприяв розвитку атеросклерозу в коронарних артеріях.

Гіпертригліцеридемія могла відіграти значущу роль як в атерогенезі, так і як чинник гіперкоагуляції. Відомо, що депресія системи фібринолізу в пацієнтів молодого віку з ІМ може бути пов'язана з гіпертригліцеридемією, що супроводжується підвищеним вмістом інгібітора активатора плазміногену I типу та впливає на частоту розвитку ІМ та його рецидивів [4, 16]. Тобто поряд з атеросклеротичним процесом у цьому випадку та при інших станах, що в молодому віці призводять до ІМ, важливу роль можуть відігравати фактори гемостазу та розвиток коагулопатій, у тому числі на тлі порушень ліпідного обміну, обумовлених не тільки підвищеним рівнем ХС ЛПНЩ, зниженим рівнем ХС ЛПВЩ, дефіцитом аполіпопротеїну В, які сприяють розвитку атеросклерозу, а й гіпертригліцеридемією.

Отже, метаболічним порушенням, навіть, якщо вони не є складовими спадково обумовленого синдрому чи хвороби, в ранньому дитячому чи підлітковому віці слід приділяти окрему увагу як чинникам ризику серцево-судинної патології у віці 20–30 років. Зокрема, порушення толерантності до вуглеводів та підвищений рівень ТГ у підлітків, за даними кількох проспективних метааналізів, слугували незалежними предикторами розвитку ІМ та інсульту в чоловіків віком менше 45 років. З іншого боку, виявлено, що серед чоловіків, які перенесли STEMI у віці 18–35 років, статистично значуще частіше траплялися курці та особи зі спадково обтяженим анамнезом щодо ІХС у

родичів першої лінії. При порівнянні чоловіків зі STEMI у віці 18–44 роки та 60–74 роки виявлено, що в групі молодих пацієнтів із розвитком ІМ асоціюються рівень фібриногену та глікованого гемоглобіну, тобто знову ж таки великого первинного значення поряд з іншими традиційними факторами ризику набувають порушення коагуляції та метаболізму [4, 17]. Доведено, що визначення рівнів ТГ у здорових чоловіків молодого віку двічі з інтервалом 5 років може сприяти покращенню оцінювання ризику розвитку в них ІХС. Так, зниження рівня ТГ через 5 років порівняно з первинним визначенням асоціюється зі зниженням ризику виникнення ІХС порівняно зі стабільно високим у динаміці рівнем ТГ [16, 17].

Конфлікту інтересів немає.

Участь авторів: збір матеріалу – О.Х., М.Р., О.В., О.К.; аналіз матеріалу – І.С., М.Р., О.К.; пошук та аналіз джерел літератури – М.П.; написання статті – І.С.; редагування статті, формування висновків – А.Я.

Література

1. Заремба Є.Х., Кияк Ю.Г., Соломенчук Т.М. та ін. Вплив професійних шкідливостей на зміни імунного статусу у хворих на гострий інфаркт міокарда // *Практ. медицина.*– 2004.– Т. 10, № 3.– С. 41–43.
2. Зербіно Д.Д., Соломенчук Т.М., Скибчик В.А. Інфаркт міокарда у хворих молодого віку: предиктори і особливості перебігу // *Укр. кардіол. журн.*– 2004.– № 4.– С. 89–94.
3. Зербіно Д.Д., Соломенчук Т.М., Скибчик В.А. Коронарна хвороба серця та інфаркт міокарда у хворих молодого віку: роль ксенобіотиків (факти, гіпотези, коментарі) // *Укр. кардіол. журн.*– 2003.– № 1.– С. 14–20.
4. Мальчевська Т.І. Коагуляційні фактори ризику і лабораторні методи їх оцінки // *Внутрення медицина.*– 2007.– № 6 (6).
5. Bardet G. On congenital obesity syndrome with polydactyly and retinitis pigmentosa (a contribution to the study of clinical forms of hypophyseal obesity) // *Obes Res.*– 1995.– Vol. 3.– P. 387–399.
6. Beales P.L., Elcioglu N., Woolf A.S. et al. New criteria for improved diagnosis of Bardet-Biedl Syndrome: results of a population survey // *J. Med. Genet.*– 1999.– Vol. 36.– P. 437–446.
7. Benzinou M., Walley A., Lobben S. et al. Bardet-Biedl Syndrome Gene Variants Are Associated With Both Childhood and Adult Common Obesity in French Caucasians // *Diabetes.*– 2006.– Vol. 55 (10).– P. 2876–2882.
8. Biedl A. A pair of siblings with adiposo-genital dystrophy // *Obes Res.*– 1995.– Vol. 3.– P. 404.
9. Brscic E., Bergerone S., Gagnor A. et al. Acute myocardial infarction in young adults // *Am. Heart J.*– 2000.– Vol. 139 (6).
10. Forsythe E., Beales P.L. Bardet-Biedl syndrome // *Eur. J. Human Genetics.*– 2013.– Vol. 21.– P. 8–13.
11. Grace C., Beales P., Summerbell C. et al. Energy metabolism in Bardet-Biedl syndrome // *Int. J. Obes. Relat. Metab. Disord.*– 2003.– Vol. 27.– P. 1319–1324.
12. Green J.S., Parfrey P.S., Harnett J.D. et al. The cardinal manifestations of Bardet-Biedl syndrome, a form of Laurence – Moon – Biedl syndrome // *New Engl. J. Med.*– 1989.– Vol. 321.– P. 1002–1009.
13. Incalcaterra E., Caruso M. et al. Myocardial infarction in young adults: risk factors, clinical characteristics and prognosis according to our experience // *Clin. Ter.*– 2013.– Vol. 164 (2).– P. e77–82.
14. Laurence J.Z., Moon R.C. Four cases of 'retinitis pigmentosa' occurring in the same family, and accompanied by general imperfections of development // *Obes Res.*– 1995.– Vol. 3.– P. 400–403.
15. Moore S.J., Green J.S., Fan Y. et al. Clinical and genetic epidemiology of Bardet-Biedl syndrome in Newfoundland: a 22-year prospective, population-based, cohort study // *Am. J. Med. Genet.*– 2005.– Vol. 132.– P. 352–360.
16. Nordestgaard B.G., Varbo A. Triglycerides and cardiovascular disease // *Lancet.*– 2014.– Vol. 384 (9943).– P. 626–635.
17. Yunyun W., Tong L., Yingwu L. Analysis of risk factors of ST-segment elevation myocardial infarction in young patients // *BMC Cardiovascular Disorders.*– 2014.– Vol. 14.– P. 179.

Висновки

Описаний випадок поєднання синдрому Барде – Бідля з інфарктом міокарда з атеросклеротичним ураженням коронарних артерій у чоловіка віком 23 роки свідчить про значення генетичних захворювань у розвитку ІХС у пацієнтів молодого віку. Одним із компонентів синдрому Барде – Бідля є порушення метаболізму, що ймовірно і стало основною причиною прогресування атеросклеротичного процесу в молодого чоловіка. Активна корекція всіх чинників ризику з моніторингом лабораторних показників, починаючи з підліткового та молодого віку, є необхідною умовою профілактики ІХС при генетично детермінованих метаболічних розладах.

**И.М. Сичкарук, О.В. Хрыстюк, М.Е. Романив, Е.А. Василькова, О.С. Карголь,
М.М. Павелко, А.В. Ягенский**

КУ «Луцкая городская клиническая больница»

Острый инфаркт миокарда с элевацией сегмента ST у пациента молодого возраста с синдромом Барде – Бидля

Острый инфаркт миокарда с элевацией сегмента ST – одна из наиболее распространенных причин смерти пациентов с ишемической болезнью сердца. В последние годы отмечен рост числа случаев инфаркта миокарда с элевацией сегмента ST среди мужчин в возрасте 25–50 лет, и смертность от него среди молодых мужчин в Украине в 3–5 раз выше, чем в экономически развитых странах. Предоставленное наблюдение инфаркта миокарда у молодого человека с генетическим дефектом, составной частью которого является нарушение метаболизма, может быть следствием прогрессирования атеросклеротического процесса. Случай сочетания синдрома Барде – Бидля с инфарктом миокарда с ангиографически пораженными коронарными артериями у мужчины в возрасте 23 лет свидетельствует о недооценке роли генетических заболеваний в развитии ишемической болезни сердца у пациентов молодого возраста. Активная коррекция всех факторов риска, мониторинг лабораторных показателей у подростков и молодых мужчин с метаболическими нарушениями, прежде всего с ожирением и генетическими заболеваниями, сопровождающимися метаболическими расстройствами, является необходимым условием профилактики ишемической болезни сердца, в частности инфаркта миокарда, в молодом возрасте.

Ключевые слова: острый инфаркт миокарда, синдром Барде – Бидля, сахарный диабет, первичное чрескожное коронарное вмешательство.

**I.M. Sichkaruk, O.V. Khrystyuk, M.Ye. Romaniv, O.A. Vasyilkova, O.S. Kargol, M.M. Pavelko,
A.V. Yagensky**

Lutsk City Clinical Hospital, Lutsk, Ukraine

Acute myocardial infarction with ST-segment elevation in young patient with Bardet – Biedl syndrome

Acute myocardial infarction (MI) with ST segment elevation (STEMI) remains one of the most common causes of death in patients with coronary artery disease. The number of STEMI among men aged 25–50 years has been rising in recent years. According to a number of studies, mortality from MI among young men in Ukraine is 3–5 times higher than in economically developed countries. Described case of STEMI in a young man with a genetic defect, which is part of a metabolic abnormality, may be the result of the atherosclerotic process progression. This case of Bardet – Biedl syndrome and MI with angiographically damaged coronary arteries in a man of 22 years demonstrates underestimation of the role of genetic diseases in the development of coronary artery disease in young patients. Active treatment of all risk factors along with monitoring of laboratory parameters in adolescents and young men with metabolic disorders, especially obesity and genetic diseases accompanied by metabolic disorders, is a prerequisite for prevention of coronary artery disease and, in particular, MI at young age.

Key words: acute myocardial infarction, Barde – Bidley syndrome, diabetes mellitus, primary percutaneous coronary intervention.