

УДК 616.122-006.31

DOI: <http://doi.org/10.31928/2305-3127-2018.3.4145>

**М.В. Войцехівська¹, І.В. Іркін¹, Г.Г. Прус², О.С. Чумак², В.О. Куць¹,
М.В. Шиманко², Г.І. Дарвіш², О.Й. Жарінов¹**

¹ Національна медична академія післядипломної освіти імені П.Л. Шупика, Київ

² ДУ «Інститут серця МОЗ України», Київ

Випадок кавернозної гемангіоми з вогнищевою проліферацією ендотелію лівого передсердя

ВИПАДОК
ІЗ ПРАКТИКИ

У статті описано клінічний випадок кавернозної гемангіоми з вогнищевою проліферацією ендотелію лівого передсердя, виявленої в пацієнта зі скаргами на перебої в роботі серця та біль у грудній клітці стискаючого характеру, що виникає при фізичному навантаженні. Ехокардіографічно утвор серця нагадував міксому. Інтраопераційно макроскопічний препарат також не відрізнявся від міксому гронаподібної. Мікроскопічно діагностовано кавернозну гемангіому. Отже, хоча ехокардіографія – це найдоступніший метод діагностики первинних пухлин серця, вона не є достовірно точною для встановлення діагнозу. При виявленні неінвазивними методами візуалізації новоутворень серця повинна залишатися настороженість про ймовірність не лише найбільш поширених утворень (міксом), а й більш рідкісних – гемангіоми, рабдоміоми, ліпоми, фіброми, а також саркоми.

Ключові слова: пухлини серця, гемангіома передсердя, діагностика.

Посилання: Войцехівська М.В., Іркін І.В., Прус Г.Г., Чумак О.С., Куць В.О., Шиманко М.В., Дарвіш Г.І., Жарінов О.Й. Випадок кавернозної гемангіоми з вогнищевою проліферацією ендотелію лівого передсердя // Кардіохірургія та інтервенційна кардіологія.– 2018.– № 3.– С. 41–45.

To cite this article: Voitsekhiyska MV, Irkin IV, Prus GG, Chumak OS, Kuts VO, Shymanko MV, Darvish GI, Zharinov OI. A case of cavernous hemangioma with focal proliferation of endothelium of the left atrium. *Cardiac Surgery and Interventional Cardiology*. 2018;3(22):41-45 (in Ukr.).

Пухлини серця донедавна були малодослідженим розділом кардіології, що обумовлювалося їх відносно низькою поширеністю, поліморфізмом симптомів та неможливістю прижиттєвої постановки діагнозу. Завдяки прогресу сучасної діагностики та кардіохірургії з'явилася можливість раннього виявлення і радикального лікування новоутворень серця. Серед пухлин найчастіше спостерігаються міксоми (до 97 % усіх випадків) [1], рабдоміоми, ліпоми та фіброми. На гемангіоми припадає приблизно 2,8 % випадків первинних пухлин серця [4]. Наведений у статті клінічний випадок ілюструє обмеження неінвазивних методів візуалізації серця в діагностиці гемангіоми.

Клінічний випадок

Хворий А., 67 років, скерований у клініку з метою дообстеження та вирішення подальшої хірургічної тактики з попереднім діагнозом «міксома лівого передсердя». Скарги на перебої в роботі серця, епізоди запаморочення та біль у ділянці серця стискаючого характеру, що виникає при фізичному навантаженні. Пацієнт вважає себе хворим близько 20 років, коли вперше виник біль у грудній клітці. В анамнезі – перенесений близько 18 років тому інфаркт міокарда і часта шлуночкова екстрасистолія за даними холтеровського моніторингу ЕКГ. Звернувся до кардіолога через посилення скарг протягом останньо-

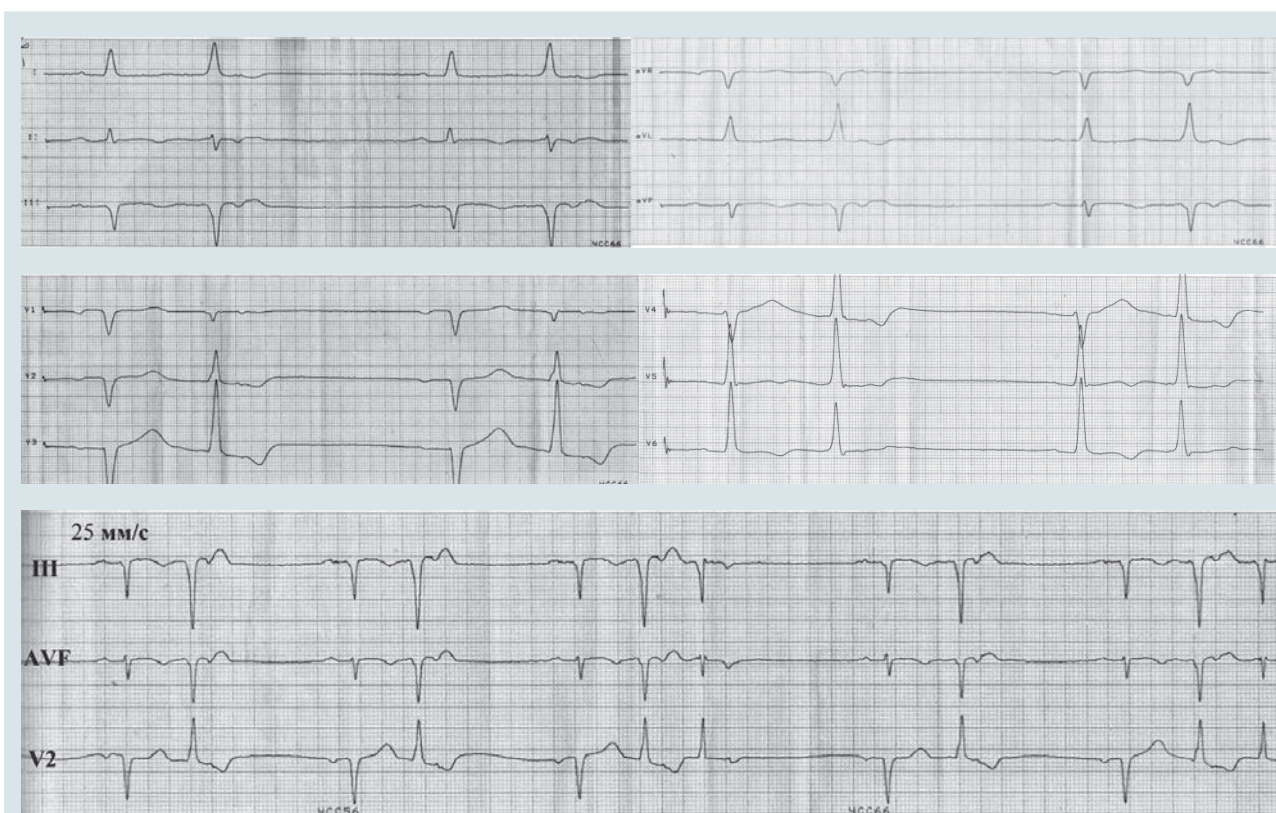


Рис. 1. Електрокардіограма хворого А., 67 років

го місяця. При ехокардіографічному обстеженні вперше було виявлено утворення лівого передсердя.

Об'єктивно: пульс аритмічний, з частотою 70 за 1 хв, симетричний на обох руках, задовільного напруження та наповнення. Тони серця аритмічні, звучні. Артеріальний тиск 160/70 мм рт. ст. На ЕКГ (рис. 1): ритм синусовий, нерегулярний. Часта, за типом бігемінії, шлуночкова екстрасистоля з ретроградним проведенням збудження до передсердь та поодинокими реципрокними комплексами (7-й і 12-й на ритмограмі). Помірне відхилення електричної осі серця вліво (кут $\alpha - 18^\circ$). Атріовентрикулярна блокада I ступеня (інтервал PQ 0,22 с). ЕКГ-ознаки збільшення лівого передсердя і лівого шлуночка. Великовогнищеві (рубцеві) зміни міокарда передньо-перегородково-верхівкової ділянки лівого шлуночка.

За даними трансторакальної ехокардіографії, в порожнині лівого передсердя візуалізується об'ємне, гіпермобільне утворення неоднорідної консистенції з нерівними контурами, фіксоване до міжпередсердної перегородки, розміром $5,7 \times 3,0$ см, що пролабує через лівий атріовентрикулярний канал та викликає його обструкцію (імовірно, міксому). Дилатація обох передсердь (діаметр лівого передсердя 5,2 см, максимальний

об'єм 146 мл, індекс об'єму 69 мл/м^2 , максимальний об'єм правого передсердя 82 мл, індекс об'єму 39 мл/м^2). Дифузна гіпокінезія стінок лівого шлуночка. Кінцеводіастолічний об'єм лівого шлуночка 152 мл, фракція викиду 48 %. Максимальний тиск у легеневій артерії 44 мм рт. ст. На мітральному та трикуспідальному клапанах мінімальна регургітація.

Коронарографія: стеноз основного стовбура лівої коронарної артерії до 95 % (рис. 2А). Стеноз передньої міжшлуночкової гілки лівої коронарної артерії в середній третині (70 %) та обвідної гілки лівої коронарної артерії (70 %) (рис. 2Б). Стеноз правої коронарної артерії в середній третині до 75 % (рис. 2В). Новоутворення не контрастується.

За умов гіпотермічної перфузії та фармакологічної кардіopleгії 5 лютого 2018 р. було виконано оперативне втручання – аортокоронарне шунтування трьох судин (передньої міжшлуночкової гілки та обвідної гілки лівої коронарної артерії, правої коронарної артерії) і видалення утворення лівого передсердя. Інтраопераційно макроскопічний препарат не відрізнявся від міксоми гроноподібної. Ніжка пухлини фіксувалася до овального вікна, розміри – 5×3 мм. Місце прикріплення ніжки висікали в межах здорової

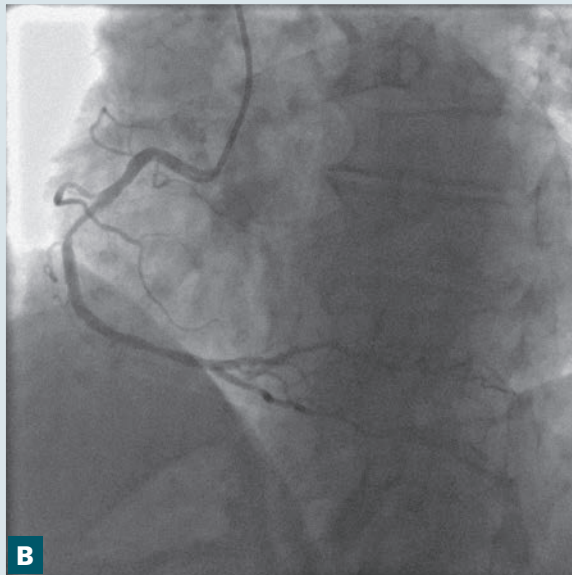
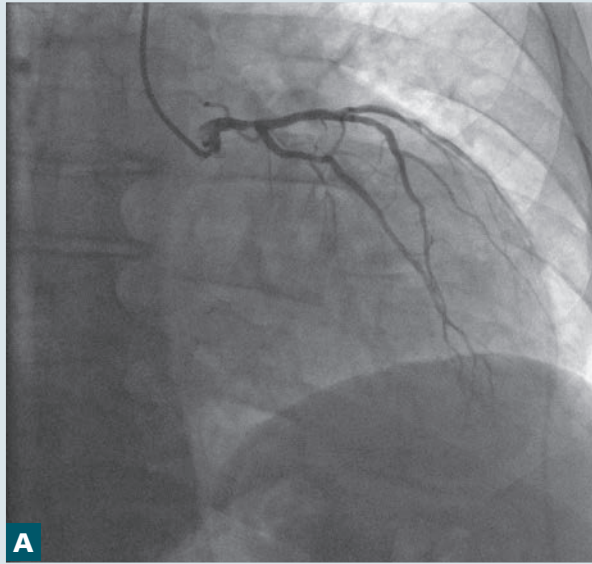


Рис. 2. Ангіографія коронарних артерій. Стеноз основного стовбура лівої коронарної артерії (А), передньої міжшлуночкової гілки та обвідної гілки лівої коронарної артерії (Б), правої коронарної артерії (В)

тканини і згодом обробляли за допомогою діатермії. Препарат відправлено на патоморфологічне дослідження.

Макроскопічне дослідження: пухлина гроноподібної форми $4,5 \times 3,0$ см, рихла, просякнута кров'ю. Гістологічний висновок: кавернозна гемангіома з вогнищевою проліферацією ендотелію.

Післяопераційний період пройшов без ускладнень. З подальшими рекомендаціями щодо лікування пацієнт був виписаний у задовільному стані.

Обговорення

Кавернозна гемангіома – утворення, яке складається з порожнин різної форми та розміру. Вони наповнені кров'ю, вистелені ендотелієм і розмежовані тонкими перегородками зі сполучної тканини. Інколи кров у порожнинах зсідается, і утворена тромботична маса організовується. Розміри гемангіом можуть досягати кількох сантиметрів. Найбільш частою їх локалізацією є шкіра і слизові оболонки, рідше – печінка і селезінка. Описано менше 100 випадків кавернозної гемангіоми серця [3]. У 75 % випадків виявляють пухлини з інтрамуральним ростом, у 25 % випадків – ендокардіальні пухлини, що виступають у порожнину передсердь, шлуночків і деколи нагадують міксому.

Зазвичай ангиома – це вада розвитку судини, яка виникає внутрішньоутробно і росте разом з організмом. Але при появі інших факторів (фізико-хімічних, вірусних, травматичних) можуть активізуватися елементи судинної стінки – ендотеліоцити чи перицити. У наведеному клінічному випадку з'явилася вогнищева проліферація ендотелію (рис. 3), що вказує на істинний пухлинний ріст.

Гемангіома серця може виникати в будь-якому віці. Більше того, пухлини можуть локалізуватися в усіх камерах серця, перикарді, ендокарді чи міокарді. Найчастішою локалізацією гемангіоми є правий шлуночок (35,7 %), лівий шлуночок (33,9 %), праве передсердя (23,2 %), міжпередсердна перегородка (10,7 %), міжшлуночкова перегородка (10,7 %), ліве передсердя (7,1 %) [2].

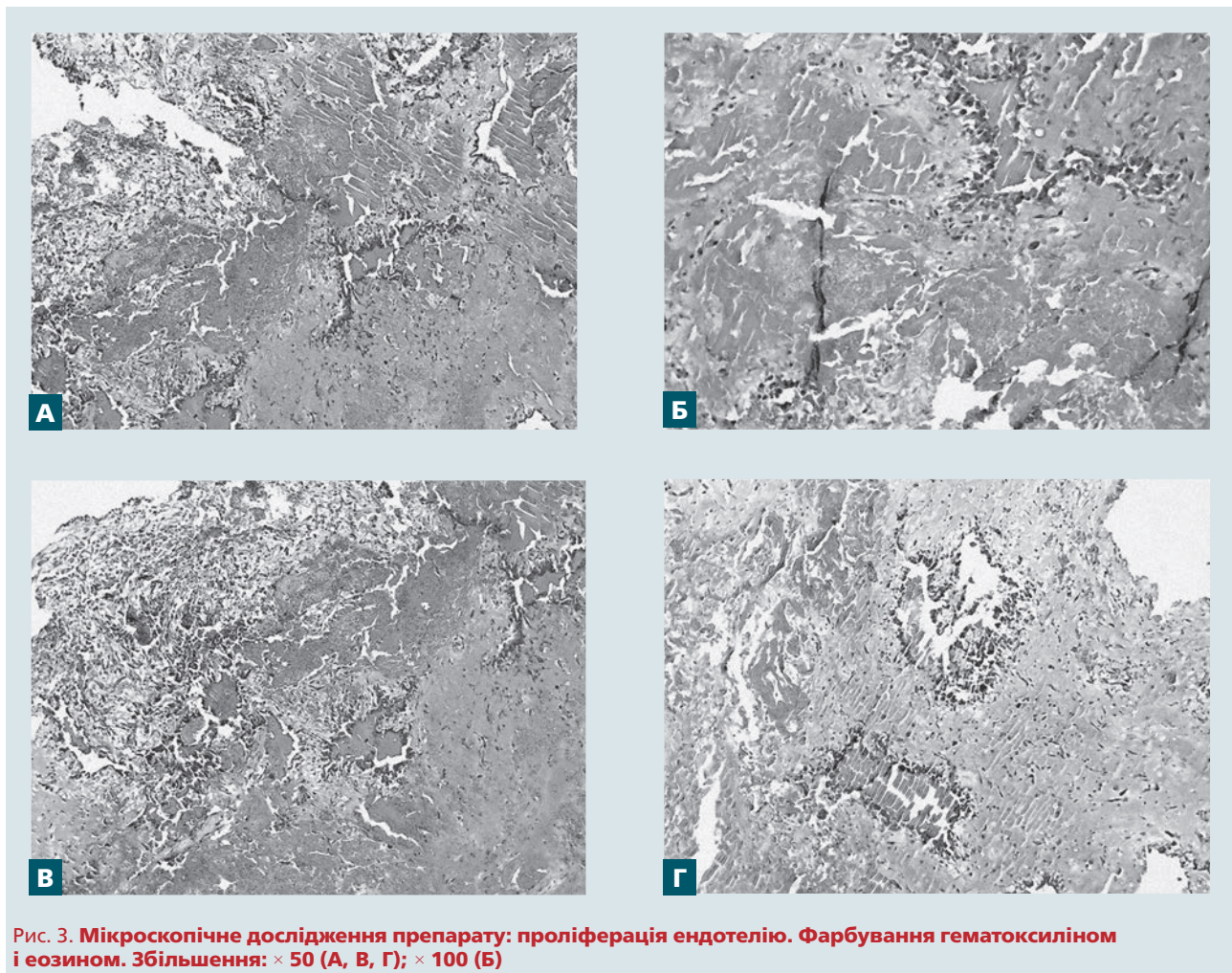


Рис. 3. Мікроскопічне дослідження препарату: проліферація ендотелію. Фарбування гематоксиліном і еозином. Збільшення: $\times 50$ (А, В, Г); $\times 100$ (Б)

Внутрішньопорожнинні гемангіоми можуть виявлятися симптомами обструкції, інтрамуральні – аритміями, накопиченням випоту в порожнині перикарда і навіть тампонадою серця. Часто перебіг пухлини є безсимптомним, і її випадково виявляють під час ехокардіографії чи при автопсії. Визначити тип пухлини можна за допомогою магнітно-резонансної візуалізації серця з контрастуванням. Утім добра васкуляризація пухлини є неспецифічною ознакою гемангіоми, вона часто виявляється також при міксомх [6]. Гістологічно розрізняють капілярні, кавернозні гемангіоми, гемангіоендотеліоми та внутрішньом'язові гемангіоми [5]. У нашому випадку остаточний діагноз було встановлено

гістологічно після оперативного видалення новоутворення.

Висновки

Отже, хоча ехокардіографія – це найдоступніший метод діагностики первинних пухлин серця, вона не є достовірно точною для встановлення діагнозу. При виявленні неівазивними методами візуалізації новоутворень серця повинна залишатися настороженість про ймовірність не лише найбільш поширених утворень (міксом), а й більш рідкісних – гемангіоми, рабдоміоми, ліпоми, фіброми, а також саркоми.

Конфлікту інтересів немає.

Участь авторів: концепція і проект роботи – О.Ж., М.В.; збір матеріалу – М.В., І.І., Г.П., О.Ч., М.Ш., Г.Д.; огляд літератури, написання статті – М.В., І.І., Г.П., О.Ч.; критичний огляд матеріалу щодо змісту, редагування тексту – О.Ж., В.К.

Література

1. Вітовський Р.М., Бешляга В.М. Особливості діагностики та хірургічного лікування первинних пухлин серця // Медичні ініціативи.– 2014.– № 3 (5).
2. Abad C., de Varona S., Limeres M.A. et al. Resection of a left atrial hemangioma: report of a case and overview of the literature on resected cardiac hemangiomas // Tex. Heart Inst. J.– 2008.– Vol. 35.– P. 69–72.
3. Esmailzadeh M., Jalalian R., Maleki M. et al. Cardiac cavernous hemangioma // Eur. J. Echocardiography.– 2007.– Vol. 8 (Issue 6).– P. 487–489.
4. Han Y., Chen X., Wang X. et al. Cardiac capillary hemangioma: a case report and brief review of the literature // J. Clin. Ultrasound.– 2014.– Vol. 42.– P. 53–56.
5. McAllister H.A., Fenoglio J.J. Jr., Firminger H.I. Tumors of the cardiovascular system 2nd series // Atlas of tumor pathology.– Washington DC Armed Forces Institute of Pathology, 1978.– P. 46–51.
6. Rizzoli G., Bottio T., Pittarello D. et al. Atrial septal mass: transesophageal echocardiographic assessment // J. Thorac. Cardiovasc. Surg.– 2004.– Vol. 128.– P. 767–769.

**М.В. Войцеховская¹, И.В. Иркин¹, Г.Г. Прус², О.С. Чумак², В.А. Куць¹, М.В. Шиманко²,
Г.И. Дарвиш², О.И. Жаринов¹**

¹ Национальная медицинская академия последипломного образования имени П.Л. Шупика, Киев

² ГУ «Институт сердца МЗ Украины», Киев

Случай кавернозной гемангиомы с очаговой пролиферацией эндотелия левого предсердия

В статье описан клинический случай кавернозной гемангиомы с очаговой пролиферацией эндотелия левого предсердия, обнаруженной у пациента с жалобами на перебои в работе сердца и боль в грудной клетке сдавливающего характера, возникающую при физической нагрузке. Эхокардиографически образование напоминало миксому. Интраоперационно макроскопический препарат не отличался от миксомы гроздьевидной. Микроскопически новообразование оказалось кавернозной гемангиомой. Хотя эхокардиография остается наиболее доступным методом диагностики первичных опухолей сердца, она не является достоверно точной для установления диагноза. При выявлении неинвазивными методами визуализации новообразований сердца должна оставаться настороженность в отношении возможности наличия не только наиболее распространенных образований сердца (миксом), но и более редких – гемангиом, рабдомиом, липом, фибром, а также сарком.

Ключевые слова: опухоли сердца, гемангиома предсердия, диагностика.

**M.V. Voitsekhivska¹, I.V. Irkin¹, G.G. Prus², O.S. Chumak², V.O. Kuts¹, M.V. Shymanko²,
G.I. Darvish², O.J. Zharinov¹**

¹ Shupyk National Medical Academy of Postgraduate Education, Kyiv, Ukraine

² Heart Institute of Healthcare Ministry of Ukraine, Kyiv, Ukraine

A case of cavernous hemangioma with focal proliferation of endothelium of the left atrium

This article presents a clinical case of cavernous hemangioma with focal proliferation of endothelium of the left atrium. The tumor was detected in a patient who had complaints of cardiac palpitations and chest pain, occurring during physical effort. During echocardiographic study the pathologic structure in heart resembled myxoma. Intraoperatively the tumor did not differ macroscopically from myxoma too. Microscopically the cavernous hemangioma was diagnosed. Thus, despite echocardiography is the most affordable method for diagnosis of heart primary tumors, it does not allow us to make reliable diagnosis of tumor type. When the tumor of the heart is detected during non-invasive methods of heart visualisation the physicians should be alerted about the possibility of not only the most common type of tumor (myxoma), but also more rare heart tumors such as hemangioma, rhabdomyoma, lipoma, fibroma and sarcoma.

Key words: heart tumors, hemangioma of atrium, diagnostics.