

О.О. Гузь, Н.І. Белемець

ФОЛІКУЛЯРНІ УТВОРЕННЯ ЩИТОПОДІБНОЇ ЗАЛОЗИ: КЛАСИФІКАЦІЯ ТА ЦИТОЛОГІЧНІ КРИТЕРІЇ

*Український науково-практичний центр ендокринної хірургії,
трансплантації ендокринних органів і тканин МОЗ України, Київ*

Тонкогольова аспіраційна пункційна біопсія (ТАПБ) щитоподібної залози (ЩЗ) є потужним засобом діагностики вузлових захворювань ЩЗ, але насамперед – скринінговим методом у виявленні злоякісних захворювань. Висока чутливість дослідження, поєднана з невеликою кількістю хибно-негативних результатів, є тим, чого прагнуть більшість патологів і клініцистів.

Питання оптимальної передопераційної діагностики у пацієнтів із цитологічно підозрілими або сумнівними вузлами ЩЗ за даними ТАПБ залишається актуальним вже понад 15 років [1, 2]. Сумнівна цитологічна категорія містить такі варіанти: атипія непевного значення, фолікулярна/Б-клітинна неоплазія, підозра на неоплазію, клітинне фолікулярне утворення, неможливо виключити неоплазію, атипова фолікулярна проліферація, гіперпластичний фолікулярний вузол. Диференційна діагностика цих варіантів включає фолікулярну аденому, атипову аденому, фолікулярний рак і фолікулярний варіант папілярного раку ЩЗ. За відсутності адекватних чітко описаних цитологічних ознак для даної категорії ТАПБ дуже важко визначити ризику малігнізації, а отже, і подальшу тактику лікування пацієнтів.

У даній роботі обговорюються диференційна діагностика фолікулярних утворень, цитологічні критерії, терміни, нещодавно запропоновані цитопатологічним товариством Папаніколау (Papanicolaou Society of cytopathology – PSC), класифікації та клінічне застосування різних діагностичних категорій.

Фолікулярні утворення

Фолікулярні утворення ЩЗ є найбільш проблематичними у галузі ТАПБ ЩЗ. Головні категорії, що складають диференційну діагностику, це гіперпластичний/аденоматозний вузол, фолікулярна неоплазія (аденома та карцинома) і фолікулярний варіант папілярного раку ЩЗ.

Як правило, цитологічні препарати, що міс-

ять багато колоїду та невелику кількість епітеліальних клітин, із більшою ймовірністю будуть доброякісними (зона I, рис. 1), у той час як гіперцелюлярні аспірати зі скудним або відсутнім колоїдом імовірніше будуть неопластичними (зона III, рис.1) [12].

Проте деякі аспірати вузлів ЩЗ мають невизначені цитологічні ознаки атипії та посідають проміжне місце (зона II, рис. 1), складаючи так звану "сіру зону" у цитологічній діагностиці. Тобто, у таких випадках на цитологічних препаратах виявляють помірну кількість колоїду та помірну целюлярність, що викликає певні труднощі у діагностиці.

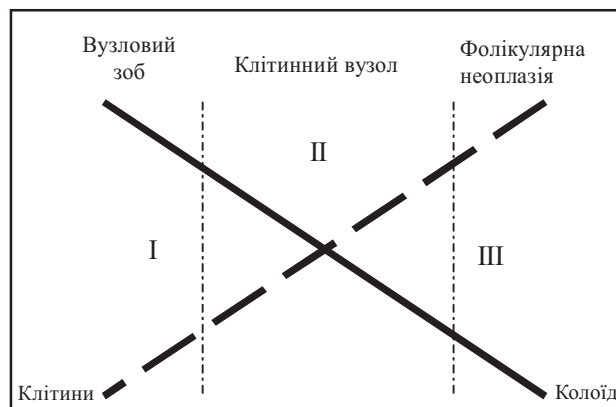


Рис. 1. Залежність ймовірності злоякісності вузла від співвідношення кількості клітин і колоїду [12].

Варіативність результатів цитологічного аналізу вузлів ЩЗ за даними різних досліджень

Згідно з результатами численних досліджень визначено критерії для диференційної діагностики фолікулярних неоплазій (ФН) у випадках целюлярних гіперпластичних вузлів ЩЗ [2-4]. Термінологія та критерії діагностики ФН були предметом найбільших диспутів і суперечок. Відмінності у термінології стосувались переважно використання двох діагностичних категорій

(фолікулярне утворення та ФН). Критерії діагнозу ФН варіювали залежно від целюлярності. Наприклад, частка мікрофолікулярних структур, необхідна для встановлення діагнозу ФН, різнилась від жодної до домінування. Наразі не існує чіткого визначення, наскільки клітинним має бути аспірат для того, щоб класифікувати його як "гіперцелюлярний". Найбільші суперечності виникали щодо розпізнавання колоїду, надто коли він був прозорим і безбарвним.

Гіперпластичний вузол щитоподібної залози

Цитологічні препарати аспіратів гіперпластичного вузла (ГВ) ЩЗ характеризуються наявністю рясного колоїду та різною кількістю клітин фолікулярного епітелію. Часто виявляються ознаки онкоцитарної метаплазії та дегенеративні зміни, включаючи макрофаги та гемосидерин. Фолікулярні клітини переважно розташовані у вигляді одношарових пластів, набуваючи конфігурації "медових стільників". Також можуть виявлятися у невеликій кількості мікрофолікулярні структури. Інколи визначаються великі кулі мікроструктур і мікротканинні фрагменти, надто за використання пункційних голок великого діаметра. Ядра фолікулярних клітин мономорфні, за розміром відповідають еритроциту, з дрібнозернистим хроматином, зрідка трапляються маленькі ядерця. Нашарування та скупчення ядер мінімальне. У препаратах, забарвлених за методом Май-Грюнвальда-Гімзи, колоїд залежно від щільності набуває блакитного, темносинього або фіолетового кольору й легко впізнається. Часто колоїд має тріщини та складки, що надає йому вигляду розбитого скла. Проте під час цитологічного аналізу густо кров'янистих препаратів, забарвлених за методом Папаніколау, колоїд важко розпізнати. За використання спеціальної методики ThinPrep (виготовлення парафінових клітинних блоків) колоїд може цілком зникати [5].

Фолікулярна неоплазія щитоподібної залози

Згідно з результатами дослідження Kini S.R. і співавт. [6], які використовували специфічні цитологічні критерії, діагностична ефективність цитологічного аналізу у діагностиці фолікулярного раку (ФР) ЩЗ склала 75%. Проте більшість інших досліджень не змогли відтворити таку точність [7]. На нашу думку, а також на думку

більшості експертів у галузі цитології, за допомогою методу ТАПБ неможливо розрізнити фолікулярну аденому та фолікулярну карциному. У таких випадках встановлення діагнозу ФР можливе лише під час остаточного патогістологічного дослідження за умов виявлення ознак інвазії капсули або інвазії судин. За даними багатьох досліджень, існують цитологічні ознаки підвищеного ризику раку (40-60%), а саме: 1) збільшений розмір ядра (принаймні удвічі більший, ніж розмір еритроцита); 2) значна ядерна атипія, включаючи ядерний плеоморфізм, нерівність контуру ядер, значне нашарування ядер; 3) домінування мікрофолікулярних структур (>75% тиреоїдних пластів) [4, 8-11]. Важливо наголосити, що одна лише присутність мікрофолікулів не є ознакою неопластичного процесу. Насправді низкою досліджень було показано, що мікрофолікулярні структури без ознак атипії асоціюються з низьким (6%) ризиком раку, і що мікрофолікули, в яких відсутнє ядерне нашарування та скупчення у поєднанні з рясним колоїдом, мають малу ймовірність злоякісності.

На підставі аналізу літератури ми пропонуємо такі цитологічні критерії для специфічного діагнозу фолікулярної неоплазії, як висока клітинність і скудний колоїд, а також наявність значної кількості мікрофолікулярних і/або синцитієподібних структур, що охоплюють понад 50-75% клітинних груп, виражене нашарування та скупчення ядер фолікулярних клітин, що відрізняються мономорфним виглядом. Значна ядерна атипія може бути наявна або відсутня і включає збільшення ядра вдвічі порівняно з розміром еритроцита, грубозернистий хроматин і чіткі збільшені ядерця.

Проблеми діагностики гіперпластичних/аденоматозних вузлів щитоподібної залози

Однією з найскладніших проблем у цитологічній діагностиці вузлів ЩЗ є диференційна діагностика ГВ із малою кількістю колоїду та ФН із наявністю колоїду [12]. Як згадувалося вище, одна лише присутність мікрофолікулів не є діагностичним критерієм для встановлення діагнозу ФН, адже ці структури трапляються у 5-10% ГВ. Близько 30% випадків аспіратів ГВ мають високу целюлярність, у той час як у 15-20% із них визначається невелика кількість колоїду. Хоча дегенеративні зміни часто асоціюються з

ГВ, ці ж зміни можуть бути і у 30% ФН. Відсутність колоїду в препаратах розглядається як протипоказання для встановлення діагнозу гіперпластичного вузла [12-14].

Проблеми діагностики фолікулярних неоплазій щитоподібної залози

Низька клітинність в аспіратах ФН може бути наслідком незадовільної техніки біопсії або макрофолікулярної будови пухлини, для якої характерні невелика кількість колоїду та невелика кількість клітин фолікулярного епітелію. В аспіратах ФН із підвищеним кровопостачанням на тлі значної кількості елементів крові виявляються поодинокі мікрофолікулярні структури з вираженими ознаками ядерної атипії та нашаруванням ядер [4].

Ми не можемо погодитись із використанням деякими авторами термінів "фолікулярне утворення" та "фолікулярна неоплазія" як синонімів. Як показав аналіз світової літератури, серед цитологічних висновків ТАПБ від 5% до 42% належать до категорії "невизначені" ("непевні"). Ми не рекомендуємо використовувати терміни "невизначений", "атипія непевного значення" як окремий діагноз, адже їх можна інтерпретувати по-різному. Термін "атипія непевного значення" використовується різними авторами для описання розмаїття діагнозів, включаючи ФН, фолікулярне утворення, підозру на злоякісний процес.

Атипова клітинна проліферація, підозра на фолікулярну неоплазію щитоподібної залози

Згідно з рекомендаціями PSC 2006 року запропоновано до застосування діагностичну категорію "клітинне утворення, не можна виключити ФН". Такий термін обрано з метою уникнення неоднозначних термінів "фолікулярне утворення", "атиповий", "атипія непевного значення" тощо. Даний термін застосовують під час диференційної діагностики гіперпластичного вузла та фолікулярної неоплазії. Цитологічні препарати аспіратів таких вузлів ЩЗ, як правило, гіперцелюлярні з невеликою кількістю колоїду. Визначається поєднання моношарових пластів і мікрофолікулярних/синцитієподібних фрагментів, можуть виявлятися мінімальні нашарування та скупчення ядер. Також такий цитологічний висновок застосовують під час дослідження аспіратів пункцій гетерогенних або змішаних вуз-

лів ЩЗ, коли аспірати із різних ділянок одного й того ж вузла мають змішані цитологічні ознаки, що варіюють від "доброякісного процесу" до "підозри на фолікулярну неоплазію". Кров'яністі мазки з низькою целюлярністю, що містять мікрофолікули та значне нашарування ядер (утворення з підвищеним кровобігом), також можна включити до цієї категорії.

Фолікулярний варіант папілярного раку щитоподібної залози (ФВПР ЩЗ)

Цитологічні препарати аспіратів ФВПР переважно представлено моношаровими розгалуженими пластами фолікулярного епітелію. Така особливість вважається діагностично значущою, тобто такою, що відрізняє їх від ФН під час мікроскопії з малим збільшенням [18]. Як правило, такі пласти мають мікрофолікулярну будову подібно до ФН, але оцінка ядерних ознак ПРЩЗ зазвичай допомагає встановити діагноз ФВПР у більшості випадків. Внутрішньоядерні включення виявляються менш ніж у половині випадків ФВПР [20]. Інколи у препаратах ФВПР визначається значна кількість колоїду, а ядерні ознаки ПРЩЗ можуть бути відсутніми, що призводить до хибно-негативного діагнозу доброякісного процесу або фолікулярної неоплазії. Тому ФВПР посідає друге місце серед поширених причин хибно-негативних діагнозів ТАПБ ЩЗ. Wu H.H. і співавт. описали 11 хибно-негативних діагнозів ФВПР, серед яких 6 випадків віднесли до помилок під час забирання матеріалу (папілярна мікрокарцинома), а у 5 випадках ядерні ознаки ПР виявлялися на тлі рясного колоїду та кістозної дегенерації [19].

Підозра на папілярний рак щитоподібної залози (ПРЩЗ)

Цитологічний висновок "підозра на папілярний рак щитоподібної залози" встановлюється у випадках, коли в аспіраті присутні фокальні ядерні ознаки ПР, такі як ядерні борозни у поєднанні зі збільшеним ядром і пилоподібним хроматином. Встановлено, що комбінація синцитієподібних пластів, збільшення ядер і пилоподібного хроматину є найбільш чутливою ознакою, а комбінація ядерних борозен, дрібнозернистого хроматину та збільшення ядер є найбільш специфічною ознакою ФВПР [20]. Важливо виділяти "підозру на ПР" як окрему категорію і не відносити до інших сумнівних цитологічних висновків ТАПБ, таких як "фолікулярна

неоплазія" або "атипова клітинна проліферація", адже ризик малігнізації для цієї категорії суттєво вищий. За даними Logani S. і співавт. та Wu H.H. і співавт., частота раку за таких діагнозів склала 77% і 75% відповідно [20, 21]. Для порівняння зазначимо, що частота раку ЩЗ за цитологічних діагнозів "атипова проліферація" або "фолікулярна неоплазія", як правило, складає від 10% до 30% [22].

Підозра на злоякісний процес

Ця категорія цитологічних висновків застосовується, коли цитологічні ознаки дозволяють висунути припущення про злоякісність утворення, але остаточний діагноз встановити неможливо або через кількісні причини (є лише поодинокі клітини з ознаками малігнізації), або через якісні причини (ознаки злоякісності не чітко виражено або присутня лімфоїдна інфільтрація). Найпоширенішим прикладом цієї діагностичної категорії є "підозра на ПР".

Діагностичні категорії, запропоновані PSC 2006 року:

1. Незадовільні.
2. Доброякісні.
3. Клітинне утворення, неможна виключити фолікулярну неоплазію.
4. Фолікулярна неоплазія.
5. Підозра на злоякісний процес.
6. Злоякісні.

Оцінка ймовірного ризику малігнізації

Wu H.H. і співавт. ретроспективно проаналізували частоту раку та ризик малігнізації, асоційовані з різними цитологічними діагнозами, серед 401 випадку ТАПБ [19]. Забезпечення цією інформацією клініцистів і пацієнтів може бути надзвичайно корисним у доборі подальшої тактики лікування (табл. 1).

Таблиця 1

Частота раку за різних типів цитологічних діагнозів

Висновок ТАПБ	Частота раку, %
Доброякісний	3
Атипова клітинна проліферація, підозра на ФН	14
Фолікулярна неоплазія	33
Підозра на злоякісність	56
Злоякісний	100
Неінформативний/незадовільний	12

ВИСНОВКИ

1. ТАПБ – надійний і безпечний скринінговий метод діагностики вузлів щитоподібної залози, що визначає тактику лікування.
2. Використання єдиної класифікації у цитологічній діагностиці вузлів ЩЗ дозволить мінімізувати кількість невизначених діагнозів, хибно-негативних і хибно-позитивних результатів, уникнути неправильної їх інтерпретації.
3. Урахування ризику малігнізації для сумнівних цитологічних висновків різних діагностичних категорій дозволить зменшити кількість неадекватних хірургічних втручань.

ЛІТЕРАТУРА

1. Geisinger K. Modern Cytopathology / Philadelphia, Pennsylvania: Churchill Livingstone, 2004. – 960 p.
2. Clary K.M., Condel J.L., Liu Y., Johnson D.R., Grzybicki D.M., Raab S.S. Interobserver variability in the fine needle aspiration biopsy diagnosis of follicular lesions of the thyroid gland // Acta Cytol. – 2005. – Vol.49, №4. – P. 378-382.
3. Stelow E.B., Bardales R.H., Crary G.S., Gulbahce H.E., Stanley M.W., Savik K., et al. Interobserver variability in thyroid fine-needle aspiration interpretation of lesions showing predominantly colloid and follicular groups // Am. J. Clin. Pathol. – 2005. – Vol.124, №2. – P. 239-244.
4. Yang G.C., Liebeskind D., Messina A.V. Should cytopathologists stop reporting follicular neoplasms on fine-needle aspiration of the thyroid? // Cancer. – 2003. – Vol.99, №2. – P. 69-74.
5. Biscotti C.V., Hollow J.A., Toddy S.M., Easley K.A. ThinPrep versus conventional smear cytologic preparations in the analysis of thyroid fine-needle aspiration specimens // Am. J. Clin. Pathol. – 1995. – Vol.104, №2. – P. 150-153.
6. Kini S.R., Miller J.M., Hamburger J.I., Smith-Purcell M.J. Cytopathology of follicular lesions of the thyroid gland // Diagn. Cytopathol. – 1985. – Vol.1, №2. – P. 123-132.
7. Rout P., Shariff S. Diagnostic value of qualitative and quantitative variables in thyroid lesions // Cytopathology. – 1999. – Vol.10, №3. – P. 171-179.
8. Barbaro D., Simi U., Lopane P., Pallini S., Orsini P., Piazza F., et al. Thyroid nodules with microfollicular findings reported on fine-needle aspiration: invariably surgical treatment? // Endocr. Pract. – 2001. – Vol.7, №5. – P. 352-357.
9. Ersoz C., Firat P., Uguz A., Kuzey G.M. Fine-needle aspiration cytology of solitary thyroid nodules: how far can we go in rendering differential cytologic diagnoses? // Cancer. – 2004. – Vol.102, №5. – P. 302-307.
10. Goldstein R.E., Netterville J.L., Burkey B., Johnson J.E. Implications of follicular neoplasms, ty-

- pia, and lesions suspicious for malignancy diagnosed by fine-needle aspiration of thyroid nodules // *Ann. Surg.* – 2002. – Vol.235, №5. – P. 656-664.
11. *Kellman A.* Thyroid cytology // *Thyroid.* – 2001. – Vol.11. – P. 271-277.
 12. *DeMay R.M.* The art and science of cytopathology // Chicago: ASCP Press, 1996. – 23 p.
 13. *Harach H.R., Saravia Day E., Zusman S.B.* Occult papillary microcarcinoma of the thyroid -a potential pitfall of fine needle aspiration cytology? // *J. Clin. Pathol.* – 1991. – Vol.44, №3. – P. 205-207.
 14. *Basu D., Jayaram G.* A logistic model for thyroid lesions // *Diagn. Cytopathol.* – 1992. – Vol.8, №1. – P. 23-27.
 15. *Redman R., Yoder B.J., Massoll N.A.* Perceptions of diagnostic terminology and cytopathologic reporting of fine-needle aspiration biopsies of thyroid nodules: a survey of clinicians and pathologists // *Thyroid.* – 2006. – Vol.16, №10. – P. 1003-1008.
 16. *Piomalli D., Martelli G., Del Prato I., Collini P., Pilotti S.* The role of fine needle aspiration in the diagnosis of thyroid nodules: analysis of 795 consecutive cases // *J. Surg. Oncol.* – 1992. – Vol.50, №4. – P. 247-250.
 17. *Foppiani L., Tancredi M., Ansaldo G.L., Ceppa P., Auriati L., Torre G.C., et al.* Absence of histological malignancy in a patient cohort with follicular lesions on fine-needle aspiration // *J. Endocrinol. Invest.* – 2003. – Vol.26, №1. – P. 29-34.
 18. *Fulcinitti F., Benincasa G., Vetrani A., Palombini L.* Follicular variant of papillary carcinoma: cytologic findings on FNAB samples-experience with 16 cases // *Diagn. Cytopathol.* – 2001. – Vol.25, №2. – P. 86-93.
 19. *Wu H.H., Jones J.N., Osman J.* Fine-needle aspiration cytology of the thyroid: ten years experience in a community teaching hospital // *Diagn. Cytopathol.* – 2006. – Vol.34, №2. – P. 93-96.
 20. *Wu H.H., Jones J.N., Grzybicki D.M., Elsheikh T.M.* Sensitive cytologic criteria for the identification of follicular variant of papillary thyroid carcinoma in fine-needle aspiration biopsy // *Diagn. Cytopathol.* – 2003. – Vol.29, №5. – P. 262-266.
 21. *Logani S., Osei S.Y., LiVolsi V.A., Baloch Z.W.* Fine-needle aspiration of follicular variant of papillary carcinoma in a hyperfunctioning thyroid nodule // *Diagn. Cytopathol.* – 2001. – Vol.25, №1. – P. 80-81.
 22. *Baloch Z.W., Fleisher S., LiVolsi V.A., Gupta P.K.* Diagnosis of "follicular neoplasm": a gray zone in thyroid fine-needle aspiration cytology // *Diagn. Cytopathol.* – 2002. – Vol.26, №1. – P. 41-44.

РЕЗЮМЕ

Фолликулярные образования щитовидной железы: классификация и цитологические критерии**О.А. Гузь, Н.И. Белемец**

В лекции рассматриваются цитологические критерии, классификация и клиническое применение результатов ТАПБ в дифференциальной диагностике фолликулярных образований щитовидной железы.

Ключевые слова: фолликулярная неоплазия, щитовидная железа, цитологические критерии.

SUMMARY

Follicular lesions of the thyroid: classification and cytological criteria**O. Guz, N. Belemets**

The lecture discussed the cytological criteria for classification and clinical application of FNA results in the differential diagnosis of follicular thyroid formation.

Key words: follicular lesions, thyroid, cytological criteria.

Дата надходження до редакції 29.06.2011 р.