

М.С. Черенко, Т.Ю. Юзвенко, О.А. Товкай

## РІДКІСНА ФОРМА ГІПЕРПЛАЗІЇ КОРИ НАДНИРКОВИХ ЗАЛОЗ

Український науково-практичний центр ендокринної хірургії,  
трансплантації ендокринних органів і тканин МОЗ України, Київ

У вересні 2009 року до клініки Українського науково-практичного центру ендокринної хірургії, трансплантації ендокринних органів і тканин МОЗ України (УНПЦЕХ, ТЕОІТ) звернулася хвора К., 25 років, зі скаргами на виражену загальну слабкість, підвищення артеріального тиску до 220-240/120-130 мм рт. ст., періодичні носові кровотечі, головний біль і відсутність менструацій.

З анамнезу відомо, що загальну слабкість пацієнтка відзначає впродовж майже всього свого життя, про підвищення тиску дізналася декілька місяців тому після виклику карети швидкої допомоги з приводу сильної носової кровотечі. Менструації у дівчини ніколи не було. Декілька років тому вона зверталася до лікарів за місцем проживання (Черкаська обл.) для обстеження з приводу аменореї. Після дообстеження (результати відсутні) було призначено лікування, на тлі якого почалися менструальноподібні виділення. Через декілька місяців пацієнтка самостійно припинила лікування та не зверталася до лікарів аж до 2009 року.

У серпні 2009 року пацієнтку було обстежено в одній з медичних установ Києва: визначали загальні метанефрини сечі, вільний кортизол добової сечі, адренкортикотропний гормон, альдостерон (табл. 1), провели комп'ютерну томографію органів черевної порожнини та заочеревинного простору.

За даними комп'ютерної томографії у лівій наднирковій залозі визначено об'ємне утворення 35×17×30 мм та у правій – утворення 8×5 мм щільністю +25+36 ОН (рис. 1).

Із попереднім діагнозом «туберкульоз надниркових залоз» хвору було направлено на консультацію до фтизіатра.

На момент госпіталізації до клініки УНПЦЕХ, ТЕОІТ хвора приймала еналаприл у дозі 20 мг на добу та доксазозин 4 мг на добу, гідрокортизон 20 мг на добу.

В іншому анамнезі життя не обтяжений. З родинного анамнезу відомо, що батьки пацієнтки є двоюрідними братом і сестрою.

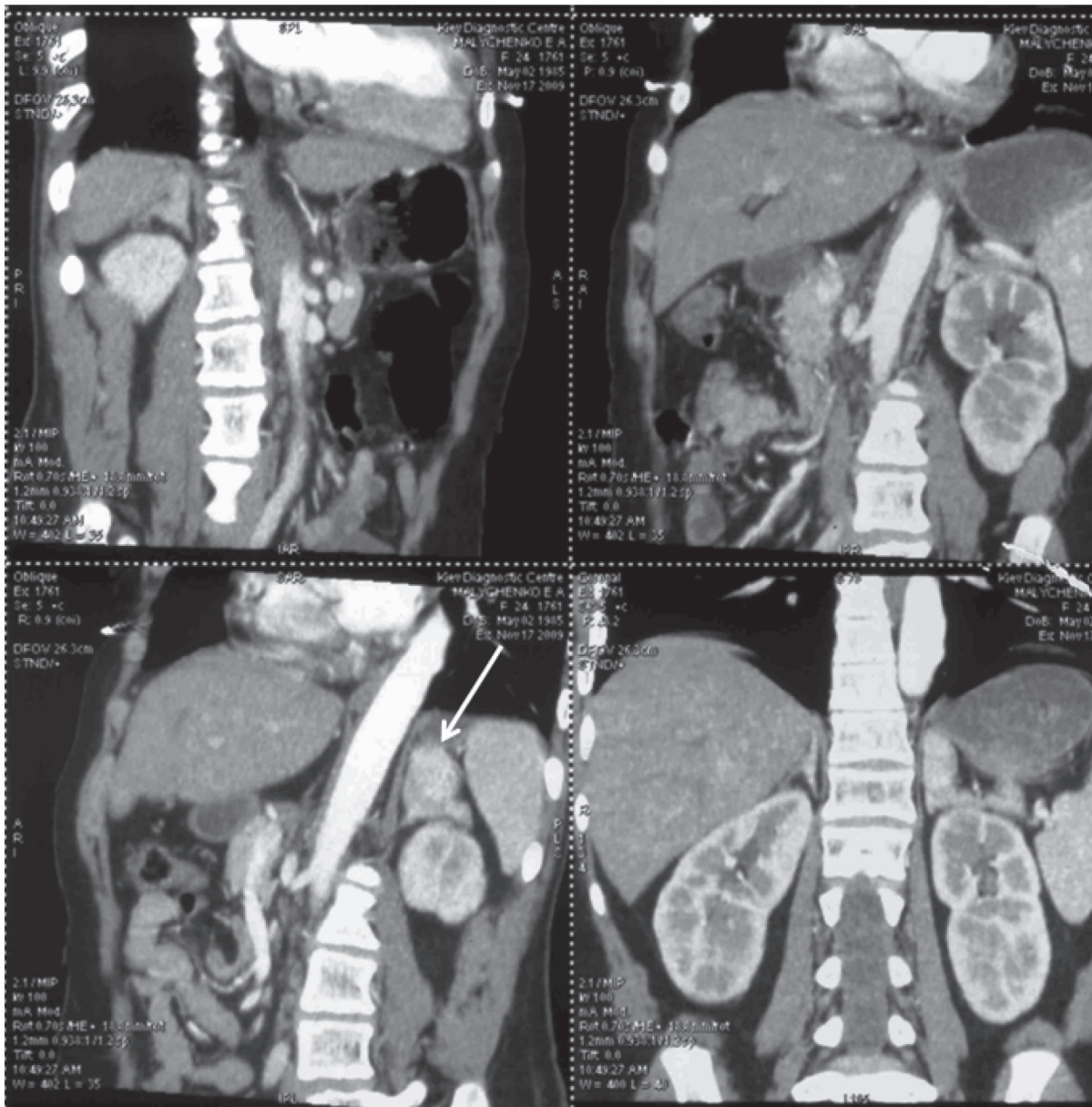
Під час клінічного обстеження звертало на себе увагу потемніння шкірних покривів, майже відсутнє вторинне оволосіння, недорозвинення молочних залоз, знижена маса тіла (ІМТ 17,5 кг/м<sup>2</sup>), постійно підвищений артеріальний тиск (АТ 180-220/110-120 мм рт. ст.). За даними гінекологічного обстеження зовнішні статеві органи гіпопластичні, матка за розмірами відповідає 10-11-річному віку, яєчники не пальпуються.

У проведених лабораторних тестах аномальним був лише рівень калію в крові, що коливався у межах 3,3-3,7 ммоль/л, гормональні дослідження не дублювали.

Таблиця 1

Результати гормонального обстеження пацієнтки

Показник	Результат	Нормальні значення
Вільний кортизол добової сечі, мкг/добу	13,8	53-403
Адренкортикотропний гормон, пг/мл	173,9	8,3-57,8
Альдостерон, пг/мл	469,5	70-300
Загальні метанефрини у добовій сечі, мкг/добу	94,1	25-312
Прогестерон, нг/мл	10,43	0,1-0,3
ФСГ, мМО/мл	64,6	3,85-8,78
ЛГ, мМО/мл	21,27	2,39-6,6
Естрадіол, пг/мл	13	21-251



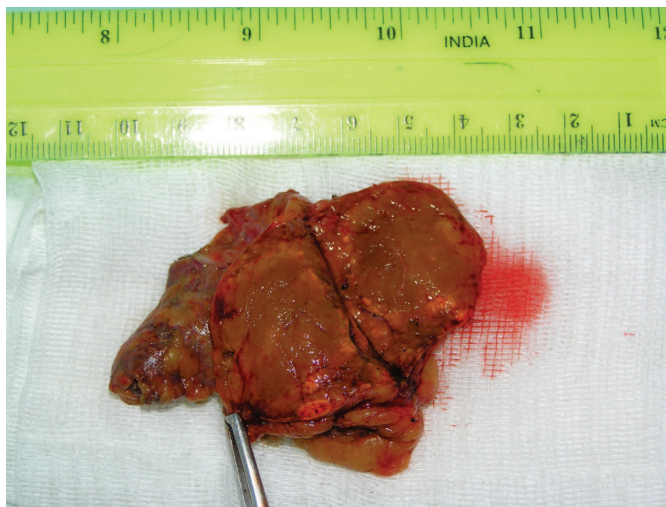
**Рис. 1.** Комп'ютерна томограма органів черевної порожнини та заочеревинного простору пацієнтки (об'ємне утворення у лівій наднирковій залозі вказано стрілкою).

На підставі наявності ознак надниркової недостатності на тлі артеріальної гіпертензії та первинної аменореї пацієнтці було встановлено діагноз вродженої гіперплазії кори надниркових залоз, дефіцит 17-альфа-гідроксилази.

З огляду на відсутність помітної реакції на розпочате лікування (гідрокортизон, спіронолактон, амлодипін) і стабільно високі цифри артеріального тиску було прийнято рішення про лапароскопічне видалення лівої надниркової залози з об'ємним утворенням понад 3 см у діаметрі. Оперативне втручання пройшло успішно. За даними патогістоло-

гічного дослідження підтверджено вузлову гіперплазію кори надниркових залоз (рис. 2). Призначено лікування: гідрокортизон 20 мг на добу, спіронолактон 100 мг на добу, естроген-прогестини за схемою.

Вроджена гіперплазія кори надниркових залоз (ВГКН) – це автосомно-рецесивне порушення синтезу ферментів, необхідних для продукції стероїдів, перш за все кортизолу. Зниження секреції кортизолу стимулює секрецію АКТГ, що, у свою чергу, стимулює продукцію інсуліноподібного чинника росту 2 (ІЧР-2) і гіпертрофію надниркових залоз.



**Рис. 2.** Патогістологічний макропрепарат видаленої лівої надниркової залози із більшою аденомою на розрізі.

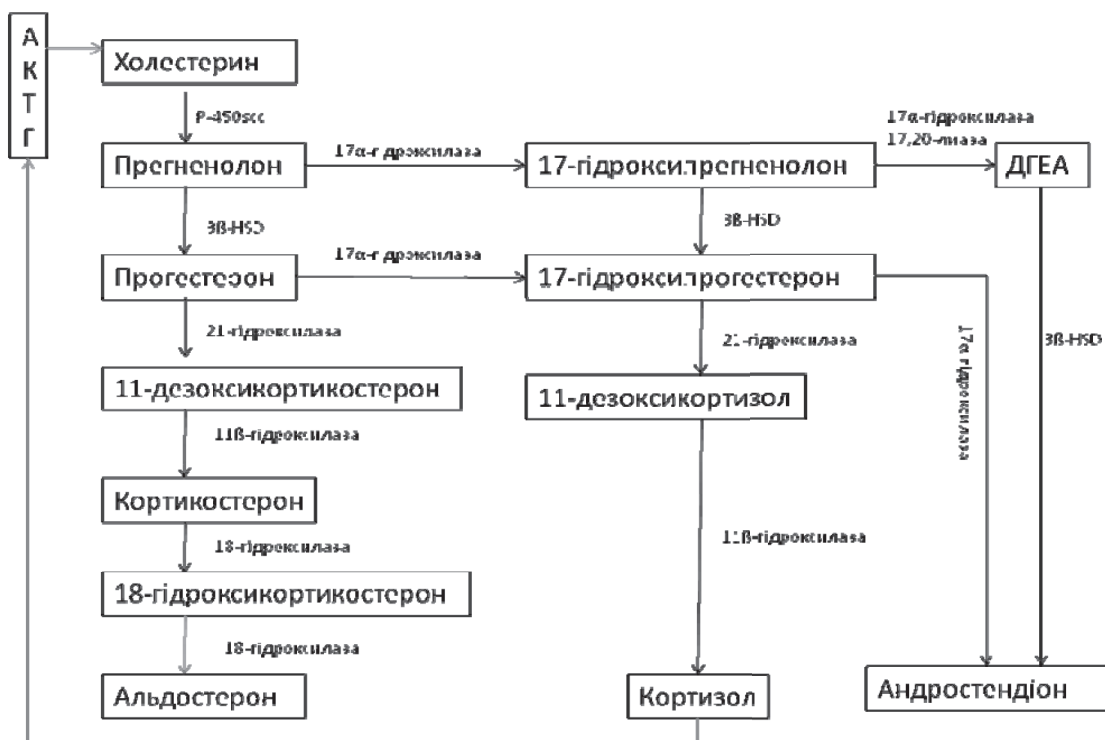
Підвищений рівень АКТГ стимулює синтез усіх стероїдів: «до» і «після» ферментативного блоку (рис. 3, 4). Лікування за допомогою екзогенних глюкокортикоїдів приводить до зменшення рівня АКТГ та супресії надмірної продукції стероїдів.

До 90% випадків ВГКН супроводжуються дефіцитом 21-гідроксилази, частота якого залежно від популяції коливається від 1 на 300 до 1 на 15 000 осіб. Дефіцит 11β-гідроксилази виникає не частіше, ніж в одному випадку на 100 000 населення. Дефіцит

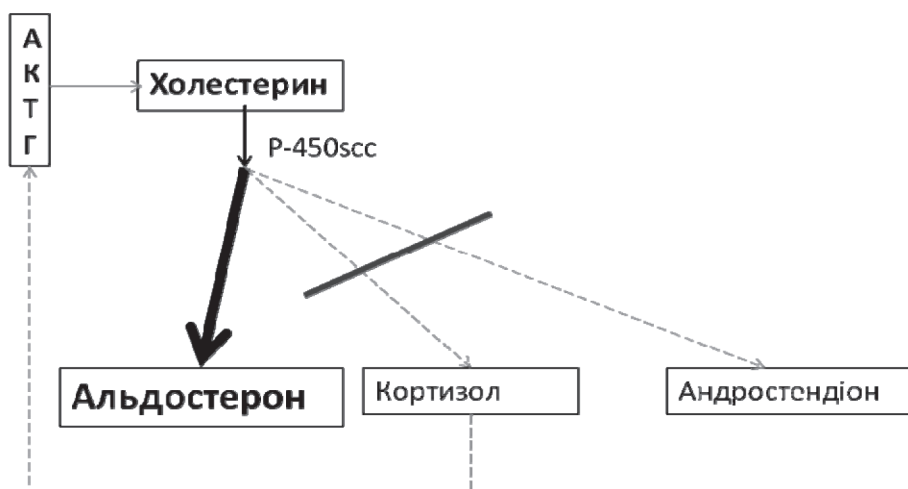
17α-гідроксилази трапляється ще рідше. Так, у літературі описано не більше за 130 генетично підтверджених випадків тяжкої форми ВГКН.

Недостатність 17α-гідроксилази – це рідкісне генетично обумовлене порушення біосинтезу стероїдів, що проявляється ВГКН, зниженою секрецією глюкокортикоїдів і статевих стероїдів і збільшеною секрецією мінералокортикоїдів. Такі зміни викликають інфантилізм в осіб із каріотипом 46XX і порушення статевого розвитку в осіб із 46XY. Надмірна продукція мінералокортикоїдів призводить до артеріальної гіпертензії та гіпокаліємії різного ступеня. Хвороба зазвичай діагностується під час обстеження у зв'язку із затримкою пубертату, відсутністю вторинних статевих ознак і первинною аменореєю.

Цитохром P450c17 – ферментний комплекс, присутній у клітинах Лейдіга, фолікулах яєчників і пучковій та сітчастій зонах надниркових залоз. Він каталізує 17-гідроксилазну та 17,20-ліазну активність. P450c17 є продуктом гена CYP17A1, його різноманітні мутації викликають часткову (різного ступеня) або цілковиту недостатність 17-гідроксилази та 17,20-ліази. 17-альфа-гідроксилаза необхідна для перетворення 17-гідроксипрегненолону та прогестерону на 17-гідроксипрогестерон (рис. 3). Отже, цей фермент впливає на синтез як кортизолу, так і статевих стероїдів. Низькі рівні кортизолу



**Рис. 3.** Нормальний синтез гормонів надниркових залоз.



**Рис. 4.** *Порушений синтез гормонів надниркових залоз у разі дефіциту 17-альфа-гідроксилази (блок синтезу кортизолу й андростендіону зі значно підвищеним синтезом альдостерону).*

підвищують рівень АКТГ, який, у свою чергу, стимулює синтез усіх стероїдів, що знаходяться перед ферментним блоком – прогестерону, прегненолону, дезоксикортикостерону, кортикостерону.

Уражені дівчинки народжуються з нормально розвинутими статевими органами, хлопчики – з недорозвинутими, що обумовлено недостатньою продукцією тестостерону. Діагноз найчастіше встановлюють у підлітковому віці, коли виявляють відсутність розвитку вторинних статевих ознак.

Попри дефіцит кортизолу випадки клінічно вираженої недостатності надниркових залоз або адреналового кризу майже не трапляються, що пояснюється певною глюкокортикоїдною активністю кортикостерону, рівень якого за даної патології інколи підвищується у 50-100 разів.

За даними сучасної світової літератури, випадки недостатності 17-альфа-гідроксилази зазвичай діагностуються у дитинстві або у підлітковому віці під час обстеження з приводу затримки статевого розвитку. Проте навіть у розвинених країнах трапляються випадки пізньої діагностики цієї вродженої патології.

Золотим стандартом лікування таких пацієнтів є замісна стероїдна терапія гідрокортизоном у стандартних дозах (10-30 мг на добу) та статевими гормонами. Хлопчикам, які виховувалися як дівчинки, виконують хірургічне видалення яєчок із черевної порожнини для запобігання їх малігнізації. Зазвичай замісна терапія сприяє зниженню синтезу мінералокортикоїдів і приводить до нормалізації артеріального тиску та рівня калію у крові.

Пацієнтка перебуває під спостереженням у

клініці УНПЦЕХ, ТЕОІТ вже 5 років. Відбулося значне зниження артеріального тиску, натомість на тлі приймання гідрокортизону, спіронолактону та амлодипіну.

Враховуючи ступінь гіперплазії лівої надниркової залози, можна вважати, що подібні патологічні зміни відбулися й у правій залозі. Імовірно, така ситуація не виникла б, якби замісне лікування було розпочато вчасно. Адреналектомія не є методом вибору в лікуванні таких пацієнтів, але в даному випадку була необхідною процедурою у зв'язку з неможливістю адекватного контролю артеріального тиску. Двобічна адреналектомія дискутувалася, проте було прийнято рішення про поетапне видалення надниркових залоз за такої потреби.

Отже, основною причиною гіпергонадотропного гіпогонадізму у пацієнтів з артеріальною гіпертензією є вроджена гіперплазія кори надниркових залоз із дефіцитом 17-альфа-гідроксилази, яка, незважаючи на свою низьку частоту, не має виключатися з алгоритму диференційної діагностики, адже вчасно розпочата замісна терапія буде найліпшим методом контролю артеріального тиску та гіпокаліємії у таких пацієнтів і приведе до значного покращання якості їх життя.

#### ЛІТЕРАТУРА

1. A novel mutation in the N-terminal region of the CYP17A1 gene in a patient with 17 alpha hydroxylase / 17,20-lyase deficiency [Text] / V. Nuzzo, L. Tauchmanova, R. Brunetti-Pierrri [et al.] // J. Endocrinol. Invest. – 2009. – V. 32, № 4. – P. 322-324.
2. 17-Hydroxyprogesterone deficiency as a cause of sexual infantilism and arterial hypertension: laboratory

- and molecular diagnosis – a case report [Text] / C.L. Benetti-Pinto, D. Vale, H. Garmes, A. Bedone // *Gynecol. Endocrinol.* – 2007. – V. 23, № 2. – P. 94-98.
3. Kater C.E. Disorders of steroid 17 alpha-hydroxylase deficiency [Text] / C.E. Kater, E.G. Biglieri // *Endocrinol. Metab. Clin. North Am.* – 1994. – V. 23, № 2. – P. 341-357.
  4. Turan S. Puberty in a case with novel 17-hydroxylase mutation and the putative role of estrogen in development of pubic hair [Text] / S. Turan, A. Bereket, T. Guran // *Eur. J. Endocrinol.* – 2009. – V. 160, № 2. – P. 325-330.
  5. Steroid 17alpha-hydroxylase deficiency: functional characterization of four mutations (A174E, V178D, R440C, L465P) in the CYP17A1 gene [Text] / V. Dhir, N. Reisch, C.M. Bleicken [et al.] // *Clin. Endocrinol. Metab.* – 2009. – V. 94, № 8. – P. 3058-3064.
  6. Левин Л. Врожденная гиперплазия коры надпочечников [Текст] / Л. Левин // Лавин Н. Эндокринология. – М: Практика, 1999. – С. 222-243.
  7. Malignant arterial hypertension disclosing late congenital adrenal hyperplasia due to 17 alpha-hydroxylase deficiency [Text] / J. Ribstein, J.P. Sciolla, P. Barjon [et al.] // *Arch. Mal. Coeur Vaiss.* – 1988. – V. 93. – P. 5-7.
  8. Frindik J.P. 17-hydroxylase deficiency syndrome [el. resourse] / J.P. Frindik. – 2014. – Remote access: <http://emedicine.medscape.com/article/920532-overview#a0101>.
  9. Yanase T. 17 alpha-Hydroxylase/17,20-lyase defects [Text] / T. Yanase // *J. Steroid. Biochem. Mol. Biol.* – 1995. – V. 53, № 1. – P. 153-157.

## РЕЗЮМЕ

**Редкая форма гиперплазии коры надпочечников****М.С. Черенько, Т.Ю. Юзвенко, А.А. Товкай**

В статье описан клинический случай редкой формы врожденной гиперплазии коры надпочечников – дефицита 17-альфа-гидроксилазы, основными характеристиками которой являются артериальная гипертензия на фоне надпочечниковой недостаточности и гипогонадизма. Приведены данные литературы касательно диагностики и методов лечения данного заболевания.

**Ключевые слова:** врожденная гиперплазия коры надпочечников, дефицит 17-альфа-гидроксилазы, гиперальдостеронизм, гипогонадизм, надпочечниковая недостаточность.

## SUMMARY

**Rare form of adrenal hyperplasia****M. Cherenko, T. Yuzvenko, O. Tovkay**

The article deals with the rare case of congenital adrenal hyperplasia – 17-alpha-hydroxylase deficiency. The main symptoms of this condition are arterial hypertension in the presence of adrenal deficiency and hypohonadism. Methods of diagnosis and treatment of this condition are listed.

**Key words:** congenital adrenal hyperplasia, 17-alpha-hydroxylase deficiency, hyperaldosteronism, hypohonadism, adrenal deficiency.

Дата надходження до редакції 12.09.2014 р.