

Ризик-орієнтоване лікування папілярного раку щитоподібної залози



В. О. Паламарчук, Д. М. Квітка, О. В. Мазур

Український науково-практичний центр ендокринної хірургії, трансплантації ендокринних органів і тканин МОЗ України, Київ

Лікування пацієнтів із раком щитоподібної залози (РЩЗ) — це мультидисциплінарний процес, який охоплює доопераційну ідентифікацію вузлів щитоподібної залози (ЩЗ), ухвалення певного хірургічного рішення, виконання оперативного втручання та післяопераційний супровід, що включає як гормонотерапію, так і лікування радіоактивним йодом.

За останні 20 років захворюваність на диференційований РЩЗ зросла переважно за рахунок папілярних мікрокарцином розміром < 1 см [2—5].

Протягом багатьох років пацієнти, які належали до групи низького ризику, отримували комбіноване лікування: тиреоїдектомію, лікування радіоактивним йодом і супресивну терапію тироксином. Предметом вивчення різних обсерваційних досліджень була ефективність ад'ювантної терапії радіоактивним йодом у пацієнтів із низьким ризиком. За їх результатами не встановлено переконливих переваг радіоїодтерапії: специфічна виживаність була однаково високою у групах із лікуванням радіоактивним йодом і без нього, а частота рецидивів пухлини — порівнянню, вона становила від 1 до 4 % після 7—20 років спостереження [3, 7, 11, 13].

Зростання частоти диференційованого папілярного РЩЗ (ПРЩЗ) переважно низького ризику, відсутність доказів терапевтичної користі тотальної тиреоїдектомії та радіоїодтерапії у таких пацієнтів [7, 11], а також проблеми стосовно безпеки зумовили потребу у переоцінці обсягів лікування

пацієнтів із ПРЩЗ низького ризику [6]. Зважаючи на відносно низьку агресивність диференційованого ПРЩЗ зі сприятливим прогнозом, обсяг хірургічного втручання має бути зіставним із ризиком ускладнень і відповідати прогнозованій агресивності пухлини.

Мета роботи — оцінити різні варіанти лікування пацієнтів із папілярним раком щитоподібної залози з ризик-орієнтованих позицій.

МАТЕРІАЛИ ТА МЕТОДИ

Для ретроспективного аналізу відібрали пацієнтів із доопераційними цитологічними характеристиками пухлини відповідно до 4—6 класу за Bethesda і післяопераційним діагнозом «папілярна мікрокарцинома щитоподібної залози», яким виконано оперативне втручання у відділі ендокринної хірургії за період із січня 2001 по січень 2016 року. Під папілярною мікрокарциномою розуміли монофокусний РЩЗ типової папілярної будови розмірами до 1 см, інтратиреоїдного розташування, без судинної й екстраорганної інвазії та з гістологічно доведеною відсутністю метастазів у зонах їх найбільш імовірного поширення [6].

Групи порівняння сформували за обсягом та кратністю оперативного втручання: 1-ша група — гемітиреоїдектомія та центральна дисекція шиї (ЦД), 2-га група — тиреоїдектомія та ЦД, 3-тя група — остаточна тиреоїдектомія та ЦД.

Клініко-демографічні характеристики пацієнтів та безпосередні результати оперативного втручання

Група (вид операції)	Пацієнти			Вік, роки	Розміри пухлини, мм	Рецидив ПРЩЗ, (%)	Тироксин, мкг/добу	Тривалість операції, хв	Парез гортані, N (%)	Ca ²⁺ < 1,0 ммоль/л, N (%)
	N (%)	Ч, n (%)	Ж, n (%)							
1 група (ГТЕ+ЦД)	493 (47,0 %)	26 (5,3 %)	467 (94,7 %)	45,3 ± 25,3	7,6 ± 1,8	7 (1,42 %)##	60,2 ± 29,1	41,6 ± 4,2	9 (1,8 %)*	0**
2 група (ТЕ+ЦД)	384 (36,6 %)	15 (3,9 %)	369 (94,7 %)	51,6 ± 12,6	7,9 ± 0,9	4 (1,04 %)##	130,1 ± 26,9	69,9 ± 9,1	27 (7,1 %)*	79 (20,6 %) **
3 група (ОТЕ+ЦД)	173 (16,5 %)	7 (4,0 %)	166 (96,0 %)	48,2 ± 11,5	7,8 ± 1,6	2 (1,16 %)##	139,1 ± 22,4	112,8 ± 12,3	11 (9,2 %)*	37 (21,4 %) **

Примітка. * $p < 0,01$ — різниця показників статистично значуща порівняно з 1-ю групою; ** $p < 0,001$ — різниця показників статистично значуща порівняно з 1-ю групою; # $p > 0,05$ — статистично значущої різниці показників порівняно з 1-ю групою не встановлено.

Обстеження пацієнтів у післяопераційний період проводили шляхом рутинного клінічного, лабораторного та ультразвукового досліджень. Для їх проведення використовували апарат УЗД Phillips HD 11XE та лабораторні аналізатори Access 2 та EasyLyte Calcium. Здійснювали аналіз гістологічних особливостей основного захворювання (основні характеристики пухлини, наявність метастазів у лімфатичних вузлах), безпосередніх результатів оперативного втручання (тривалість операції, наявність ранніх специфічних післяопераційних ускладнень — парезу внутрішніх м'язів гортані та гіпокальціємії, зумовленої гіпаратиреозом), а також віддалених (від 3 міс до 5 років) результатів (наявність рецидиву папілярної карциноми — локорегіонарне метастазування, контралатеральний внутрішньоорганний рецидив, ступінь тиреоїдної компенсації та кількість тироксину, необхідна для досягнення еутиреоїдного стану).

Для статистичної обробки даних використовували методи описової статистики, для порівняння середніх значень незалежних груп спостережень — t -тест Стьюдента (після перевірки розподілу на нормальність із використанням критеріїв асиметрії та ексцесу), для порівняння часток (відсотків) — кутове перетворення Фішера.

РЕЗУЛЬТАТИ ТА ОБГОВОРЕННЯ

Клініко-демографічні характеристики пацієнтів і безпосередні результати оперативного втручання представлено у таблиці.

За період спостереження відзначена стійка тенденція до зростання частоти вперше виявлених випадків диференційованого РЩЗ, переважно за рахунок папілярних мікрокарцином розміром < 1 см. Їх частка у структурі ПРЩЗ збільшилась із 12,1 % у 2002 р. до 45,3 % у 2016 р. (рисунок).

Дані цього спостереження збігаються з результатами досліджень, проведених у США [5], Південній Кореї [2], країнах ЄС [3, 4]. Найбільш імовірною причиною цієї тенденції є вдосконалення ультразвукової візуалізації вогнищевої патології щитоподібної залози та методів цитологічної діагностики.

Аналіз демографічних характеристик хворих показав, що у структурі пацієнтів переважали жінки (приблизно 96 %). Усі пацієнти, як чоловіки, так і жінки, були переважно працездатного віку: середній вік — 48,3 ± 16,8 року. Це визначає підвищені вимоги до мінімізації інвалідизуючих наслідків тиреоїдектомії. Що стосується оцінки післяопераційних ускладнень у 1-й (ГТЕ + ЦД) та 2-й (ТЕ + ЦД) групах, то відзначається статистично значуща відмінність показників частоти розвитку одностороннього парезу м'язів гортані та післяопераційної гіпокальціємії.

Варто наголосити, що здійснювали фіксацію самого факту зазначених порушень у ранній післяопераційний період, хронічні форми у цьому дослідженні не відстежували. У 1-й групі частота випадків післяопераційного одностороннього парезу м'язів гортані була достовірно нижчою, ніж у 2-й групі (1,8 % проти 7,1 % відповідно; $p < 0,001$). Явища гіпокальціємії не спостерігалися у 1-й групі, натомість у 2-й групі їх частота становила 20,6 % ($p < 0,001$). Водночас у віддалений післяопераційний період у 1-й групі зареєстровано 7 (1,42 %) випадків рецидиву захворювання (5 — внутрішньоорганні контралатеральні фокуси папілярної мікрокарциноми, 2 — локорегіонарні метастази).

Розміри як внутрішньоорганних, так і локорегіонарних метастазів не перевищували 3 мм, що наближається до межі можливостей діагностичної апаратури. У всіх цих випадках виконували повторне оперативне втручання.

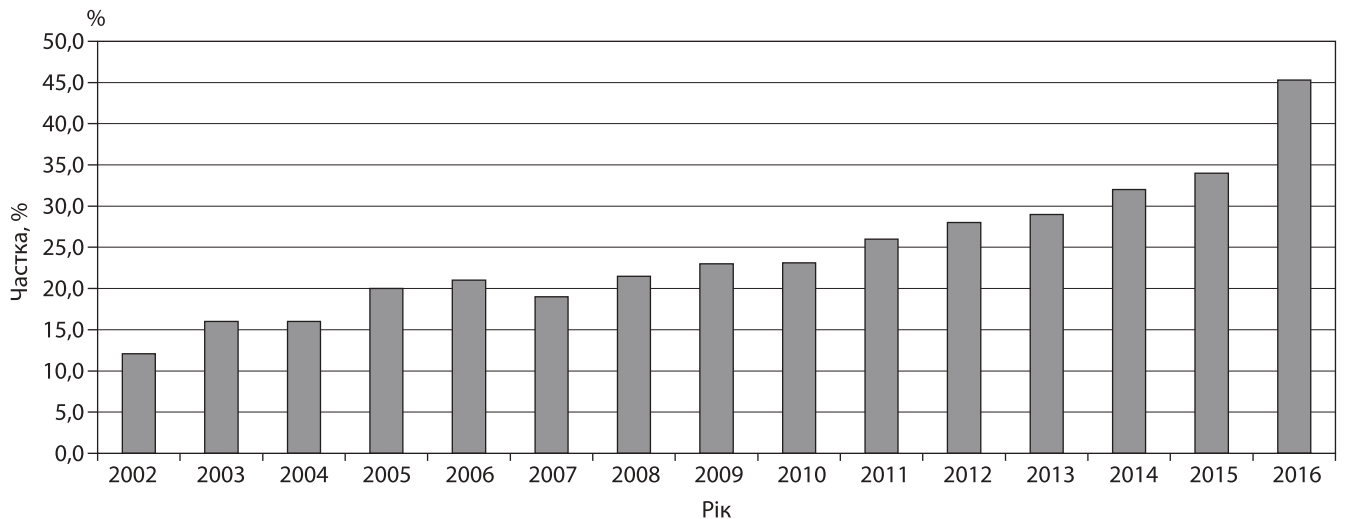


Рисунок. Частка вперше виявлених папілярних карцином розміром < 1 см у структурі ПРЦЗ

У 2-й групі у віддалений післяопераційний період зареєстровано 4 (1,04 %) випадки рецидиву захворювання з локорегіонарними метастазами розмірами > 3 мм, що уможливило їх виявлення спочатку за даними лабораторних досліджень (за рівнем тиреотропного гормону та антитіл проти тиреоглобуліну), а потім під час ультразвукового дослідження з верифікацією за допомогою тонкоголкової аспіраційної пункційної біопсії (ТАПБ). Наявність локорегіонарних метастазів можна пояснити недостатньою ефективністю ЦД при первинній операції: стандартний обсяг цього оперативного втручання передбачає видалення пре- і паратрахеальних груп лімфатичних вузлів у кількості не менше 6 [14].

Показники частоти рецидиву захворювання у 1-й та 2-й групах статистично не відрізнялися. Пацієнти 1-ї групи для досягнення еутиреоїдного стану отримували тироксин у дозі 60 мкг/добу; 8,8 % пацієнтів цієї групи не потребували замісної терапії в післяопераційний період. У хворих 2-ї групи середня добова доза тироксину після тиреоїдектомії становила 130 мкг.

Третю групу склали пацієнти з доопераційною ТАПБ 5 або 4 класу, яким виконана остаточна тиреоїдектомія після встановлення на підставі даних патоморфологічного дослідження діагнозу папілярної мікрокарциноми (обсяг операції відповідав такому у 2-й групі). Під час патоморфологічного дослідження видаленої контралатеральної частки у 2 (1,2 %) випадках виявлено мікрокарциноми приблизно 2 мм у діаметрі та у 2 (1,2 %) випадках у віддалений післяопераційний період — локорегіонарні мета-

стази. Отже, частота рецидиву захворювання у 1-й та 3-й групах була зіставною.

Відмінності основних даних порівняльного аналізу між 2-ю та 3-ю групами були статистично незначущими, за винятком тривалості операції. У 3-й групі сумарна тривалість операції, а отже, і матеріальні ресурси очікувано значно перевищували відповідні показники у 1-й та 2-й групах. У 3-й групі частота післяопераційних ускладнень (усіх видів) і середньодобова доза тироксину, необхідна для досягнення еутиреоїдного стану, значно перевищували відповідні показники у 1-й групі.

Результати одноцентрового дослідження, проведеного у нашому Центрі, збігається за основними висновками з даними зарубіжних досліджень, які продемонстрували, що у пацієнтів із монофокусним ПРЦЗ із низьким ризиком менш агресивне оперативне втручання, наприклад лобектомія, забезпечувало аналогічні тотальній тиреоїдектомії результати щодо частоти рецидивів та виживаності пацієнтів, але при цьому частота ускладнень, зокрема парезу внутрішніх м'язів гортані та гіпопаратиреозу, є значно нижчою [1, 10].

Рекомендації Американської тиреоїдної асоціації (ATA, 2016) щодо оцінки ризиків ПРЦЗ включають ризик ураження мікроскопічних лімфатичних вузлів [6], тому можна стверджувати, що без діагностичної лімфодисекції з інтраопераційним дослідженням використання цього критерію для правильної оцінки ризиків ПРЦЗ було б неможливим. Якщо розміри пухлини ≤ 10 мм, ризик клінічно значущого ураження лімфатичних вузлів є низьким

[8, 9, 12, 14, 15], за нашими даними, він становить близько 10 %.

Таким чином, тиреоїдектомія, доповнена діагностичною ЦД, не має істотних переваг перед добре виконаною гемітиреоїдектомією. Тому, плануючи початковий об'єм оперативного втручання, необхідно орієнтуватися на операційні ризики та якість життя пацієнта в післяопераційний період. Окрім цього, слід ґрунтуватися на достовірних передопераційних даних, зокрема цитологічного та ультразвукового досліджень, для виявлення мультифокальних і потенційних метастазів у лімфатичних вузлах. При монофокальному ПРЦЗ за доведеної відсутності метастазів у регіонарних лімфатичних вузлах і за наявності пухлини розмірами ≤ 10 мм лобектомія може бути достатньою, і можливість її виконання слід обговорювати з пацієнтом.

Оскільки результати одноцентрового дослідження не можуть бути покладені в основу загальнонаціональних рекомендацій, необхідно проводити подальші тривалі мультидисциплінарні дослідження, перш ніж рекомендації щодо зміни ефективної клінічної практики будуть впроваджені як стандарт медичної допомоги.

ВИСНОВКИ

1. Гемітиреоїдектомія, доповнена ЦД шиї, є ефективним і безпечним методом хірургічного лікування папілярних мікрокарцином.

2. Остаточна тиреоїдектомія у групі низького ризику рецидиву захворювання не є обов'язковою.

3. Удосконалення доопераційного обстеження та інтраопераційної діагностики для виключення пацієнтів із підвищеним ризиком рецидиву захворювання має першорядне значення для поліпшення результатів лікування.

Етичне схвалення. Усі процедури, які проводили в дослідженні з залученням пацієнтів, відповідали етичним стандартам установ із клінічної практики та Гельсінській декларації 1964 року, з поправками. Пацієнти підписали інформовану згоду на лікування та проведення всіх необхідних діагностичних процедур.

Гонорар. Не задекларовано.

Конфлікту інтересів немає.

Участь авторів: концепція та дизайн дослідження, написання тексту — В. О. Паламарчук; збір та обробка даних — Д. М. Квітка, О. В. Мазур.

ЛІТЕРАТУРА/REFERENCES

1. Adam MA, Pura J, Goffredo P, Dinan MA, Hyslop T, Reed SD et al. Impact of extent of surgery on survival for papillary thyroid cancer patients younger than 45 years. *J Clin Endocrinol Metab.* 2015;100(1):115-121. doi: <http://dx.doi.org/10.1210/jc.2014-3039>.
2. Ahn HS, Kim HJ, Welch HG. Korea's thyroid-cancer «epidemic»-screening and over diagnosis. *N Engl J Med.* 2014;371(19):1765-1767. doi: <http://dx.doi.org/10.1056/NEJMp1409841>.
3. Brito JP, Hay ID, Morris JC. Low risk papillary thyroid cancer. *BMJ.* 2014;348:3045. doi: <http://dx.doi.org/10.1136/bmj.g3045>.
4. Bundesamt für Statistik. Krebs in der Schweiz. Stand und Entwicklung von 1983 bis 2007. Neuchâtel: Bundesamt für Statistik; 2011. Available at: <https://www.bfs.admin.ch/bfs/de/home/aktuell/neue-veroeffentlichungen.assetdetail.347610.html>.
5. Davies L, Welch HG. Increasing incidence of thyroid cancer in the United States, 1973-2002. *JAMA.* 2006;295(18):2164-2167. doi: <http://dx.doi.org/10.1001/jama.295.18.2164>.
6. Haugen BR, Alexander EK, Bible KC, Doherty GM, Mandel SJ, Nikiforov YE et al. 2015 American Thyroid Association Management Guidelines for Adult Patients with Thyroid Nodules and Differentiated Thyroid Cancer: The American Thyroid Association Guidelines Task Force on Thyroid Nodules and Differentiated Thyroid Cancer. *Thyroid.* 2016;26(1):1-133. doi: <http://dx.doi.org/10.1089/thy.2015.0020>.
7. Hay ID, Hutchinson ME, Gonzalez-Losada T, McIver B, Reinalda ME, Grant CS et al. Papillary thyroid microcarcinoma: a study of 900 cases observed in a 60-year period. *Surgery.* 2008;144(6):980-988. doi: <http://dx.doi.org/10.1016/j.surg.2008.08.035>.
8. Lang BH, Ng SH, Lau LL, Cowling BJ, Wong KP, Wan KY. A systematic review and meta-analysis of prophylactic central neck dissection on short-term locoregional recurrence in papillary thyroid carcinoma after total thyroidectomy. *Thyroid.* 2013;23(9):1087-1098. doi: <http://dx.doi.org/10.1089/thy.2012.0608>.
9. Machens A, Holzhausen HJ, Dralle H. The prognostic value of primary tumor size in papillary and follicular thyroid carcinoma. *Cancer.* 2005;103(11):2269-2273. doi: <http://dx.doi.org/10.1002/cncr.21055>.
10. Matsuzaki K, Sugino K, Masudo K, Nagahama M, Kitagawa W, Shibuya H et al. Thyroidectomy for papillary thyroid cancer: long-term follow-up study of 1,088 cases. *World J Surg.* 2014;38(1):68-79. doi: <http://dx.doi.org/10.1007/s00268-013-2224-1>.

11. Schwartz C, Bonnetain F, Dabakuyo S, Gauthier M, Cuffe A, Fieffé S et al. Impact on overall survival of radioactive iodine in low-risk differentiated thyroid cancer patients. *J Clin Endocrinol Metab.* 2012;97(5):1526-1535. doi: <http://dx.doi.org/10.1210/jc.2011-2512>.
12. Shan C-X, Zhang W, Jiang D-Z, Zheng X-M, Liu S, Qiu M. Routine central neck dissection in differentiated thyroid carcinoma: a systematic review and meta-analysis. *Laryngoscope.* 2012;122(4):797-804. doi: <http://dx.doi.org/10.1002/lary.22162>.
13. Tuttle RM, Tala H, Shah J, Leboeuf R, Ghossein R, Gonen M et al. Estimating risk of recurrence in differentiated thyroid cancer after total thyroidectomy and radioactive iodine remnant ablation: using response to therapy variables to modify the initial risk estimates predicted by the new American Thyroid Association staging system. *Thyroid.* 2010;20(12):1341-1349. doi: <http://dx.doi.org/10.1089/thy.2010.0178>.
14. Wang TS, Cheung K, Farrokhyar F, Roman SA, Sosa JA. A meta-analysis of the effect of prophylactic central compartment neck dissection on locoregional recurrence rates in patients with papillary thyroid cancer. *Ann Surg Oncol.* 2013;20(11):3477-3483. doi: <http://dx.doi.org/10.1245/s10434-013-3125-0>.
15. Zetoune T, Keutgen X, Buitrago D, Aldailami H, Shao H, Mazumdar M et al. Prophylactic central neck dissection and local recurrence in papillary thyroid cancer: a meta-analysis. *Ann Surg Oncol.* 2010;17(12):3287-3293. doi: <http://dx.doi.org/10.1245/s10434-010-1137-6>.

РЕЗЮМЕ

Ризик-орієнтоване лікування папілярного раку щитоподібної залози

В. О. Паламарчук, Д. М. Квітка, О. В. Мазур

Український науково-практичний центр ендокринної хірургії, трансплантації ендокринних органів і тканин МОЗ України, Київ

Актуальність проблеми. Частка папілярної мікрокарциноми щитоподібної залози (ПМКЩЗ) у структурі папілярного раку щитоподібної залози (ПРЩЗ) стабільно збільшується. У таких пацієнтів добре зарекомендувала себе тиреоїдектомія як метод хірургічного лікування. Однак обсяг оперативного втручання залишається дискусійним: гемитиреоїдектомія (ГТЕ), або екстрафасціальна тиреоїдектомія (ТЕ), або остаточна тиреоїдектомія (ОТЕ) після проведеної ГТЕ і патоморфологічного висновку, який підтверджує ПМКЩЗ.

Мета роботи — оцінити з ризик-орієнтованих позицій різні варіанти хірургічного лікування пацієнтів із папілярним раком щитоподібної залози в умовах Українського науково-практичного центру ендокринної хірургії, трансплантації ендокринних органів і тканин МОЗ України.

Матеріали та методи. Проведено ретроспективний аналіз даних пацієнтів, яким виконано оперативне втручання на щитоподібній залозі у відділі ендокринної хірургії УНПЦЕХ, ТЕОІТ із післяопераційним діагнозом ПМКЩЗ за період з січня 2001 по січень 2016 року. Групи порівняння були сформовані за обсягом оперативного втручання: 1-ша група — ГТЕ і центральна дисекція (ЦД) шиї, 2-га група — ТЕ і ЦД, 3-тя група — ОТЕ і ЦД. Обстеження пацієнтів у післяопераційний період проводили шляхом рутинного клінічного, лабораторного та ультразвукового досліджень.

Здійснили аналіз клінічних та гістологічних особливостей основного захворювання (наявність мультифокальних вогнищ, метастазів у лімфатичних вузлах), тривалості оперативного втручання, а також клінічних результатів, таких як частота розвитку ранніх специфічних післяопераційних ускладнень (парез внутрішніх м'язів гортані, зумовлений гіпаратиреозом, гіпокальціємія), ступінь компенсації тиреоїдної недостатності, частота рецидивів.

Результати та обговорення. Результати оперативного втручання з приводу ПМКЩЗ проаналізовано у 1050 пацієнтів. Сформовані 1-шу, 2-гу і 3-тю групи склали 493, 384 і 173 пацієнти відповідно, яким виконано ГТЕ з ЦД, ТЕ з ЦД і ОТЕ з ЦД відповідно. Вогнища монофокального папілярного раку мали розміри $7,6 \pm 1,8$, $7,9 \pm 0,9$ та $7,8 \pm 1,6$ мм відповідно.

Показники частоти рецидиву захворювання в усіх групах статистично не відрізнялися. У 1-й групі виявлено 7 випадків рецидиву (5 — контралатеральна мультифокальна ПМКЩЗ, 2 — локорегіонарні метастази); у групах пацієнтів після тотальної та остаточної тиреоїдектомії показники частоти локорегіонарних метастазів були порівнянні. У 1-й групі частота випадків післяопераційного одностороннього парезу м'язів гортані була достовірно нижчою, ніж у 2-й та 3-й групах (1,8 проти 7,1 проти 9,2 % відповідно; $p < 0,01$). Явища гіпокальціємії не спостерігалися у 1-й групі, натомість у 2-й групі їх частота становила 20,6 % ($p < 0,001$), у 3-й групі — 21,4 % ($p < 0,001$). ГТЕ порівняно з ОТЕ потребує майже вдвічі менше часу на проведення операції та втричі меншої серед-

нюдобової дози тироксину для досягнення еутиреоїдного стану.

Висновки. Гемитиреоїдектомія, доповнена ЦД шиї, є ефективним і безпечним методом хірургічного лікування пацієнтів із ПМКЩЗ. Остаточна тиреоїдектомія у групі низького ризику рецидиву захворювання не є обов'язковою. Удосконалення доопераційного обстеження та інтраопераційної діагностики для виключення пацієнтів із високим ризиком рецидиву захворювання має першорядне значення для досягнення оптимальних результатів лікування.

Ключові слова: папілярний рак щитоподібної залози, папілярна мікрокарцинома щитоподібної залози, хірургічне лікування, остаточна тиреоїдектомія, гемитиреоїдектомія, тотальна тиреоїдектомія.

РЕЗЮМЕ

Риск-ориентированное лечение папиллярного рака щитовидной железы

В. А. Паламарчук, Д. Н. Квитка, О. В. Мазур

Украинский научно-практический центр эндокринной хирургии, трансплантации эндокринных органов и тканей МЗ Украины, Киев

Актуальность проблемы. Доля папиллярной микрокарциномы щитовидной железы (ПМКЩЖ) в структуре папиллярного рака щитовидной железы (ПРЩЖ) стабильно увеличивается. У таких пациентов хорошо зарекомендовала себя тиреоидэктомия как метод хирургического лечения. Однако объем оперативного вмешательства остается дискуссионным: гемитиреоидэктомия (ГТЭ), или экстрафасциальная тиреоидэктомия (ТЭ), или окончательная тиреоидэктомия (ОТЭ) после проведенной ГТЭ и патоморфологического заключения, подтверждающего ПМКЩЖ.

Цель работы — оценить с риск-ориентированных позиций различные варианты хирургического лечения пациентов с папиллярным раком щитовидной железы в условиях Украинского научно-практического центра эндокринной хирургии, трансплантации эндокринных органов и тканей МЗ Украины.

Материалы и методы. Был проведен ретроспективный анализ данных пациентов, которым было выполнено оперативное вмешательство на щитовидной железе в отделе эндокринной хирургии УНПЦЭХ, ТЭОиТ с послеоперационным диагнозом ПМКЩЗ за период с января 2001 по январь 2016 года. Группы сравнения были сформированы по объему оперативного вмешательства: 1-я группа —

ГТЭ и центральная диссекция (ЦД) шеи, 2-я группа — ТЭ и ЦД, 3-я группа — ОТЭ и ЦД. Обследование пациентов в послеоперационный период проводили путем рутинного клинического, лабораторного и ультразвукового исследований.

Был проведен анализ клинических и гистологических особенностей основного заболевания (мультифокальные очаги, метастазы в лимфатических узлах), продолжительности операции, а также клинических результатов, таких как частота ранних специфических послеоперационных осложнений (парез внутренних мышц гортани, обусловленный гипопаратиреозом, гипокальциемия), степень компенсации тиреоидной недостаточности, частота рецидивов.

Результаты и обсуждение. Результаты оперативного вмешательства по поводу ПМКЩЖ были проанализированы у 1050 пациентов. Сформированные 1-я, 2-я и 3-ья группы включили 493, 384 и 173 пациентов соответственно, которым было выполнено ГТЭ с ЦД, ТЭ с ЦД и ОТЭ с ЦД соответственно. Очаги монофокального папиллярного рака имели размеры $7,6 \pm 1,8$, $7,9 \pm 0,9$ и $7,8 \pm 1,6$ мм соответственно.

Показатели частоты рецидива заболевания во всех группах статистически значимо не отличались. В 1-й группе выявлено 7 случаев рецидива (5 — контралатеральная мультифокальная ПМКЩЖ, 2 — локорегионарные метастазы); в группах пациентов после тотальной и окончательной тиреоидэктомии частота локорегионарных метастазов была сопоставимой. В 1-й группе частота послеоперационного одностороннего пареза мышц гортани была достоверно ниже, чем во 2-й и в 3-й группах (1,8 против 7,1 против 9,2 % соответственно; $p < 0,01$). Явления гипокальциемии в 1-й группе не наблюдались, тогда как во 2-й группе их частота составила 20,6 % ($p < 0,001$), в 3-й группе — 21,4 % ($p < 0,001$). ГТЭ по сравнению с ОТЭ требует почти вдвое меньше времени на проведение операции и втрое меньшей среднесуточной дозы тироксина для достижения эутиреоидного состояния.

Выводы. Гемитиреоидэктомия, дополненная ЦД шеи, является эффективным и безопасным методом хирургического лечения пациентов с ПМКЩЖ. Окончательная тиреоидэктомия в группе низкого риска рецидива заболевания не является обязательной. Совершенствование предоперационного обследования и интраоперационной диагностики для исключения пациентов с высоким риском

рецидива захворювання має первостепенне значення для досягнення оптимальних результатів лікування.

Ключевые слова: папілярний рак щитовидної залози, папілярна мікрокарцинома щитовидної залози, хірургічне лікування, остаточна тиреоїдектомія, гемитиреоїдектомія, тотальна тиреоїдектомія.

SUMMARY

Risk-oriented treatment of papillary thyroid cancer

V. O. Palamarchuk, D. M. Kvitka, O. V. Mazur

Ukrainian Scientific and Practical Center for Endocrine Surgery, Transplantation of Endocrine Organs and Tissues of the Ministry of Health of Ukraine, Kyiv

Papillary thyroid microcarcinoma (PTMC) is steadily progressing in the structure of papillary thyroid cancer (PTC), and thyroidectomy as a method of surgical treatment has proven itself in its treatment. However, the volume of surgical intervention remains debatable: hemithyroidectomy (HTE), extrafascial thyroidectomy (TE), or completion thyroidectomy (CTE) after HTE and pathological verification of PTMC.

The aim of the study was to evaluate different treatment options for patients with PTC from a risk-based position in the conditions of the Ukrainian Scientific and Practical Center for Endocrine Surgery, Transplantation of Endocrine Organs and Tissues of the Ministry of Health of Ukraine (USPCES).

Materials and methods. A retrospective analysis of patients who underwent thyroid surgery was performed in surgical department of USPCES with a postoperative diagnosis of PTMC from January 2001 to January 2016. Groups of patients were formed according to volume of surgical intervention: HTE and central neck dissection (ND) — group 1, TE and ND — group 2, CTE and ND — group 3. Examination in the postoperative period was carried out by routine clinical tests, laboratory test, and ultrasound.

We analyzed clinical and histological features of the underlying disease (multifocal foci, metastases in lymph nodes), duration of surgical intervention, as well as clinical results, such as the presence of early specific postoperative complications (paresis of the internal muscles of the larynx, hypocalcemia caused by hypoparathyroidism), degree of thyroid compensation, and relapse.

Results and discussion. The results of surgery for PTMC were analyzed in 1050 patients. Groups 1, 2, and 3 included 493, 384, and 173 patients, respectively, who underwent HTE with ND, TE with ND, and CTE with ND, respectively. The foci of monofocal papillary cancer were 7.6 ± 1.8 mm, 7.9 ± 0.9 mm, and 7.8 ± 1.6 mm, respectively.

According to the frequency of disease recurrence, groups 1, 2 and 3 did not statistically differ. In group 1, 7 cases of relapse were detected (5 — contralateral multifocal MTMC, 2 — locoregional metastases); in groups with total and completion thyroidectomy, incidence of locoregional metastasis was comparable. In group 1, the occurrence of postoperative unilateral laryngeal paresis was significantly lower than in groups 2 and 3 (1.8 % vs 7.1 % vs 9.2 %, respectively; $p < 0.01$). The signs of hypocalcemia were not observed in group 1, while in group 2 their occurrence was 20.6 % ($p < 0.001$), and in group 3 — 21.4 % ($p < 0.001$). Compared to CTE, HTE required almost half as much time for a surgery and three times less daily dose of thyroxine to achieve an euthyroid state.

Conclusion. Hemithyroidectomy with ND is effective and safe method for surgical treatment of papillary thyroid carcinomas. Completion thyroidectomy in low-risk group is optional. Improving preoperative examination and intraoperative diagnosis to exclude patients at high risk of disease recurrence is paramount to achieve the best results.

Key words: papillary thyroid microcarcinoma, surgical treatment, completion thyroidectomy, hemithyroidectomy, total thyroidectomy.

Дата надходження до редакції 15.08.2019 р.