

УДК 611.216.2.013-053.88

А. В. БамбулякБуковинський державний медичний
університет, м. Чернівці**ОСОБЛИВОСТІ БУДОВИ ТА ФОРМИ
ЛОБОВИХ ПАЗУХ У ЗРІЛОМУ ПЕРІОДІ
ОНТОГЕНЕЗУ ЛЮДИНИ****Ключові слова:** лобова пазуха,
зрілий вік, онтогенез, людина,
анатомія.**Резюме.** Морфологічними методами досліджено 40 біологічних препаратів лобових пазух людей зрілого віку. Визначено, що при середній величині лобова пазуха знаходиться вище надочномкового краю лобової кістки та має форму тригранної піраміди. При значній пневматизації пазухи вона впиналась майже до бічного кінця надочномкового краю лобової кістки. На окремих препаратах, окрім основної пазухи, виявлена додаткова лобова пазуха значно менших розмірів. Перегородка лобових пазух знаходиться над коренем носа і розташована в передньозадньому напрямку. На більшості препаратів вона була відхилена у правий бік. На окремих препаратах виявлені додаткові перегородки лобової пазухи. Поблизу перегородки лобової пазухи, на її нижній стінці, починається лобово-носовий канал, який прямує донизу та присередньо і закінчується у передньоверхній частині півмісяцевого розтвору перед отвором верхньощелепної пазухи.**Вступ**

Носова порожнина та приносіві пазухи на думку сучасних науковців, являють собою єдину фізіологічну систему, в якій кожне анатомічне утворення виконує певну, властиву тільки йому, функцію [1, 2, 3]. Основну роль у цій системі виконують такі анатомічні утворення, як носовий клапан, середня носова раковина, співустя приносівих пазух, кістковий каркас носової порожнини, носова перегородка.

Носова порожнина з боків, зверху та ззаду оточена порожнистими кістками лицевого і мозкового відділів черепа. Порожнини цих кісток вистелені епітелієм, який є продовженням епітелію власне носової порожнини. Приносіві пазухи у своїй більшості є парними та мають сполучення з носовою порожниною вивідними отворами. Одними з найбільших пазух є лобові [4, 5].

Топографічно лобові пазухи розташовуються вище інших приносівих пазух у лусковій частині лобової кістки. Їх розміри є досить варіабельними. Лобові пазухи зі значною пневматизацією можуть досягати лобових горбів, а ззаду доходити до каналу зорового нерва. Класифікують чотири стінки лобової пазухи: нижню, передню, задню та перегородку пазух [6, 7, 8].

При розширенні лобово-носового співустя під час фронтотомії, при наявності вузького ольфакторного гребеня, що виступає у верхні відділи пазухи, він не повинен бути травмований, оскільки при цьому неминучим є ушкодження твердої мозкової оболонки, що досить часто спричиняє лікворею і менінгіт [9, 10].

Мета дослідження

Дослідити особливості будови та форми лобових пазух у зрілому віці онтогенезу людини.

Матеріал і методи

Дослідження проведено на 40 препаратах голів та органокмплесів лобових пазух людей зрілого

віку, методами: тонкого та звичайного препарування, рентгенографії, КТ-графії, МРТ-графії, 3D-реконструювання, морфометрії, графічного реконструювання і статистичної обробки даних.

Обговорення результатів дослідження

Дослідження біологічних препаратів голів людини зрілого віку показало, що лобова пазуха спереду обмежена лускою лобової кістки. Товщина її кісткової стінки складає $5,5 \pm 0,35$ мм. Товщина задньої стінки не перевищує 2,5 мм. Внутрішню стінку утворює перегородка лобової пазухи, яка є досить тонкою. Верхній край слезової кістки поділяє нижню стінку на носовий і очномковий відділи.

При середній величині лобова пазуха має форму тригранної піраміди. На 11-и препаратах (27,5%) верхній край лобової пазухи знаходиться на 12,0-16,0 мм вище надбрівних дуг. Латерально пазуха закінчується на рівні середньої частини надочномкового краю лобової кістки (рис. 1). При такому варіанті висота пазухи дорівнює 20,0-24,0 мм, ширина 23,0-27,0 мм і передньозадній розмір не перевищує 14,0 мм.

На восьми препаратах (20%) розміри пазухи значно більші. Латерально лобова пазуха випинається майже до бічного кінця надочномкового краю лобової кістки (рис. 2). На шести препаратах (15%) ліва лобова пазуха має звичайну форму і розмір, а права є вдвічі меншою (рис. 3).

На двох препаратах (5%) верхній кінець пазухи має 4-5 віялоподібних виступів в краніальному напрямку (рис. 4).

На чотирьох досліджених препаратах (10%) присередньо від правої основної лобової пазухи виявлена додаткова лобова пазуха значно менших розмірів. На двох препаратах (5%) у ліву половину лобової кістки впинається решітчаста комірка.

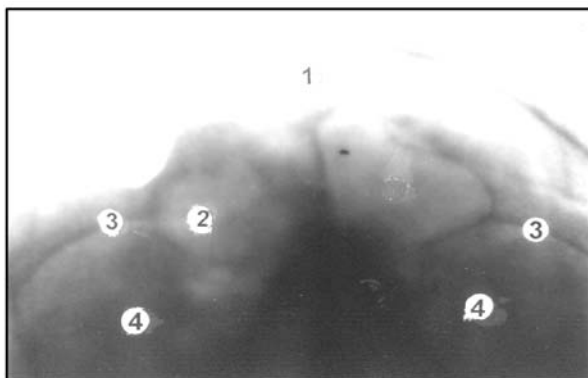


Рис. 1. Рентгенограма голови людини зрілого віку у фронтальній площині
1 – лобова кістка; 2 – ліва лобова пазуха;
3 – надочномковий край лобової кістки; 4 – очна ямка.

На одному препараті (2,5%) латерально лобова пазуха розповсюджується у товщу виличного відростка лобової кістки. На одному препараті (2,5%) пневматизація пазухи досягає ділянки зорового каналу. На одному препараті (2,5%) права лобова пазуха пневматизована до середини, її присередній край частково займає ліву половину лобової кістки.

Внутрішня стінка пазухи утворена перегородкою лобової пазухи, яка знаходиться над коренем носа і розташована в передньозадньому напрямку. Своім нижнім кінцем вона з'єднана з верхнім кінцем перпендикулярної пластинки решітчастої кістки. Таке місцезнаходження перегородки лобової пазухи виявлено на 12-и препаратах (30%) (рис. 5).

На 12-и препаратах (30%) перегородка є відхилена в лівий бік, а на 16-и препаратах (40%) вона має відхилення в правий бік (рис.6). На чотирьох препаратах (10%) виявлені додаткові перегородки в правій лобовій пазусі, а на трьох препаратах (7,5%) – у лівій пазусі. Зазначені перегородки розділяють пазухи на ряд невеликих порожнин, які сполучалися між собою невеликими отворами або щілинами.

Поблизу перегородки лобової пазухи, на її нижній стінці, починається лобово-носовий канал, який прямує донизу та присередньо, закінчується у передньо-верхній частині півмісяцевого розтвору перед отвором верхньощелепної пазухи. Його довжина дорівнює $14,0 \pm 0,42$ мм, а діаметр – $3,5 \pm 0,21$ мм.

Півмісяцевий розвір опуклісто спрямований допереду і донизу. Поздовжній розмір останнього дорівнює $12,5 \pm 0,14$ мм, висота – $2,8 \pm 0,05$ мм. Згори і ззаду півмісяцевий розвір обмежується решітчастим пухирем, який має форму валика. Поздовжній його розмір дорівнює $10,0 \pm 0,28$ мм, висота – $4,0 \pm 0,04$ мм. На чотирьох препаратах решітчастий пухир впирається в просвіт середнього носового ходу і примикає до бічної поверхні середньої носової раковини. Його поперечний розмір становить 6,0 мм.

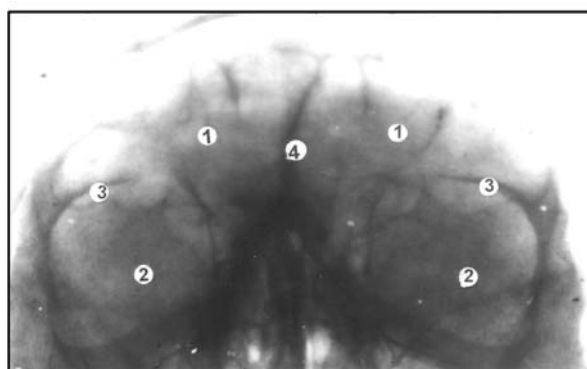


Рис. 2. Рентгенограма голови людини зрілого віку у фронтальній площині
1 – лобова пазуха; 2 – очна ямка; 3 – надочномковий край; 4 – перегородка лобових пазух.

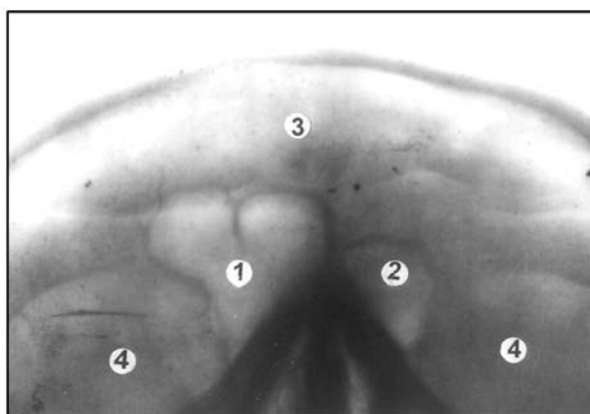


Рис. 3. Рентгенограма голови людини зрілого віку
1 – ліва лобова пазуха; 2 – права лобова пазуха;
3 – лобова кістка; 4 – очна ямка.

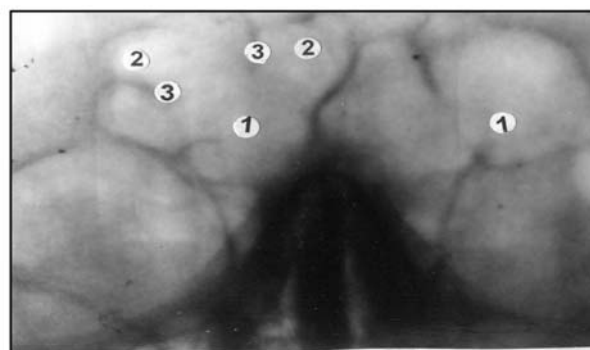


Рис. 4. Рентгенограма голови людини зрілого віку
1 – лобова пазуха; 2 – віялоподібні виступи лобової пазухи; 3 – перегородки між виступами.

Передньонижню межу півмісяцевого розтвору утворює гачкуватий відросток решітчастої кістки, поздовжній розмір якого дорівнює $11,0 \pm 0,14$ мм, висота – $2,0 \pm 0,03$ мм, а товщина – до $1,0 \pm 0,04$ мм. У задній частині півмісяцевого розтвору відкривається вхід до верхньощелепної пазухи.

Висновок

У людей зрілого віку лобові пазухи мають стабільну форму. Визначається їх значна варіабельність.

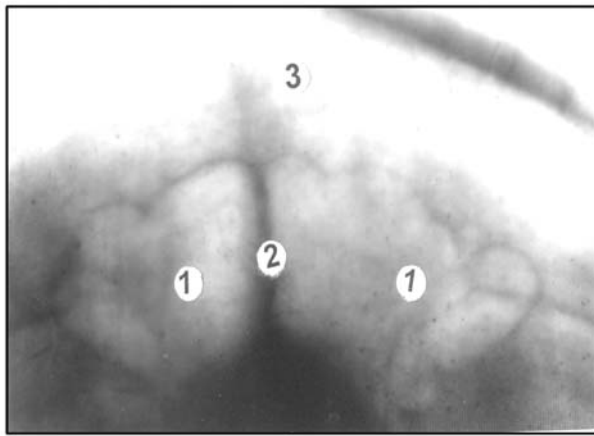


Рис. 5. Рентгенограма голови людини зрілого віку у фронтальній площині
1 – лобова пазуха; 2 – перегородка лобової пазухи;
3 – лобова кістка.

Перспективи подальших досліджень

Планується вивчити будову та особливості форми лобових пазух в інші вікові періоди онтогенезу. Провести порівняльний аналіз змін форми пазух в онтогенезі людини.

Література. 1. Бамбуляк А.В. Варіантна анатомія лобових пазух у юнацькому віці / А.В. Бамбуляк, Б.Г. Макар // Матеріали наукового конгресу «V з'їзд анатомів, гістологів і топографоанатомів України». (Вінниця 2-5 червня 2010). – С. 7. 2. Мітін Ю.В. Варіанти аеродинаміки “клапана” носа при різних патологіях носа і навколососових пазух / Ю.В. Мітін, Л.Р. Джурко, С.В. Скицюк, А.Б. Чернов // Журнал вушних, носових і горлових хвороб. – Київ, 2003. – № 1. – С. 24-30. 3. Гайворонский И.В. Анатомические корреляции при различных вариантах строения верхнечелюстной пазухи и альвеолярного отростка верхней челюсти / Гайворонский И.В., Смирнова М.А., Гайворонская М.Г. // Вестник Санкт-Петербургского университета. Серия 11: Медицина. 2009. – № 3. – С. 223-228. 4. Заданский Н.В. О влиянии недоразвития лобных пазух на возникновение воспалительных заболеваний полости носа и околоносовых пазух / Н.В. Заданский, А.В. Заданский // Ринология. – Київ, 2007. – № 2. – С. 39-43. 5. Карюк Ю.А. К рентгенодиагностике патологии лобных пазух / Ю.А. Карюк // Вестник оториноларингологии. – М. 2009. – № 2. – С. 25-27. 6. Бамбуляк А.В. Особенности строения и вариантная анатомия лобных пазух в пожилом и старческом возрасте / А.В. Бамбуляк, Б.Г. Макар // Экспериментальная и клиническая медицина. – 2013. – № 1. – С. 45-48. 7. Дячук И.И. Морфологические аспекты клиновидной пазухи у людей пожилого и старческого возраста / И.И. Дячук, Б.Г. Макар, Н.Н. Наварчук // “Вестник Хирургии Армении” им. Г.С. Тамазяна. – 2013г. – №2. – С. 17-24. 8. Машкова Т.А. К топографической анатомии лобно-носового сообщения / Т.А. Машкова, А.В. Исаев // Российская ринология. – 2009. – № 2. – С. 50. 9. Мишкорез М.В. Асимметрия верхнечелюстной пазухи у пациентов с латеральной девиацией носа врожденного и посттравматического генеза / М.В. Мишкорез // Российская оториноларингология. – 2012. – № 1. – С. 122-129. 10. Савранская К.В. Влияние анатомических вариантов лобных пазух и области лобного кармана на возникновение фронтита по данным цифровой объемной томографии / К.В. Савранская // Врач-аспирант. – 2010. – Т. 41. № 4. – С. 177-183.

ОСОБЕННОСТИ СТРОЕНИЯ И ФОРМЫ ЛОБНЫХ ПАЗУХ В ЗРЕЛОМ ПЕРИОДЕ ОНТОГЕНЕЗА ЧЕЛОВЕКА

А. В. Бамбуляк

Резюме. Морфологическими методами исследовано 40 биологических препаратов лобных пазух людей зрелого возраста. Определено, что при средней величине лобная пазуха на-

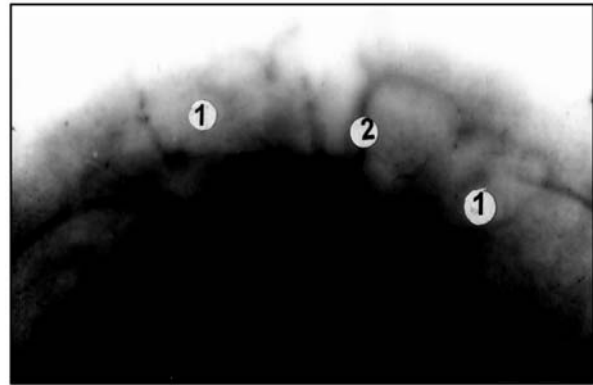


Рис. 6. Рентгенограма голови людини зрілого віку у фронтальній площині
1 – лобова пазуха; 2 – перегородка лобових пазух відхилена у правий бік.

ходиться вище надглазничного края лобной кости и имеет форму трехгранной пирамиды. При значительной пневматизации пазухи она впячивалась почти до бокового конца надглазничного края лобной кости. На некоторых препаратах, кроме основной пазухи, обнаружена дополнительная лобная пазуха значительно меньших размеров. Перегородка лобных пазух находится над корнем носа и расположена в переднезаднем направлении, на большинстве препаратов она была отклонена в правый бок. На отдельных препаратах обнаружены дополнительные перегородки лобной пазухи. Вблизи перегородки лобной пазухи, на ее нижней стенке, начинается лобно-носовой канал, направляется вниз и медиально заканчивается в передневерхней части полулунной расщелины перед отверстием верхнечелюстной пазухи.

Ключевые слова: лобная пазуха, зрелый возраст, онтогенез, человек, анатомия.

SPECIFIC CHARACTERISTICS OF THE STRUCTURE AND FORM OF THE FRONTAL SINUSES DURING A MATURE PERIOD OF HUMAN ONTOGENESIS

A. V. Bambuliak

Abstract. The author has investigated 40 biological specimens of the frontal sinuses of persons of mature age, employing the morphologic methods. In the process of the research carried out by us it has been found out that the frontal sinus of an average size is located above the supraorbital margin of the frontal bone and has a shape of a trihedral pyramid. With considerable pneumatization of the sinus it outpouched almost to the lateral end of the supraorbital margin of the frontal bone. An accessory frontal sinus of considerably smaller dimensions is detected on some specimens, apart from the principal sinus. The septum of the frontal sinuses is to be found above the root of the nose and is located in a lateroposterior direction, being deviated to the right side on the majority of specimens. Supplemental septa of the frontal sinus are detected on some specimens. Near the septum of the frontal sinus the frontonasal duct originates on its inferior wall, making its way downwards and terminating medially in the anterosuperior portion of the semilunar opening in front of the orifice of the maxillary sinus.

Key words: frontal sinus, mature age, ontogenesis, human, anatomy.

Bukovyna State Medical University (Chernivtsi)

Clin. and experim. pathol. - 2013. - Vol. 12, №2 (44). - P.9-11.

Надійшла до редакції 07.02.2013

Рецензент – проф. О.М.Слободян

© А. В. Бамбуляк, 2013