

УДК 616.348-008:616.345-007.6-092.4

**О. Б. Боднар**Буковинський державний медичний  
університет, м. Чернівці**ФУНКЦІОНАЛЬНИЙ СТАН ОБОДОВОЇ  
КИШКИ ПРИ ЕКСПЕРИМЕНТАЛЬНОМУ  
МОДЕЛЮВАННІ ДОЛІХОСИГМИ****Ключові слова:** експеримент,  
сигмовидна ободова кишка, доліхо-  
сигма.**Резюме.** Проведено експериментальне моделювання доліхосигми. Вивчено функціональний стан ободової кишки шляхом визначення часу транзиту по кишечнику та об'єму контрастної речовини. Встановлено, що фіксація дистального відділу сигмовидної ободової кишки до парієтальної очеревини призводить до розвитку доліхосигми та колостазу.**Вступ**

Посеред станів, що обумовлені аномаліями розвитку та положення товстої кишки в дітей найбільш часто зустрічається доліхосигма (45-50 %) [4]. У більшості дітей доліхосигма призводить до функційних та органічних порушень дистального відділу товстої кишки і супроводжується запорами, болями в животі, ознаками хронічної інтоксикації [7].

У період ембріогенезу порушення розвитку товстої кишки може торкатися будь-яких процесів її формування. У зв'язку з цим виділяють вроджене подовження товстої кишки та порушення її положення і фіксації [1].

Сигморектальний сегмент – це перехідна ділянка між сигмовидною ободовою та прямою кишками, яка забезпечує дозоване і регульоване їх скорочення [3].

На теперішній час не існує єдиної думки стосовно визначення: «доліхосигма - це норма, чи патологія». За даними деяких дослідників дана аномалія не завжди проявляється хронічними запорами. Для її клінічної реалізації необхідний пусковий момент, що призводить до розвитку синдрому подразненого кишечника, який є безпосередньою причиною запорів [2, 5].

У такому випадку перевага надається консервативному лікуванню. Інші автори вважають доліхосигму хірургічним захворюванням, виставляючи показання до оперативного втручання в 10-15 % випадків [6, 8].

Експериментальне моделювання доліхосигми дозволяє встановити деякі етіологічні чинники захворювання та визначити патогенетичний ланцюг його розвитку.

**Мета дослідження**

Вивчити функціональний стан ободової кишки при моделюванні доліхосигми в експериментальних тварин.

© В.К.Тащук, О.Ю.Поліщук, О.С.Полянська, І.В.Бачинська, 2013

**Матеріал і методи**

Експериментальні дослідження виконані на 25 інфантильних безлінійних щурах (вік: 40-45 діб), масою тіла  $100 \pm 20$  мг. Під час експерименту дотримувалися міжнародних принципів Хельсинської декларації про гуманне ставлення до тварин. Всі дослідження проводили використовуючи внутрішньоочеревинне введення етаміналу (40 мг / кг маси щурів).

Техніка моделювання доліхосигми.

Після обробки операційного поля проводили нижню середню лапаротомію. У рану виводили ректосигмоїдну ділянку товстої кишки. Виконували фіксацію її дистальної частини до парієтальної очеревини задньо-бокової стінки живота двома-трьома вузловими швами PDS 6/0. Маніпуляцію проводили вздовж протибрижового краю товстої кишки в проксимальному напрямку. Рану пошарово зашивали (рис. 1).

Корекцію доліхосигми виконували шляхом пересічення фіксуєчих швів та відділення товстої кишки від парієтальної очеревини.

Виділяли наступні групи експериментальних тварин: Контроль (n = 10); I група (n = 15) - моделювання доліхосигми; II група (n = 15) - корекція доліхосигми.

Декапітацію щурів виконували через 60 діб після моделювання, що було обумовлено ювенільним віком щурів.

З метою контролю за функційним станом ободової кишки використовували апарат Linia Amater (TERUMO), у який поміщали одноразовий шприц 20 мл з під'єднаним катетером Nelaton № 6. Шприц містив фізіологічний розчин NaCl з барвником (9 мл 0,9 % NaCl + 1 мл зеленки). Виконували релапаротомію. Катетер заводили в тонку кишку крізь розтин порожньої кишки одразу нижче Трейцевої зв'язки, навколо нього накладали кісетний шов - PDS 5/0 через усі шари кишки та фіксували. Розчин вводили зі швидкі-

стю 100 мл за годину. За допомогою секундоміра відмічали час появи розчину: в сліпій кишці (проходження ілеоцекального відділу кишечника), сигмоподібній ободовій кишці та прямій кишці, визначали загальний час транзиту розчину по кишечнику (рис. 2).

Статистична обробка отриманих даних проведена за допомогою програми "Primer of Biostatistics – (США) та PAST (v. 1.78, Hammer O., Harper D.A.T., Ryan P.D., 2008 рік). Був використаний непараметричний метод порівняння в середніх тенденціях Wilcoxon.

### Обговорення результатів дослідження

При виконанні релапаротомії після моделювання доліхосигми в усіх тварин спостерігали подовження сигмоподібної ободової кишки (СОК) на 2–2,5 сантиметрів по відношенню до її нормальної довжини (довжина СОК була 5–7,5 см) (рис. 3).

При моделюванні доліхосигми в сліпій кишці контрастний розчин з'являвся на 5,1 % пізніше, порівняно з групою контролю, що було пов'язано з підвищенням навантаження на баугінієву заслінку, але при відсутності функційної декомпенсації ілеоцекального замикального апарата. Розчин барвника в СОК з'являвся на 20,33 % , а в прямій кишці на 24,81 % пізніше в порівнянні з контролем. Це свідчило про підвищення тиску в ободовій кишці та збільшення часу транзиту внаслідок подовження СОК. Об'єм контрастної речовини в I групі збільшувався в 1,26 раза в порівнянні з контролем (таблиця).

Проведення корекції доліхосигми в II групі супроводжувалося зменшенням часу появи розчину барвника: в сліпій кишці на 4,22 %, СОК - 15,24 %, прямій кишці - 17,71 %, порівняно з I групою, але не досягаючи контрольних значень. Об'єм контрастної речовини II групи був більшим в 1,1 раза в порівнянні з контролем.

Таким чином, на підставі проведених досліджень можна припустити, що утворення доліхосигми пов'язано з перегином в ділянці ректосигмоїдного кута, що формується внутрішньоутробно. У період неонатального розвитку доліхосигма рідко проявляється клінічною картиною в зв'язку з харчуванням рідкою їжею (молоко матері, харчові суміші та т.п.). При переході на харчування твердою їжею, при наявності перешкоди в ректосигмоїдному куті, доліхосигма прогресує та переходить в стадію декомпенсації, що проявляється хронічними запорами та нетриманням калу, що потребує виконання оперативного втручання. Регрес доліхосигми можливий при помірно вираженій перешкоді в дистальному

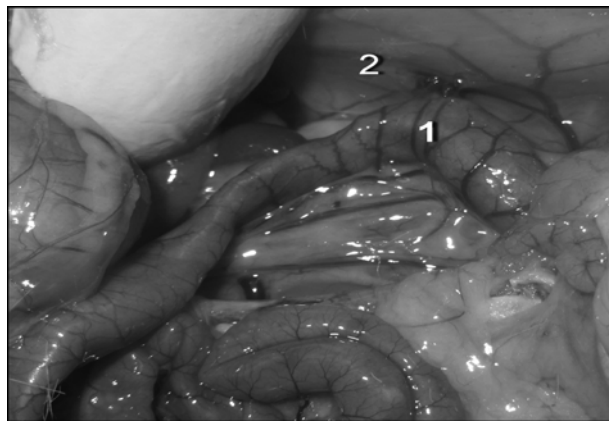


Рис. 1. Моделювання доліхосигми у щурів – фіксація ректосигмоїдної ділянки (1) до парієтальної очеревини (2)



Рис. 2. Оцінка функціонального стану ободової кишки при моделюванні доліхосигми за допомогою розчину барвника

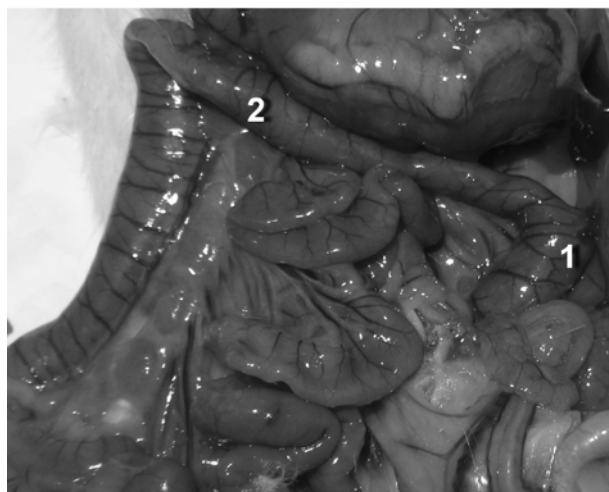

Рис. 3. Моделювання доліхосигми – 60 доба (1 - ректосигмоїдна ділянка, 2 - доліхосигма)

відділі СОК та зменшення навантаження на ректосигмоїдний кут, що досягається консервативним лікуванням.

## Характеристика проходження контрастної речовини по кишечнику експериментальних тварин при моделюванні долихосигми

Показники	Групи тварин		
	Контроль, (n = 10)	Моделювання долихосигми, (n = 15) - I група	Корекція долихосигми, (n = 15) - II група
Час появи розчину в сліпій кишці, с	439,8 ± 19,15	462,25 ± 18,53 p<0,001	442,76 ± 17,14 p<0,01 p <sub>1</sub> <0,001
Час появи розчину в сигмоподібній ободовій кишці, с	660,6 ± 23,81	794,91 ± 21,73 p<0,001	673,76 ± 22,72 p<0,001 p <sub>1</sub> <0,05
Час появи розчину в прямій кишці, с	667,2 ± 31,61	832,75 ± 30,15 p<0,001	685,25 ± 29,25 p<0,001 p <sub>1</sub> <0,01
Об'єм розчину контрастної речовини, мл	15,6 ± 1,85	19,75 ± 2,35 p<0,001	17,22 ± 2,76 p<0,01 p <sub>1</sub> <0,01

**Примітка.** n - число спостережень; p - ступінь вірогідності різниць показників у порівнянні з контролем; p<sub>1</sub> - ступінь вірогідності різниць показників у I групі порівно з показниками II групи (за критерієм Wilcoxon)

**Висновки**

1. Фіксація дистальної ділянки сигмовидної ободової кишки до парієтальної очеревини задньо-бокової стінки живота призводить до виникнення долихосигми. 2. Долихосигма викликає подовження часу транзиту контрастної речовини, а відповідно і хімусу, по тонкому та товстому кишечнику. 3. Корекція перешкоди в ділянці ректосигмоїдного кута призводить до функційного відновлення розладів товстої кишки та зникнення явищ долихосигми.

**Перспективи подальших досліджень**

Наведені результати є перспективним напрямком пошуку способів хірургічної корекції долихосигми у дітей в основі яких є видалення функційно неактивних ділянок товстої кишки у поєднанні з корекцією зв'язкового апарата.

**Література.** 1. Аномалии развития толстой кишки: рентгенологическая диагностика врождённых нарушений положения и фиксации кишечника Д А.А. Тихонов, С.И. Ачкасов, И.В. Загороднюк [и др.] DD Радиология - практика. – 2009. – № 6. – С. 4-14. 2. Бондаренко С.Б. Комплексная программа лечения долихосигмы: дис. ... кандидата мед. наук: 14.00.35 Д Бондаренко Сергей Борисович. – Ростов-на-Дону, 2008. – 149 с. 3. Гораш С.В. Анатомія сигморектального сегмента в ранньому періоді онтогенезу: дис. ... кандидата мед. наук: 14.03.01 Д Гораш Євгенія Вікторівна. – Тернопіль, 2011. – 163 с. 4. Зимницкая Т.В. Нарушения двигательной активности толстой кишки у детей с долихосигмой и их коррекция Д Т.В. Зимницкая, Т.А. Велиева DD Перинатология и педиатрия. – 2011. – № 4 (48). – С. 64-67. 5. Приворотский В.Ф. Функциональные запоры в детском возрасте: вопросы и ответы Д В.Ф. Приворотский, Н.Е. Лупова DD Вопросы современной педиатрии. – 2008. – Т. 7, № 6. – С. 161-166. 6. Хирургическое лечение хроничес-

ких запоров при долихосигме Д В.Г. Цуман, Е.А. Машков, В.И. Шербина DD Детская хирургия. – 2008. – № 5. – С. 4-7. 7. Andrews C. N. The pathophysiology of chronic constipation / C. N. Andrews, M. Storr // Can. J. Gastroenterol. – 2011. – V. 25. – P. 16-21. 8. Lack of utility of abdominal x-rays in the evaluation of children with constipation: comparison of different scoring methods / L. Pensabene, C. Buonomo, L. Fishman [et al.] // J. Pediatr. Gastroenterol. Nutr. – 2010. – V. 51, № 2. – P.155–159.

**ФУНКЦИОНАЛЬНОЕ СОСТОЯНИЕ ОБОДОЧНОЙ КИШКИ ПРИ ЭКСПЕРИМЕНТАЛЬНОМ МОДЕЛИРОВАНИИ ДОЛИХОСИГМЫ**

*О. Б. Боднар*

**Резюме.** Проведено экспериментальное моделирование долихосигмы. Изучено функциональное состояние ободочной кишки путём определения времени транзита по кишечнику и объёму контрастного вещества. Установлено что фиксация дистального отдела сигмовидной ободочной кишки к париеальной брюшине приводит к развитию долихосигмы и колостазу.

**Ключевые слова:** эксперимент, сигмовидная ободочная кишка, долихосигма.

**FUNCTIONAL CONDITION OF THE COLON IN EXPERIMENTAL MODELING OF DOLICHOSIGMOID**

*О.В. Bodnar*

**Abstract.** Experimental modeling of dolichosigmoid was carried out. We studied the functional state of the colon by determining the transit time through the bowels and volume of the contrast agent. It has been established that fixing of the distal part of the sigmoid colon to the parietal peritoneum resulted in the development of dolichosigmoid and colostasis.

**Key words:** experiment, sigmoid colon, colon, dolichosigmoid.

**Bukovyna State Medical University (Chernivtsi)**

*Clin. and experim. pathol. - 2013. - Vol.12, №4 (46). -P.35-37.*

*Надійшла до редакції 01.12.2013*

*Рецензент – проф. В.П.Польовий*