

Т.Г. Останина, канд. мед. наук,

И.В. Евстигнеев, канд. мед. наук,

В.И. Черный, главный врач КП «Городская клиническая больница № 11», г. Днепр,

М.А. Берестень, и. о. зав. ревматологическим отделением КП «Городская клиническая больница № 11», г. Днепр

ГУ «Днепропетровская медицинская академия МЗ Украины»

КП «Городская клиническая больница № 11», г. Днепр



Канд. мед. наук
И.В. Евстигнеев



В.И. Черный



М.А. Берестень

Туберкулезный сакроилеит

Одной из сложных медицинских проблем в работе как учреждений первичного звена, так и при оказании специализированной помощи на втором уровне, является ранняя диагностика костно-суставного туберкулеза. Вследствие клинических особенностей данной патологии при обращении к врачам первичного звена, а также специализированных отделений у ряда пациентов не только на начальных этапах развития костно-суставного туберкулеза, но и при выраженных формах заболевания не проводится ранняя диагностика этой патологии. Драматизм положения этих пациентов состоит в том, что костно-суставной туберкулез развивается медленно, с периодами улучшения и относительного благополучия. В необходимости исключения туберкулезного поражения костей и суставов убеждаются при прогрессирующей деструкции костей и суставов и инвалидизации больных.

Туберкулезный сакроилеит встречается у 1–4% больных по отношению ко всем случаям костно-суставного туберкулеза. Поражение крестцово-подвздошного сочленения чаще всего вторичное, первичный очаг поражения находится в крестце или в подвздошной кости.

Анатомические особенности сустава предрасполагают к длительному малосимптомному прогрессированию заболевания.

Среди специфических сакроилеитов исключают прежде всего поражения микобактериальной, бруцеллезной и сифилитической этиологии. Хронический сакроилеит туберкулезной этиологии может проявляться болью, напоминающей ишиас, затрудняющей ходьбу и длительное стояние. Боль в пояснично-крестцовой области может ограничивать движения в поясничном отделе позвоночника, иррадиировать в ягодицу и по задней поверхности ноги, ее чаще всего связывают с неврологическими проявлениями дегенеративных изменений пояснично-крестцового отдела позвоночника. Эти проявления обнаруживаются при магнитно-резонансной томографии, нередко определяются протрузии дисков поясничного отдела позвоночника. Однако подобные жалобы могут быть проявлениями поражения крестцово-подвздошного сочленения — сакроилеита, а дегенеративные изменения позвоночника сопровождать его, не являясь причиной боли, что затрудняет диагностику сакроилеита. Дифференцировать туберкулезный

сacroилеит необходимо с люмбаго, ишиасом, поражением пояснично-крестцового отдела позвоночника, тазобедренного сустава.

Необходима дифференциальная диагностика туберкулезного сacroилеита с поражениями этого сочленения, вызванного неспецифической инфекцией. Неспецифический (гнойный) сacroилеит возникает из очага остеомиелита. Значительное сходство клинической симптоматики наблюдается при хроническом течении сacroилеита туберкулезной этиологии и вызванного неспецифической инфекцией.

Осложнение костно-суставного туберкулеза натечным абсцессом сопровождается резким обострением, усилением болевого синдрома, появлением лихорадки, лейкоцитоза, ускорением СОЭ, повышением уровня СРБ. От натечного туберкулезного абсцесса следует отличать скопления гноя вблизи очагов хронического остеомиелита. Эти затеки образуются в результате прорыва гноя из первичного очага остеомиелита в мягкие ткани и не имеют склонности к миграции. Туберкулезный натечный абсцесс распространяется по рыхлым соединительнотканым прослойкам, межмышечным и подапоневротическим пространствам.

Таким образом, схожесть в определенной мере клинических проявлений дегенеративных поражений поясничного отдела позвоночника, крестцово-подвздошного сочленения, тазобедренного сустава и туберкулезного сacroилеита обуславливают необходимость при проведении дифференциальной диагностики исключения этой формы костно-суставного туберкулеза семейными врачами, терапевтами, ревматологами, невропатологами, что иллюстрирует клинический случай.

Пациентка, 80 лет, в течение 10 лет болела сахарным диабетом II типа средней степени тяжести в стадии медикаментозной компенсации, в течение 8 лет — гипертонической болезнью II ст. (гипертензивное сердце), АГ 2 ст., сердечно-сосудистый риск 3, ХСН I ст. Наблюдалась участковым терапевтом, семейным врачом, эндокринологом, постоянно принимала назначенное лечение.

Из **анамнеза заболевания** известно, что резкая боль в правом тазобедренном суставе появилась внезапно 15.10.2015 г., усиливалась при малейшем движении. На дом были вызваны участковый терапевт, невропатолог. Назначены нестероидные противовоспалительные средства, однако положительного эффекта не было. С 20.10.2015 г. в течение 2 нед ежедневно повышалась температура до субфебрильных цифр. 30.10.2015 г. проведено рентгенологическое исследование правого тазобедренного сустава. Заключение: убедительных данных в пользу костнотравматических повреждений нет. Остеопороз, коксартроз II степени. В общем анализе крови от 04.11.2015 г.: гемоглобин — 117 г/л, СОЭ — 58 мм/ч, лейкоциты — $9,7 \times 10^9$ /л. В ревмокомплексе от 28.10.2015 г.: С-реактивный белок — 165 мг/л.

Из **анамнеза жизни** известно, что пациентка росла и развивалась нормально. Перенесенных детских инфекционных болезней не помнит. Наследственный анамнез: мать болела гипертонической болезнью. Вредных привычек не имела. Наличие вирусных гепатитов, туберкулеза, венерических и психических заболеваний у себя и родственников отрицает. Направлена на стационарное обследование семейным врачом

амбулатории общей практики с диагнозом артрита правого тазобедренного сустава.

Пациентка госпитализирована в ревматологическое отделение КП «Городская клиническая больница № 11», г. Днепр, 5.11.2015 г. с жалобами на выраженную боль в правом тазобедренном суставе с 15.10.2015 г., усиливающуюся при попытках любых движений в правом тазобедренном суставе.

Результаты **объективного обследования** при поступлении: масса тела — 80 кг, рост — 160 см, индекс массы тела — 31,25 (ожирение 1-й степени). Конституция гиперстеническая. Общее состояние средней тяжести. Сознание ясное. Слизистые оболочки и кожа бледные, чистые, лимфатические узлы не пальпируются, пастозность голеней. Резко ограничен объем активных и пассивных движений в правом тазобедренном суставе.

Частота сердечных сокращений и пульс — 78 за 1 мин, уровень артериального давления на правой и левой руках — 200/100 мм рт. ст. При пальпации щитовидная железа не увеличена. Частота дыхательных движений — 20 в 1 мин. Над легкими — ясный легочный звук при перкуссии, голосовое дрожание проводится одинаково над симметричными участками. Аускультативно выслушивается везикулярное дыхание, в нижних отделах над отдельными участками — сухие хрипы.

Верхушечный толчок сердца определяется в пятом межреберье по левой срединно-ключичной линии, усиленный. Левая граница сердца — по левой срединно-ключичной линии, правая — по правому краю грудины, верхняя — третье межреберье. Тоны сердца чистые, громкие, ритмичные, акцент II тона над аортой.

Зубные протезы, язык чистый, влажный. Живот мягкий, безболезненный при глубокой пальпации. Нижний край печени по краю реберной дуги, селезенка не пальпируется. Симптом Пастернацкого отрицательный с обеих сторон, мочеиспускание до 8 раз в сутки, безболезненное, диурез около 2 л/сутки.

В **общем анализе крови**: гемоглобин — 108 г/л, эритроциты — $3,6 \times 10^{12}$ /л, лейкоциты — $7,5 \times 10^9$ /л (эозинофилы — 3%; палочкоядерные — 3%; сегментоядерные — 87%; лимфоциты — 4%; моноциты — 3%), СОЭ — 40 мм/ч, тромбоциты — 194×10^9 /л, ретикулоциты — 0,3%.

В **общем анализе мочи**: относительная плотность — 1020, лейкоциты — 10–12 в поле зрения, эритроциты — 15–20 в поле зрения, эпителий — 1–2 в поле зрения.

В **биохимическом анализе крови**: общий билирубин — 13,6 мкмоль/л, аланиновая трансаминаза — 0,70 мкмоль/мл х час, аспарагиновая трансаминаза — 0,67 мкмоль/мл х час, щелочная фосфатаза — 1564 ммоль/с х л, тимоловая проба — 1,0 ед., мочевины — 6,3 ммоль/л, остаточный азот — 20,4 ммоль/л, креатинин — 89 мкмоль/л, холестерол — 4,7 ммоль/л, ревматоидный фактор отрицательный, антистрептолизин-О — 39 МЕ/мл, мочевины — 270,55 мкмоль/л, глюкоза — 5,6 ммоль/л, протромбиновое время — 17 с, протромбиновый индекс — 88%, гепариновое время — 18 с, гепариновый индекс — 120%, фибриноген — 3,74 г/л.

Таким образом, обращает на себя внимание увеличение уровня С-реактивного белка в 16,5 раза, повышение СОЭ, снижение содержания гемоглобина и эритроцитов, незначительное увеличение уровня трансаминаз.

Данные *рентгенографии органов грудной клетки*: легочный рисунок усилен, уплотнен, деформирован. Корни расширены. Синусы свободны. Сердце значительно расширено в поперечнике, S-образный сколиоз. Распространенный деформирующий спондилез.

Результаты *рентгенологического исследования тазобедренных суставов*: остеопороз, субхондральный склероз. Разрыхление замыкательных пластинок и заострение их по передним и боковым поверхностям. Сужение суставных щелей тазобедренных суставов, больше слева. Разрыхление суставных поверхностей крыш вертлужных впадин. Деформирующий артроз 1–2-й степени.

Результаты *ультразвукового исследования (УЗИ) органов брюшной полости*: печень не увеличена, правая доля – 13,7 см, левая – 7 см, контуры четкие, ровные, край закруглен. Паренхима повышенной эхогенности. Желчные ходы уплотнены, не расширены. Воротная вена – 1,0 см, общий желчный проток – 0,4 см. Желчный пузырь не визуализируется. Поджелудочная железа: размеры: головка – 3,7 см, тело – 2 см, хвост – 3 см. Контуры нечеткие. Паренхима повышенной эхогенности, неоднородная, мелкозернистая. Очаговых изменений нет. Селезеночная вена – 0,5 см, селезенка нормальных размеров. Заключение: признаки диффузных изменений в паренхиме печени, признаки панкреатита, вероятно, отключенного желчного пузыря.

УЗИ почек: правая почка – 10,2 x 4,6 см, левая почка – 9,6 x 5,0 см. Контуры четкие, ровные. Паренхима обычной эхогенности, неоднородная, пирамиды, чашечки, лоханки в норме. Чашечно-лоханочная система уплотнена, солевые включения. Заключение: солевой диатез.

Результаты *эхокардиографического обследования*: митральный клапан: скорость РДППС – 135 мм/с, движение створок разнонаправленное. Фиброз умеренный, кальциноз кольца. Амплитуда ДПС – 2,0 см, скорость потока – 80 см/с, градиент давления – 3 мм рт. ст., обратный ток – до 1/3 левого предсердия. Трехстворчатый клапан: скорость потока 60 см/с, градиент давления – 1 мм рт. ст. Обратный ток – до 1/3 правого предсердия. Аортальный клапан: выраженный фиброз, скорость потока – 104 см/с, диаметр кольца – 3,3 см. Градиент давления – 4 мм рт. ст. Систолическое расхождение створок – 1,8 см, обратного тока нет. Легочная артерия: скорость потока – 94 см/с, градиент давления – 4 мм рт. ст., давление – 34 мм рт. ст. Правый желудочек: конечно-диастолический размер (КДР) – 2,7 см, толщина передней стенки в диастолу (ТПСд) – 0,3 см. Левый желудочек: КДР – 5,1 см, конечно-систолический размер (КСР) – 3,0 см, конечно-диастолический объем (КДО) – 122 мл, конечно-систолический объем (КСО) – 40 мл, ударный объем (УО) – 81,6 мл, толщина задней стенки в диастолу (ТЗСд) – 1,1 см, толщина межжелудочковой перегородки в диастолу (ТМЖПд) – 1,8 см, фракция выброса (ФВ) – 68,8%. Правое предсердие: размер – 4,0 см. Левое предсердие: размер – 4,4 см. Заключение: фиброз митрального и аортального клапанов. Легочная гипертензия, гипертрофия межжелудочковой перегородки, недостаточность митрального клапана, регургитация – до 1/3 левого предсердия; недостаточность трехстворчатого клапана, регургитация – до 1/3 правого предсердия; дилатация левого предсердия.

Результаты *электрокардиографии*: ритм синусовый, правильный, частота сердечных сокращений – 72 за 1 мин, блокада передней ветви левой ножки пучка Гиса.

Результаты *мультирезерной компьютерной томографии (МСКТ) поясничного отдела позвоночника*, костей таза, крестцовой кости и копчика. Аппарат: компьютерный томограф Toshiba Aquilion 64–64 срезовый. При анализе серии полученных МСК-томограмм поясничного отдела позвоночника без контрастного усиления (использованы аксиальные срезы, мультипланарные и объемные реформации) на уровне Th12-L1-S1 костно-травматических и деструктивных изменений не выявлено. Ось позвоночника не искривлена. Физиологический лордоз умеренно выражен. Признаков аномалии развития не выявлено. Взаимоотношение тел позвонков не нарушено.

Форма тел позвонков изменена за счет уплощения замыкательных пластин, краевых костных разрастаний. Контуры тел четкие, ровные. Отмечается выраженный диффузный остеопороз. Структура позвонков без видимых очаговых изменений.

Сагиттальный размер позвоночного канала на уровне ножек L1 – 19,2 мм, L2 – 16,6 мм, L3 – 14,1 мм, L4 – 13,3 мм, L5 – 14,1 мм (в норме не менее 15,0 мм). Поперечный размер позвоночного канала на уровне ножек L1 – 26,9 мм, L2 – 24,8 мм, L3 – 29,4 мм, L4 – 28 мм, L5 – 41,9 мм (в норме не менее 21 мм).

Высота межпозвонковых пространств неравномерно снижена. Диск L1–L2, L2–L3 за задние края тел позвонков не выходят. Структура дисков однородная. Прямые связки не обызвествлены. Межпозвонковые отверстия не деформированы. Диск L3–L4 образует диффузную протрузию, выходя за задние края до 3,9 мм. Структура диска однородная. Задняя прямая связка частично обызвествлена. Межпозвонковые отверстия не деформированы.

Диск L4–L5 образует диффузную протрузию, выходя за задние края до 4,9 мм. Структура диска неоднородная, с «вакуум-эффектом» и частичным обызвествлением. Задняя прямая связка частично обызвествлена. Межпозвонковые отверстия не деформированы. Диск L5–S1 образует диффузную протрузию, выходя за задние края до 5,1 мм. Структура диска однородная. Задняя прямая связка обызвествлена. Межпозвонковые отверстия не деформированы.

Твердая мозговая оболочка равномерной толщины, не уплотнена. Карманы твердой мозговой оболочки деформированы на уровне выступающих дисков. Дугоотросчатые суставы: выраженные явления остеоартроза. Патологических изменений в окружающих мягких тканях не выявлено.

Заключение: МСКТ-картина диффузного остеопороза, остеохондроза поясничного отдела позвоночника с протрузиями дисков L3–L4, L4–L5, L5–S1, спондилоартроза. Стеноз позвоночного канала.

При анализе серии полученных МСК-томограмм костей таза, головок бедренных костей, крестцово-подвздошных сочленений и лобкового симфиза без контрастного усиления (использованы аксиальные срезы, мультипланарные и объемные реформации) определяется диффузный остеопороз.

В правом крестцово-подвздошном сочленении определяется костная деструкция без четких контуров в области сочленяющихся поверхностей на протяжении до 26,0 мм на глубину до 8,0 мм в подвздошной кости и 8,4 мм в боковой массе крестца. Визуализируются костные секвестры с нечеткими контурами.

Наблюдается формирование натечника по передней поверхности толщиной до 18,0 мм и по задней поверхности толщиной до 23,7 мм. Суставная щель неравномерная.

Слева отмечается выраженный субхондральный склероз в крестцово-подвздошном сочленении. Суставная щель равномерная, неоднородная за счет дегенеративных изменений в виде «вакуум-эффекта». Мягкие ткани структурны, без видимых дополнительных образований.

Головки бедренных костей и вертлужные впадины имеют правильную конфигурацию, контуры их четкие, ровные. Отмечается умеренно выраженный субхондральный склероз суставных поверхностей, краевые остеофиты. Суставные щели равномерно сужены. Головки бедренных костей хорошо покрыты краем вертлужной впадины. Патологических изменений в параартикулярных мягких тканях не выявлено.

Мочевой пузырь: слабого наполнения. Контур его четкие. Стенки ровные, четкие, не утолщены. Паравезикулярная клетчатка однородная. Паравезикулярные узлы не увеличены. Матка и придатки соответствуют возрасту. Купол влагалища не изменен. Окружающая клетчатка не изменена. Сосуды малого таза имеют обычный ход, стенки их обызвествлены. Увеличенных лимфоузлов не выявлено. Визуализируемые отделы слепой и прямой кишок без видимой патологии. Параректальная клетчатка и седалищно-ректальная ямка без особенностей.

Заключение: МСКТ-признаки сакроилеита справа, более вероятно, туберкулезной этиологии, деформирующий артроз левого крестцово-подвздошного сочленения, деформирующий остеоартроз тазобедренных суставов 2-й степени, диффузный остеоартроз.

Консультация фтизиоортопеда, диагноз: впервые диагностированный туберкулез правого подвздошно-крестцового сочленения с деструкцией, образованием натечного абсцесса с отрицательными результатами исследования мокроты на микобактерии туберкулеза, мазка и посева на среду Штейна–Левенталья (ВДТБ правого крестцово-подвздошного сочленения, D+ МБТоМоКо).

Консультация эндокринолога: сахарный диабет II типа, средней степени тяжести в стадии медикаментозной компенсации.

Диагноз клинический:

а) основной: ВДТБ (17.11.15) правого подвздошно-крестцового сочленения, D+ МБТоМоКо;

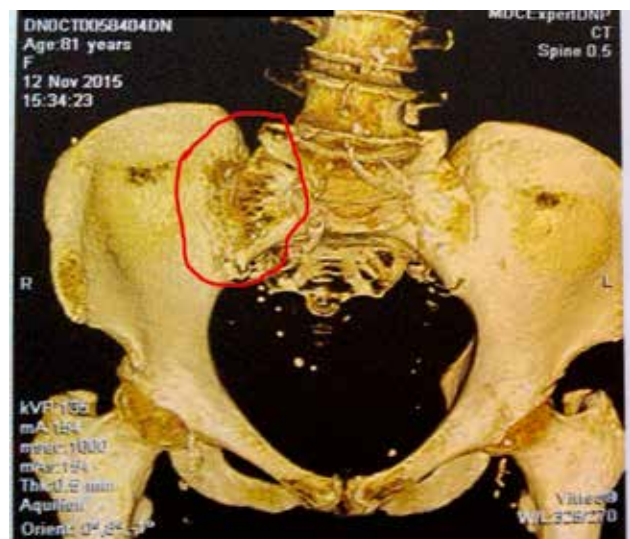
б) сопутствующий: гипертоническая болезнь II стадии (гипертензивное сердце), АГ 2-й степени, сердечно-сосудистый риск 3, ХСН I ст; сахарный диабет II типа, средней степени тяжести в стадии медикаментозной компенсации; деформирующий остеоартроз тазобедренных суставов 2-й степени, остеохондроз поясничного отдела позвоночника.

Рекомендации фтизиоортопеда:

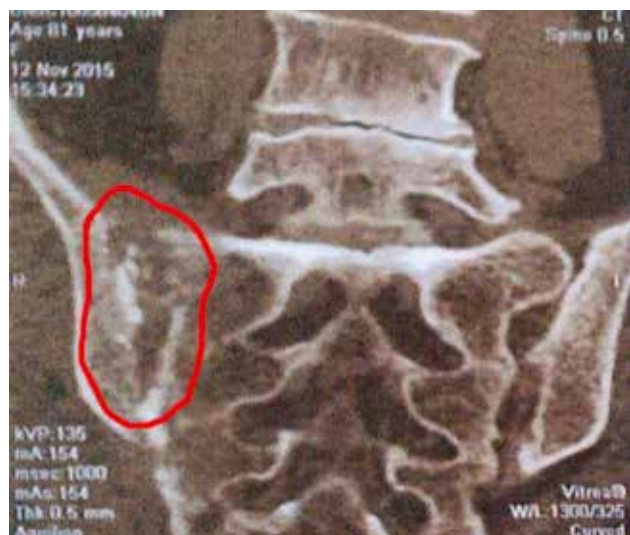- изониазид 1 раз в сутки по 0,3 г (3 таблетки по 0,1 г) через 30 мин после еды;
- рифампицин 1 раз в сутки натощак (за ½–1 ч до еды) в дозе 0,6 г (4 капсулы по 0,15 г);
- комбутол (этамбутола гидрохлорид) 1 раз в сутки после еды в дозе 1,2 г (6 таблеток по 0,2 г);
- пайзина (пиразинамид) 1 раз в сутки после еды в дозе 2 г (4 таблетки по 0,5 г);

- диспансерное наблюдение фтизиоортопеда.

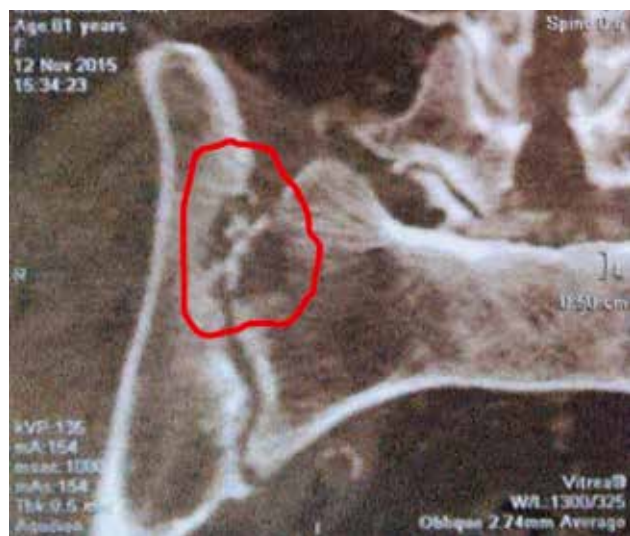Таким образом, в данном клиническом случае выраженный болевой синдром у пациентки нельзя было объяснить наличием дегенеративных изменений тазобедренных суставов, крестцово-подвздошных сочленений, поясничного отдела позвоночника.



а



б



в

Рисунок. МСКТ костей таза, крестца, копчика

Субфебрильная лихорадка на протяжении 4 нед, увеличение СОЭ, анемия хронического течения, повышение С-реактивного белка в 16,5 раза обусловило необходимость проведения МСКТ костей таза и крестца, что дало возможность определить костные секвестры и натечный абсцесс (см. рисунок), а также исключить опухольную природу заболевания.

На рисунке в правом крестцово-подвздошном сочленении определяется костная деструкция без

четких контуров в области сочленяющихся поверхностей на протяжении до 26,0 мм на глубину до 8,0 мм в подвздошной кости и 8,4 мм – в боковой массе крестца. Визуализируются костные секвестры с нечеткими контурами. Наблюдается формирование натечника по передней поверхности толщиной до 18,0 мм и по задней поверхности – толщиной до 23,7 мм. Патологический очаг обведен (см. рисунок).

ТУБЕРКУЛЬОЗНИЙ САКРОІЛЕЇТ

Т. Г. Останіна, І. В. Євстигнєєв, В. І. Чорний, М. А. Берестень,
ДУ «Дніпропетровська медична академія МОЗ України»
КП «Міська клінічна лікарня № 11», м. Дніпро

Резюме

Туберкульоз кісткової системи в популяції становить 1–5%, туберкульозний сакроілеїт становить 1–4% кісткового туберкульозу. Ми наводимо клінічний випадок туберкульозного сакроілеїту і абсцесу. Мультиспіральна комп'ютерна томографія підтвердила діагноз у цьому клінічному випадку.

Ключові слова: кістковий туберкульоз, туберкульоз крижово-клубового суглоба, туберкульозний абсцес.

TUBERCULOSIS SACROILIITIS

T.G. Ostanina, I.V. Evstigneev, V.I. Cherny, M.A. Beresten
Dnepropetrovsk Medical Academy of NAMS of Ukraine
KP «City Clinical Hospital № 11», Dnipro

Abstract

Infection of the skeletal system are tuberculous in population in 1–5% of cases this disease, the sacroiliac joint involved in 1–4% cases of skeletal tuberculosis. We described the case of a 80-year-old woman with tuberculous sacroiliitis and tuberculous abscess. Multispiral computed tomography established the diagnosis in this clinical case.

Key words: skeletal tuberculosis, sacroiliac joint tuberculosis, tuberculous abscess.