


Івано-Франківський національний медичний університет

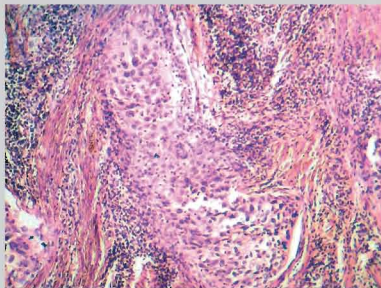
ХІМІОТЕРАПІЯ В ЛІКУВАННІ ХВОРИХ НА РАК ШИЙКИ МАТКИ ІІВ СТАДІЇ



А.Є. Крижанівська

Адреса:

Крижанівська Анна Євстахіївна
76000, Івано-Франківськ, вул. Галицька, 2
Івано-Франківський національний медичний
університет, курс онкології
Тел.: (050) 209-40-00
E-mail: anna.nivska@gmail.com



Ключові слова: рак шийки матки, хіміотерапія, комбіноване лікування.

Представлено дані клінічних досліджень, які обґрунтовують застосування хіміотерапії в комбінованому лікуванні хворих на рак шийки матки ІІВ стадії. Застосування на першому етапі лікування платиновмісних схем хіміотерапії дозволяє перевести первинно нерезектабельні форми в резектабельні та покращити 3-річну безрецидивну виживаність до 77,4% при використанні передопераційної хіміопроменевої терапії та до 86,1% — із застосуванням неoad'ювантних курсів хіміотерапії у порівнянні з поєднано-променевою терапією, виживаність при використанні якої становила 58%.

ВСТУП

В Україні рак шийки матки (РШМ) займає одне з провідних місць у структурі онкологічної захворюваності. За даними Національного канцер-реєстру, РШМ посідає 2-ге місце серед онкогинекологічної патології та становить 19,8 на 100 тис. жіночого населення України (2010 р.) і 6-е — у структурі смертності від злоякісних новоутворень [1].

Стандартним методом лікування інвазивного РШМ є комбінований, але досі існують розбіжності в лікуванні ІІВ стадії. Згідно з клінічною класифікацією РШМ FIGO (2006) критерієм ІІВ стадії є інфільтрація параметріїв, що не доходить до стінок таза, стадія РШМ визначається на основі клінічних даних. Застосування ультразвукового дослідження (УЗД), комп'ютерної томографії (КТ), магнітно-резонансної томографії (МРТ) чи позитронно-емісійної томографії (ПЕТ) впливає на план лікування, але не є основою для зміни клінічної стадії. Це пов'язано з тим, що дані методи дослідження не завжди доступні, а інтерпретація їх результатів варіабельна [5]. При порівнянні даних клінічного стадіювання, МРТ і КТ, які були проведені перед хірургічним втручанням у хворих з місцево-поширеним РШМ (стадія ІІВ і вище), з даними патогістологічного дослідження було виявлено, що чутливість була низькою як при клінічному стадіюванні за FIGO, так і КТ (42%), і МРТ (53%) (H. Hricak et al., 2005), збіг клінічного і хірургічного діагнозів у хворих на РШМ простежується в 62–67,7% випадків (B. Obrzut et al., 2006; A.S. Faysal, 2009).

У літературі є дані про хірургічне лікування хворих на РШМ ІІВ стадії, в основному японських (P. Suprasert, J. Srisomboon, T. Kasamatsu, 2005), а також деяких європейських авторів. За їх даними, дійсне залучення в процес параметріїв при цій стадії є лише в 21–55% випадків, тобто у $\frac{1}{2}$ – $\frac{4}{5}$ пацієнток має місце завищення клінічної стадії. Розбіжність між клінічною

і хірургічною стадіями пов'язано з неможливістю клінічно відрізнити інвазію в параметрії від запальних, злукрових змін, ендометріозу, а отже, 50–80% хворих РШМ ІІВ стадії можуть бути радикально прооперовані [7, 12].

При застосуванні променевої терапії (ПТ) як самостійного методу лікування серед хворих на РШМ ІІВ стадії 5-річна виживаність становить від 42 до 64,2%, а при комбінованому лікуванні — від 55,2 до 76,9% [4, 6, 13]. Збільшення кількості хворих на РШМ молодого віку спонукає до перегляду традиційних схем лікування, тобто застосування ПТ на передопераційному етапі, яка викликає передчасну інволюцію тканини яєчника та супроводжується численними ускладненнями, які відстрочують проведення операції, погіршують її технічне виконання і, як наслідок, збільшують тривалість лікування [6, 13].

Роль неoad'ювантної хіміотерапії (ХТ) в лікуванні РШМ активно обговорюється протягом останніх двох десятиліть. Поряд з хіміопроменевим лікуванням вивчається можливість застосування при місцево-поширеному РШМ неoad'ювантної ХТ з наступною радикальною операцією [7–15], проводяться численні рандомізовані дослідження з порівняння ефективності різних схем ХТ.

Слід зазначити, що віддалені результати, перебіг захворювання, пухлинна прогресія, відповідь на ХТ, ПТ у хворих на РШМ з однією стадією і гістологічним типом пухлин досить варіабельні [2, 10–12]. В останні роки увага дослідників спрямована на виявлення додаткових прогностичних ознак, які дозволяють з'ясувати причини різної поведінки пухлин при однаковій клінічній стадії і ступеневі диференціювання [3].

Отже, до теперішнього часу остаточно не визначена тактика лікування хворих на РШМ ІІ стадії, а в стандартах діагностики і лікування існують різні варіанти лікування даної патології, вибір найбільш

оптимального, як правило, залежить від суб'єктивної думки лікаря. В Україні залишаються не виправдано низькі показники комбінованого чи комплексного лікування РШМ II стадії, при застосуванні яких можливо покращити 5-річну виживаність, що вказує на актуальність проведеного дослідження.

Мета дослідження — підвищити ефективність лікування хворих на РШМ ІВВ стадії шляхом застосування неoad'ювантної ХТ у комплексному лікуванні.

МАТЕРІАЛИ ТА МЕТОДИ

Проаналізовано результати лікування 103 хворих на РШМ ІВВ стадії, які отримали радикальне лікування в Івано-Франківському ООД з 2003 по 2010 р. Критерієм відбору хворих був плоскоклітинний РШМ ІВВ стадії, верифікований у всіх хворих при морфологічному дослідженні пухлини шийки матки. Діагноз РШМ встановлювали, враховуючи клінічну картину, результати гінекологічного огляду (розміри первинної пухлини, стан склепін та параметріїв), дані цитологічного і гістологічного досліджень прищільної біопсії пухлини та результати додаткових методів обстеження (цистоскопія, ректороманоскопія, рентгенографія органів грудної клітки, УЗД та МРТ органів черевної порожнини і малого таза).

За схемами лікування пацієнтки розподілені на 3 групи:

- I група (31 пацієнтка) — передопераційний курс дистанційної ПТ по 2 Гр до сумарної дози 30 Гр з потенціюванням цисплатином 40 мг/м² щотижня, оперативне втручання в обсязі пангістеректомії III типу, післяопераційний курс ПТ при необхідності;
- II група (36 пацієнток) — неoad'ювантна системна ХТ за схемою FP (цисплатин 75 мг/м², 5-фторурацил 1000 мг/м² з 1-го по 4-й день) 2–3 курси кожні 3 тиж, хірургічне втручання в обсязі пангістеректомії III типу, при необхідності — післяопераційний курс ПТ;
- III група (36 пацієнток) — повний курс поєднано-променевої терапії до сумарної вогнищевої дози 80–100 Гр з потенціюванням цисплатином 40 мг/м² щотижня (6 тиж).

Результати неoad'ювантного лікування оцінювали за ступенем регресії пухлини (зменшення її розмірів, зникнення симптомів перифокального запалення, некроз пухлинної тканини), УЗД- та МРТ-даними до і після кожного курсу ХТ, а також проводили оцінку хіміотоксичного впливу. Результати оцінювали згідно з класифікацією ВООЗ, до якої включені такі показники, як повна (ПР) та часткова регресія (ЧР) пухлини, стабілізація процесу (СП) та прогресування захворювання (ПЗ). Відповідь пухлини класифікували як ЧР при регресії більше ніж 50%, як СП — при регресії менше ніж 50% або за відсутності змін розмірів пухлини [7, 8].

Післяопераційну дистанційну ПТ (до сумарної вогнищевої дози 40 Гр) призначали після отримання результатів гістологічного дослідження препарату при наявності метастазів у лімфатичних вузлах, глибокій інвазії пухлини та лімфосудинній інвазії.

Статистичну обробку отриманих результатів проводили з використанням стандартного пакету програм Statistica 6.0.

РЕЗУЛЬТАТИ

Розподіл пацієнтів за віком: I група — 48,1±8,1 року, II група — 45,6±9,3 року, III група — 50,3±10,6 року.

Після 3 курсів ХТ проведено оцінку ступеня регресії пухлини (рис. 1): ПР досягнуто у 9 (29%) хворих I групи та 6 (16,7%) II групи, ЧР — у 20 (64,6%) та 27 (75%) хворих, СП — у 2 (6,4%) та 3 (8,3%) хворих відповідно I і II груп.

Характеристика ускладнень після першого етапу лікування (рис. 2): лейкопенія I–II ступеня виникла у 33,3% пацієнтів I групи та 33,1% хворих II групи, анемія I–II ступеня — у 31,1 та 29,5% пацієнтів відповідно I і II груп. Крім того, у пацієнтів I групи були ускладнення: загострення хронічних аднекситів — у 3 (11%) хворих, променевої цистит — у 8 (25%) та променевої ректит — у 4 (13%). У пацієнток III групи, які отримували повний курс хіміопроменевої терапії, виникли такі ускладнення: загострення хронічних аднекситів — у 8 (22,2%) хворих, пельвіоперитоніт — у 5 (13,8%), променевої цистит — у 10 (27,8%), променевої ректит — у 6 (16,7%) та у 1 (2,8%) хворої діагностовано ректовагінальну норлицю (рис. 3). У пацієнток, у яких виникали загострення хронічних аднекситів, пельвіоперитоніт, променевої ректити і цистити, ПТ припиняли на час лікування даних ускладнень.

Через 3 тиж 29 (93,5%) хворим I групи та 33 (91,7%) II групи проведено оперативне втручання в обсязі пангістеректомії III типу. У хворих досліджуваних груп метастатичне ураження регіонарних лімфатичних вузлів (рис. 4) виявлено у 3 (9,7%) випадках у I групі та 12 (33%) — у II.

Проаналізовано ступінь лікувального патоморфозу (рис. 5): патоморфоз II ступеня виявлено у 14 (48,4%) хворих I групи і у 25 (75%) II групи, III ступеня — у 6 (22,6%) та 3 (8,3%) і IV ступеня — у 9 (29%) та 5 (16,7%) відповідно у I та II групах хворих. З вищенаведених даних видно, що лікувальний патоморфоз був достовірно однаковий (p>0,05) у I та II досліджуваних групах. Морфологічне і морфометричне дослідження опе-

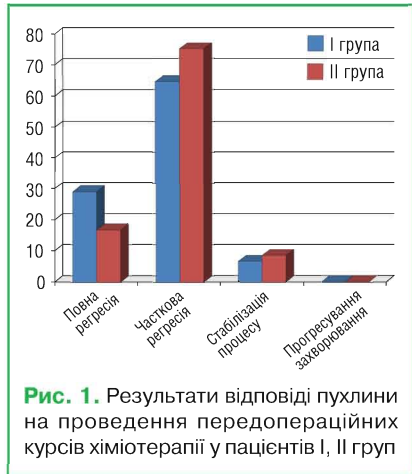


Рис. 1. Результати відповіді пухлини на проведення передопераційних курсів хіміотерапії у пацієнтів I, II груп

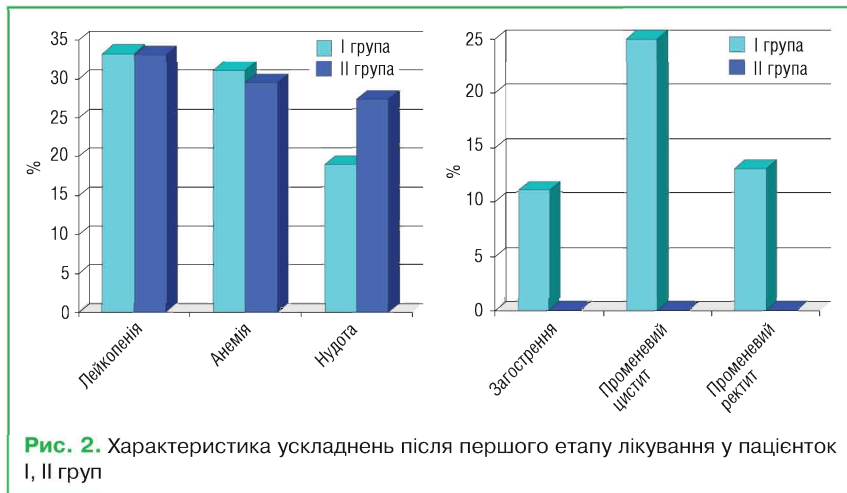


Рис. 2. Характеристика ускладнень після першого етапу лікування у пацієнток I, II груп

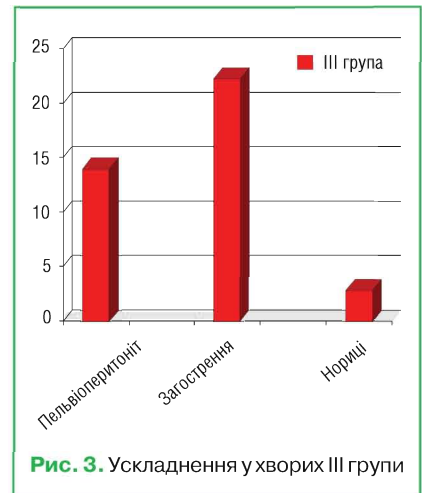


Рис. 3. Ускладнення у хворих III групи

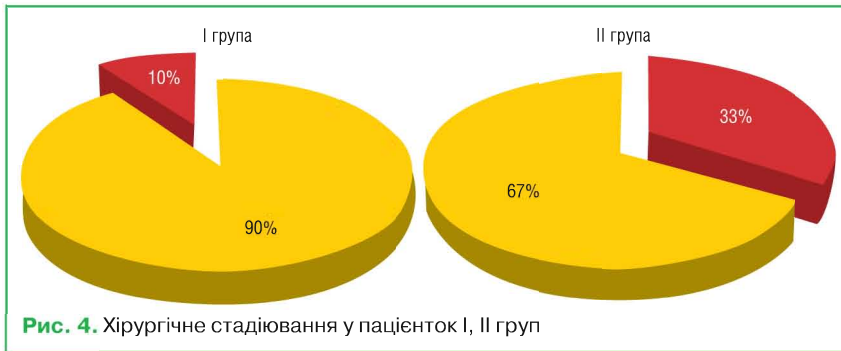


Рис. 4. Хірургічне стадіювання у пацієток I, II груп

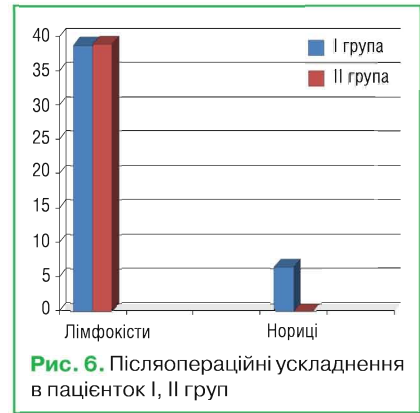

Рис. 6. Післяопераційні ускладнення в пацієток I, II груп

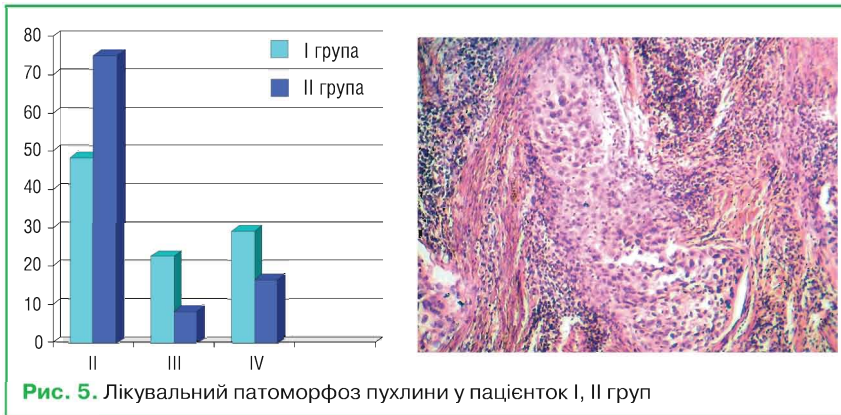


Рис. 5. Лікувальний патоморфоз пухлини у пацієток I, II груп

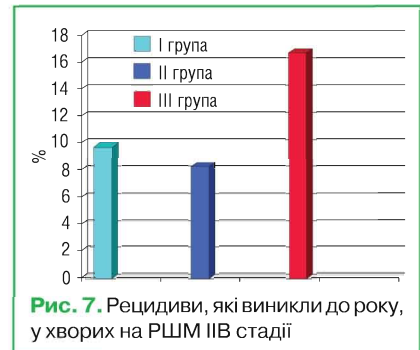


Рис. 7. Рецидиви, які виникли до року, у хворих на РШМ ІІВ стадії

раційного матеріалу показало, що лікувальний патоморфоз після застосування передопераційної ХТ дозволяє досягти девіталізації пухлини, що збігається з клінічним ефектом. Отже, при передопераційному застосуванні ХТ створюються об'єктивні умови для реалізації максимально можливого ефекту антибластомної дії, що відповідає принципам абластики хірургічних втручань.

Таким чином, попередні результати дослідження показали, що комбінований метод лікування РШМ ІІВ стадії з використанням неoad'ювантої ХТ дозволяє зменшити кількість ускладнень, які виникають при застосуванні на передопераційному етапі ПТ. За безпосередніми результатами лікування та лікувальним патоморфозом застосування ХТ на передопераційному етапі не поступається передопераційній хіміопроменевої терапії.

У 2 (6,4%) пацієток I групи та 3 (8,3%) II групи не вдалося перевести процес з неоперабельного в операбельний, було призначено повний курс поєднано-променевої терапії.

Інтраопераційні ускладнення не спостерігали в обох групах. Основними післяопераційними ускладненнями були заочеревинні лімфатичні кісти. Як видно з рис. 6, частота виникнення післяопераційних ускладнень у досліджуваних групах становили: I група — 12 (38,7%) хворих, II — 14 (38,9%). Отже, достовірної різниці в показниках післяопераційних ускладнень не відзначено. Післяопераційної летальності в обох групах не було.

Терміни спостереження за досліджуваними хворими дозволили визначити

показники 3-річної безрецидивної виживаності. Оцінку виживаності проводили за методом Каплана — Мейера. 3-річна безрецидивна виживаність (рис. 7) в I групі становила 77,4%, у II групі — 86,1% та в III групі — 58%.

Як видно з рис. 8, кількість хворих, у яких виникли рецидиви РШМ, становить 9,7% у I групі, 8,3% — у II та 16,7% — у III групі хворих. У I групі зареєстровано 3 хворих з латеральними тазовими рецидивами, у яких в післяопераційному матеріалі було виявлено метастатичне ураження лімфатичних вузлів (pT2bN1Mo — III стадія захворювання). II група — 3 хворих із рецидивами: 2 латеральні тазові рецидиви, які також виникли у хворих із pT2bN1Mo (III стадія), 1 — з віддаленими метастазами (в легені, парааортальні лімфатичні вузли). III група — 6 хворих із рецидивами: 4 — латеральні тазові рецидиви, 2 — віддалені метастази в поперековий відділ хребта та печінку.

ВИСНОВКИ

Застосування комбінованих методів лікування у хворих на РШМ ІІВ стадії покращило 3-річну безрецидивну виживаність у порівнянні з самостійною хіміопроменевою терапією. Так, при використанні передопераційної хіміопроменевої терапії 3-річна безрецидивна виживаність становила 77,4 і 86,1% із застосуванням неoad'ювантних курсів ХТ порівняно з хіміопроменевою терапією (58%).

ЛІТЕРАТУРА

1. Рак в Україні, 2009–2010. Захворюваність, смертність, показники діяльності онкологічної служби (2011) Бюл. Нац. Канцер-реєстру України, № 12: 57–58.

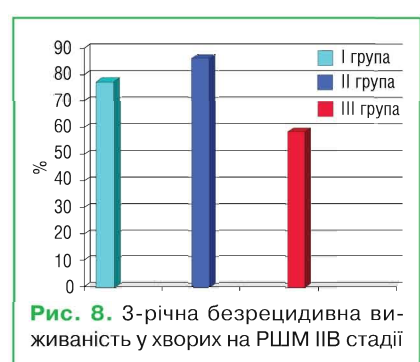


Рис. 8. 3-річна безрецидивна виживаність у хворих на РШМ ІІВ стадії

2. Вінницька А.Б. (2004) Неoad'ювантна хіміотерапія як складова частина комбінованого лікування хворих на рак шийки матки. Укр. мед. часопис, 3 (41): 95–98.

3. Воробйова Л.І., Гончарук І.В., Лук'янова Н.Ю., Чехун В.Ф. (2008) Клініко-морфологічні та молекулярні-біологічні фактори прогнозу у хворих на рак шийки матки. Онкологія, 10(4): 382–388.

4. Коломиец Л.А., Важені А.В., Чуруксаєва О.Н. и др. (2005) Местно-распространенный рак шейки матки: возможности химиолучевого лечения. Совр. онкология, 7 (4): 231–238.

5. Морхов К.Ю., Нечушкина В.М., Кузнецов В.В. (2009) Актуальные вопросы хирургического лечения рака шейки матки. Прак. онкология, 10(2): 93–100.

6. Сухина О.М., Міхновський О.А., Сухін В.С. та ін. (2006) Порівняльний аналіз ефективності різних схем комбінованого лікування хворих на рак шийки матки. Ядерна медицина, променева терапія, 2: 71–74.

7. Тюляндін С.А., Марьина Л.А. (2003) Химиолучевая терапия местно-распространенного рака шейки матки. Тезисы VII рос. онколог. конфер., Москва: 86–92.

8. Gadducci A., Teti G., Barsotti C. et al. (2010) Clinicopathological variables predictive of clinical outcome in patients with FIGO stage Ib2-11b cervical cancer treated with cisplatin-based neoadjuvant chemotherapy followed by radical hysterectomy. Anticancer research, 30: 201–208.

9. Gonzalez-Martin A., Gonzalez-Cortijo L., Carballo N. et al. (2008) The current role of neoadjuvant chemotherapy in the management of cervical carcinoma. Gynecol. oncol. 110 (3 Suppl. 2): S36–40.

10. Lissoni A., Colombo N., Pellegrino A. et al. (2009) A phase II, randomized trial of neoadjuvant chemotherapy comparing a three-drug combination of paclitaxel, ifosfamide, and cisplatin (TIP) versus paclitaxel and cisplatin (TP) followed by radical surgery in patients with locally

advanced squamous cell cervical carcinoma: the SNAP-02 Italian Collaborative Study. *Ann. Oncol.* 20: 660–665.

11. Peter G., Rose M., Brian N. et al. (1999) Concurrent cisplatin-based radiotherapy and chemotherapy for locally advanced cervical cancer. *New Engl. J. Med.*, 340(15): 1144–1153.

12. Rose P.G. (2006) Concurrent chemoradiation for locally advanced carcinoma of the cervix: where are we in 2006? *Ann. Oncol.*, 17 (Suppl. 10): 224–229.

13. Vale C., Tierney J., Stewart L. et al. (2008) Chemoradiotherapy for Cervical Cancer Meta-Analysis. Reducing uncertainties about the effects of chemoradiotherapy for cervical cancer: a systematic review and meta-analysis of individual patient data from 18 randomized trials. *J. Clin. Oncol.*, 26: 5802–5812.

14. Chemoradiotherapy for Cervical Cancer Meta-analysis Collaboration (CCCMA). (2010) Reducing

uncertainties about the effects of chemoradiotherapy for cervical cancer: individual patient data meta-analysis. *Cochrane Database of Systematic Reviews*, Issue 1. Art. No.: CD008285. DOI: 10.1002/14651858.CD008285.

15. Neoadjuvant chemotherapy with paclitaxel and cisplatin or carboplatin for patients with locally advanced uterine cervical cancer. (2011) *Zhonghua Zhong Liu Za Zhi.*, 33(8): 616–20.

Химиотерапия в лечении больных раком шейки матки IIВ стадии

А.Е. Крыжанивская

Ивано-Франковский национальный медицинский университет

Резюме. Представлены данные клинических исследований, которые обосновывают применение химиотерапии в комбинированном лечении больных раком шейки матки IIВ стадии. Применение на первом этапе лечения платиносодержащих схем химиотерапии позволяет перевести первично нерезектабельные формы в резектабельные и улучшить 3-летнюю безрецидивную выживаемость к 77,4% при использовании предоперационной лучевой терапии и к 86,1% — с применением неoadъювантных курсов химиотерапии в сравнении с сочетанно-лучевой терапией, выживаемость при использовании которой составила 58%.

Ключевые слова: рак шейки матки, химиотерапия, комбинированное лечение.

Chemotherapy in the treatment of patients with cervical cancer stage IIB

A.E. Kryzhanivska

Ivano-Frankivsk National Medical University

Summary. Our clinical results justify the use of chemotherapy in combined treatment of stage IIB cervical cancer. Apply at the first step chemotherapy with platinum agents allows to transfer primary non-resectable forms to resectable and improve 3-year survival without recurrences to 77.4% using preoperative radiation therapy and to 86.1% using neoadjuvant polychemotherapy, compared with combined radiotherapy — that was only 58%.

Key words: cervical cancer, chemotherapy, combined treatment.