

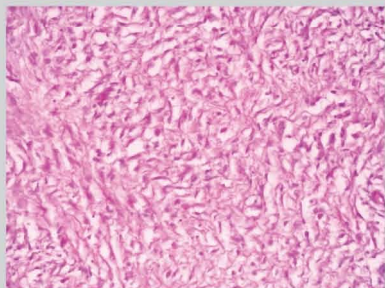
# ЛИПОСАРКОМА ЗАБРЮШИННОГО ПРОСТРАНСТВА (случай из практики)



И.А. Лури́н, Л.Л. Шматко,  
Т.В. Терешенко, Т.В. Чайка,  
К.А. Гончаров, О.А. Тромса

Адрес:  
Шматко Лариса Леонидовна  
01021, Киев, ул. Липская, 11  
Военно-медицинское управление  
Службы безопасности Украины  
Тел.: (044) 255-50-80  
E-mail: chajkatv@mail.ru

48



**Ключевые слова:** неорганические опухоли, липосаркома, полисерозит, участник ликвидации последствий аварии на Чернобыльской АЭС.

Представлены данные литературы о распространенности, трудностях диагностики и методах лечения пациентов с неорганическими забрюшинными опухолями, в том числе липосаркомой. Подробно описаны динамика состояния здоровья, результаты обследований пациента — участника ликвидации последствий аварии на Чернобыльской атомной электростанции 1986 г., проведенные с целью исключения злокачественного новообразования.

## ВВЕДЕНИЕ

Неорганические забрюшинные опухоли (НЗО) представляют собой новообразования, не имеющие органической принадлежности, развивающиеся из мягких тканей, расположенных в забрюшинном пространстве (жировой, соединительной, сосудистой, нервной), а также из эмбриональных элементов. НЗО встречаются редко и составляют от 0,01 до 0,3% всех новообразований человека [3–5, 7, 9, 12, 13].

По данным разных авторов, от 60 до 80% НЗО являются злокачественными, а от 14 до 44% — доброкачественными. Обладая большой вариабельностью клинической картины, они медленно прогрессируют без выраженных проявлений и часто рецидивируют. От 19 до 32% злокачественных забрюшинных новообразований способны давать отдаленные метастазы, главным образом в печень и легкие. Большинство забрюшинных опухолей (70%) мезодермального генеза, и на первом месте среди них — НЗО жировой природы (липомы и липосаркомы) [5, 12].

Липосаркома составляет 14–16% злокачественных образований мягких тканей. Источником забрюшинных липосарком чаще являются паранефральная клетчатка, клетчатка латеральных каналов и брыжейки толстой или тонкой кишки. Как правило, забрюшинные липосаркомы выглядят инкапсулированными, округлыми или дольчатыми образованиями, иногда с многочисленными жировыми отростками, отходящими от основного массива опухоли и даже лежащими обособленно от него [3–5, 7, 8, 12, 13].

Клинические признаки НЗО неспецифичны, они проявляются симптомами поражения различных органов, магистральных сосудов, нервных стволов, вовлекаемых в процесс вторично, а также симптомами общей интоксикации и паранеопластического процесса. Появление симптомов определяется

в первую очередь локализацией и размером опухоли.

В целом клиническая симптоматика НЗО, особенно на ранних стадиях заболевания, скудна и неопределенна. Ранняя диагностика подобных новообразований затруднена и порой требует сложных и разнообразных методов исследования. Основными методами диагностики НЗО являются ультразвуковое исследование (УЗИ), рентгеновская компьютерная томография (КТ), магнитно-резонансная томография (МРТ), ангиография, рентгенконтрастное исследование желудка, толстой и тонкой кишки, фиброэзофагогастродуоденоскопия (ФЭГДС), фиброколоноскопия (ФКС). Окончательный диагноз НЗО из жировой ткани устанавливают после цитологического исследования материала, полученного из опухоли путем тонкоигольной пункции, или гистологического исследования ткани, полученного пункцией специальной иглой (при достижении опухолью значительных размеров, когда можно выполнить биопсию под контролем УЗИ) [1, 3, 5, 11, 12, 13].

Основным методом, позволяющим провести радикальное или условно-радикальное лечение и продлить жизнь больным с НЗО, является хирургическое лечение. Важнейшей особенностью оперативных вмешательств при НЗО является нестандартность ситуаций практически во всех случаях. Радикальное удаление забрюшинных новообразований сопряжено с угрозой массивного и сверхмассивного кровотечения (до 70% объема циркулирующей крови), повреждения жизненно важных органов и относится к числу наиболее травматичных вмешательств с высокой степенью операционного риска [3–5, 7, 13].

В мире активно ведется поиск новых методов лечения и изучение роли дополнительных методов воздействия. Имеются сообщения о многообещающих результатах химиолучевой терапии, интраоперационной лучевой терапии,

послеоперационной брахиотерапии при некоторых морфологических формах НЗО, однако данные исследования проводятся спорадически или находятся в стадии изучения [1, 5, 7, 13].

### ОБЪЕКТ И МЕТОДЫ ОБСЛЕДОВАНИЯ

**Пациент П.**, 1943 года рождения, участник ликвидации последствий аварии на Чернобыльской атомной электростанции (АЭС) (сроки пребывания 28.06–14.07.1986 г.).

В анамнезе: ишемическая болезнь сердца (ИБС), мочекаменная болезнь (МКБ), хронический пиелонефрит, хронический гастродуоденит, полип желудка, хронический колит, с 2008 г. — несахарный диабет.

Ухудшение самочувствия больной отмечал с 2009 г. Поступил в госпиталь 03.12.2009 г. с жалобами на выраженную общую слабость, повышенную утомляемость, сниженный аппетит, потерю массы тела — за последние 6 мес около 2 кг, боль в ногах при ходьбе, периодическую боль ноющего характера в верхней части живота, чувство тяжести после еды, запоры, периодически — жажду (выпивал до 5 л жидкости за сутки), полиурию (выделял около 4–5 л мочи за сутки).

При объективном осмотре: общее состояние удовлетворительное. Питание удовлетворительное, индекс массы тела 26. Кожные покровы телесного цвета, чистые. Периферические лимфатические узлы не увеличены. Пульс 92 уд./мин, ритмичный, удовлетворительного наполнения. Границы сердца: левая — по левой срединно-ключичной линии. Тоны сердца ослабленной звучности, ритмичные, систолический шум на верхушке, акцент II тона на аорте. Артериальное давление — 140/90 мм рт.ст. Частота дыхания — 16 в 1 мин. В легких при перкуссии легочный звук с коробочным оттенком, при аускультации дыхание везикулярное, хрипов нет. Живот мягкий, форма без изменений, при пальпации — умеренно болезненный в подложечной области. Печень — у края реберной дуги, край закруглен, безболезненный. Периферических отеков нет.

Данные обследования. По результатам общего анализа крови: лейкоциты —  $14,0 \times 10^9$ /л; палочкоядерные нейтрофилы — 1%; сегментоядерные нейтрофилы — 74%; тромбоциты —  $482 \times 10^9$ /л; эритроциты —  $3,44 \times 10^{12}$ /л; гемоглобин в динамике — 135–95 г/л, гематокрит — 39,7%, скорость оседания эритроцитов (СОЭ) — 52 мм/ч. В биохимическом анализе крови снижен уровень сывороточного железа (3,95 ммоль/л), остальные показатели в пределах нормы. Общий простатспецифический антиген в пределах нормы. Общий анализ мочи: удельный вес 1014, белок 0,099 г/л, остальные показатели в пределах нормы;

при бактериальном посеве мочи роста микробной флоры не выявлено.

Результаты флюорографии органов грудной полости: пневмосклероз диффузный, корни легких тяжистые, фиброзы, сердце расширено в поперечнике, аорта расширена, развернута, удлинена, остеохондроз, деформирующий спондилез, диафрагмально-перикардальные спайки.

По данным УЗИ органов брюшной полости: печень увеличена за счет обеих долей (+1 см), структура с признаками гепатоза, внутриспеченочные протоки не расширены, видимая часть холедоха 5 мм, портальная вена 15 мм; желчный пузырь деформирован, стенки неравномерной толщины до 6 мм, в полости полип 2 мм и осадочная желчь; поджелудочная железа визуализируется фрагментарно, тело 16 мм, контур фестончатый, структура неоднородная за счет фиброза, экзогенность ткани повышена. По результатам УЗИ почек: почки расположены типично, дифференциация между паренхимой и чашечно-лоханочным комплексом сохранена, паренхима толщиной до 20 мм, центральные комплексы расширены, в левой почке конкремент 5 мм. УЗИ селезенки, предстательной железы, щитовидной железы: без особенностей.

Результаты ФЭГДС: атрофия слизистой оболочки желудка, полиповидная гиперплазия слизистой оболочки антрального отдела с единичной эрозией. Данные рентгенографии пищевода, желудка и двенадцатиперстной кишки: хронический атрофический гастрит, полиповидное утолщение слизистой оболочки антрального отдела, рефлюкс-эзофагит, дуоденобульбарный рефлюкс. При проведении ректороманоскопии морфологических изменений не выявлено. По результатам ФКС установлен полипоз кишечника, патогистологическое заключение — аденоматозный полип. При выполнении ирригоскопии отмечен долихоколон без нарушения эвакуаторной функции. По данным внутривенной урографии: гидронефротическая трансформация обеих почек, больше справа, резкое замедление выделительной функции почек.

Данные электрокардиографии: синусовый ритм, частота сердечных сокращений 71 уд./мин, диффузные изменения миокарда. При проведении эхокардиографии (ЭхоКГ) установлено: экссудативный перикардит, полости предсердий и правого желудочка увеличены, гипертрофия миокарда левого желудочка, сократительная способность миокарда удовлетворительна.

Результаты КТ головного мозга: срединные структуры симметричны, не смещены, в перивентрикулярных зонах участки сниженной плотности, умеренно расширены боковые желу-

дочки, дополнительных образований не выявлено.

Установлен диагноз: несахарный диабет, стадия медикаментозной компенсации. Гастроэзофагеальная рефлюксная болезнь. Хронический гастрит. Хронический бескаменный холецистит. Полип желчного пузыря. Хронический панкреатит. Хронический колит, полипоз толстой кишки. Анемия хронического заболевания. МКБ. Камень левой почки. Хронический пиелонефрит, латентное течение. Хроническая почечная недостаточность (ХПН) 0 степени. Гипертоническая болезнь II степени. ИБС: диффузный кардиосклероз. Сердечная недостаточность I степени. Дисциркуляторная атеросклеротическая энцефалопатия I степени.

На фоне проводимого лечения самочувствие больного улучшилось, выписан в удовлетворительном состоянии. Учитывая, что результаты обследования не позволили объяснить изменения в анализах крови, рекомендовано продолжить исследование для исключения злокачественного новообразования.

При проведении в январе 2010 г. КТ органов брюшной полости, почек, мочевого пузыря с внутривенным контрастированием выявлены КТ-признаки перикардита, плеврита, асцита, увеличенные лимфоузлы в брюшной полости, гидронефротическая трансформация обеих почек, уплотнение клетчатки брюшной полости. Проведена консультация в Киевской городской онкологической больнице. Получено заключение: асцит, плеврит экссудативный, ретроперитонеальный фиброз, полипы толстой кишки, полип желудка. В настоящее время убедительных данных в пользу онкопатологии не выявлено.

С декабря 2010 г. отмечалось ухудшение самочувствия, усилилась одышка, возникли общая слабость, слабость в ногах, головокружение, чувство тяжести в области сердца, вздутие живота. При объективном осмотре установлено общее состояние средней тяжести. Гипотрофия мышц плечевого пояса и верхних конечностей, индекс массы тела 24. Кожные покровы гиперпигментированы. Периферические лимфатические узлы не увеличены. Пульс 74 уд./мин., ритмичный, удовлетворительного наполнения. Границы сердца: левая на 1,5 см смещена влево от левой срединно-ключичной линии. Тоны сердца значительно ослабленной звучности. Артериальное давление 150/80 мм рт.ст. Частота дыхания 18 в 1 мин. В легких при перкуссии укорочение перкуторного тона слева, начиная от угла лопатки, при аускультации дыхание везикулярное, слева над зоной укорочения значительно ослабленное, мелкопузырчатые хрипы. Живот увеличен за счет метеоризма и асцита, чувствительный. Печень

увеличена до 8 см, плотная, чувствительна при пальпации. Отеки голеней и стоп.

В общем анализе крови сохранялись лейкоцитоз, тромбоцитоз, легкая степень анемии, увеличение СОЭ; в биохимическом анализе крови отмечали повышение уровня мочевины (9,4 ммоль/л). LE-клетки (клетки красной волчанки) не выявлены. Результаты анализа на наличие ревматоидного фактора, С-реактивного белка, антистрептолизина-О отрицательные. В общем анализе мочи сохранялись следы белка.

При проведении КТ органов грудной полости выявлены КТ-признаки застоя в малом круге кровообращения, перикардит, левосторонний гидроторакс (до 1,8 л жидкости), обызвествленные ретрокавальный и парааортальный лимфоузлы. При микроскопическом и цитологическом исследовании плевральной жидкости признаков атипии не обнаружено.

При УЗИ выявлено скудное количество свободной жидкости в брюшной полости; в верхнем полюсе правой почки гипозоногенное образование размером 53×43 мм с неровным нечетким контуром и гидрофильным участком в центре; фиброз предстательной железы; признаки узлового зоба. Данные ФЭГДС и ФКС прежние. По результатам ЭхоКГ сохраняются явления эксудативного перикардита, выявлены недостаточность аортального клапана с минимальной регургитацией, недостаточность митрального клапана с умеренной регургитацией, за правым предсердием определяется полое образование (возможно, осумкованный перикардит).

В динамике проведено КТ органов брюшной полости с внутривенным контрастированием: сохраняются КТ-признаки полисерозита (левосторонний плеврит, перикардит), увеличенные лимфоузлы брюшной полости, ретроперитонеальный фиброз, МКБ и гидронефроз обеих почек, в правой почке кистозное образование.

Установлен диагноз: ИБС, диффузный кардиосклероз. Недостаточность митрального клапана I степени. Лаби́льная суправентрикулярная экстрасистолия. СН ПВ степени. Экссудативный перикардит, экссудативный плеврит. Асцит. МКБ. Гидронефроз обеих почек. Киста правой почки. ХПН I степени. Дисциркуляторная атеросклеротическая энцефалопатия II степени. Узловой зоб I степени, эутиреоз. Ретроперитонеальный фиброз. Пациент выписан в удовлетворительном состоянии.

При стационарном обследовании в 2011 г. в общем анализе крови сохранялись лейкоцитоз до  $23,9 \times 10^9/\text{л}$ ; тромбоцитоз до  $516 \times 10^9/\text{л}$ ; увеличение СОЭ до 63 мм/ч. Исследование крови: альфа-фетопротеин отрицательный;

общий простатспецифический антиген в пределах нормы. В биохимическом анализе крови отмечали повышение уровней креатинина (119,2 мкмоль/л), мочевины (9,54 ммоль/л), снижение уровня альбуминов (29,8 г/л); нормальный уровень сывороточного железа. В общем анализе мочи сохранялись следы белка. Микроскопическое исследование мокроты: лейкоциты густо покрывают все поля зрения с уменьшением до 20–30 в поле зрения за время лечения, микобактерии туберкулеза не выявлены, при бактериальном посеве рост *Str. pneumoniae* —  $10^5$  колониеобразующих единиц, *Str. haemolyticus* —  $10^6$  колониеобразующих единиц.

В течение 2011 г. продолжалось обследование больного для исключения онкопатологии. При проведении УЗИ органов брюшной полости выявлена киста в области ворот печени размером 20 мм; в брюшной полости сохранялось скудное количество свободной жидкости, в обеих плевральных полостях свободная жидкость не визуализировалась. УЗИ почек: конкременты обеих почек, кисты обеих почек, гидронефроз правой почки. ЭхоКГ в динамике: сохранялись явления эксудативного перикардита.

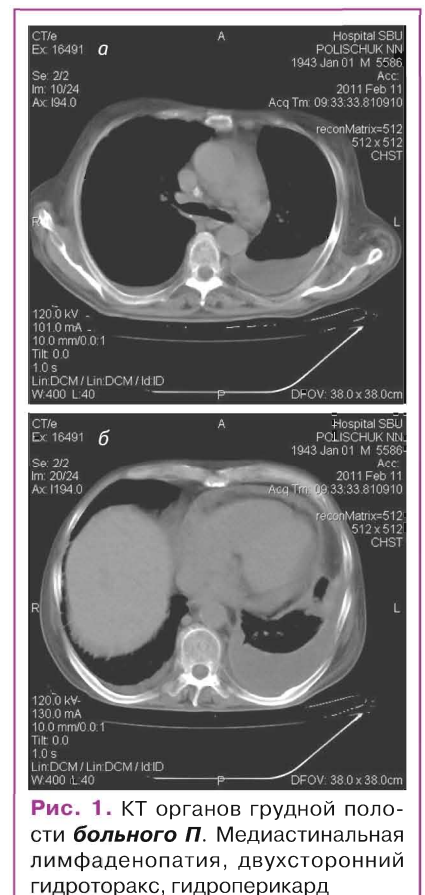
По данным КТ органов грудной полости: явления двухстороннего гидроторакса, перикардита и застоя в малом круге кровообращения, увеличенные внутригрудные лимфоузлы до 12 мм, а также подмышечные (рис. 1); КТ органов брюшной полости, мочевого пузыря, забрюшинного пространства с захватом плевральных углублений (с внутривенным контрастированием): сохраняются явления полисерозита (перикардит, левосторонний гидроторакс с тенденцией к осумкованию), МКБ, гидронефроз правой почки, киста левой почки, асцит, в брюшной полости и забрюшинном пространстве объемные образования без четких равномерных контуров (за счет отека), брыжейка инфильтрирована, магистральные сосуды вовлечены (рис. 2, 3); КТ средостения: лимфоузлы средостения увеличены до 1,5 мм, левосторонний гидроторакс; КТ надпочечников: надпочечники четко дифференцировать не удалось из-за повышенной плотности мезентериального, забрюшинного жира с выраженной переплетающейся фиброзной тяжистостью, слева в переднем параренальном пространстве определяется небольшое количество жидкости, кистовидные образования почек. Данные ФЭГДС и ФКС прежние.

Проведена консультация пациента в Национальном институте рака, представлены данные всех обследований, заключение: канцероматоз? органов брюшной полости и забрюшинного пространства, левосторонний гидроторакс, гидроперикард, подозрение на метастазы

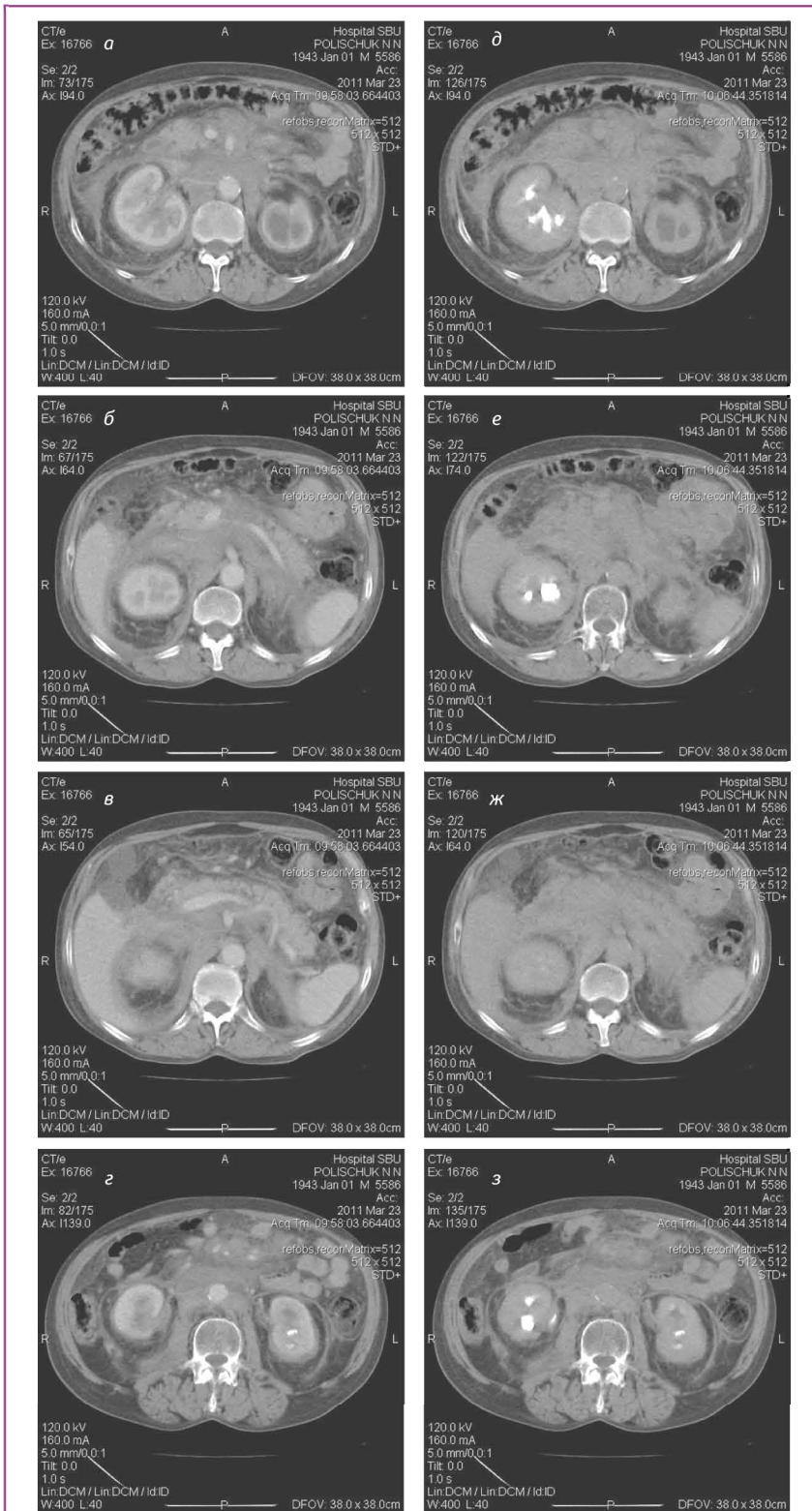
в печени. Выполнена диагностическая плевральная пункция, цитологическое заключение: эритроциты, лимфоциты, лейкоциты, клетки мезотелия с выраженными признаками пролиферации; по данным УЗИ: экссудативный перикардит, нарушение структуры и функции правой почки (опухоль? пиелонефрит?). С целью уточнения диагноза рекомендовано выполнить исследование крови на онкомаркеры (анализы сданы, результаты в пределах нормы), повторить КТ органов грудной полости, органов брюшной полости, почек, органов малого таза с внутривенным контрастированием через 6 мес, повторная консультация.

Осмотрен гематологом Института гематологии и трансфузиологии НАМН Украины. Результаты проведенного гематологического обследования (миелограмма, исследование трепанобиоптата костного мозга подвздошной кости) позволили исключить заболевание системы крови. Изменения в препаратах крови являются лейкомоидной реакцией на основной патологический процесс.

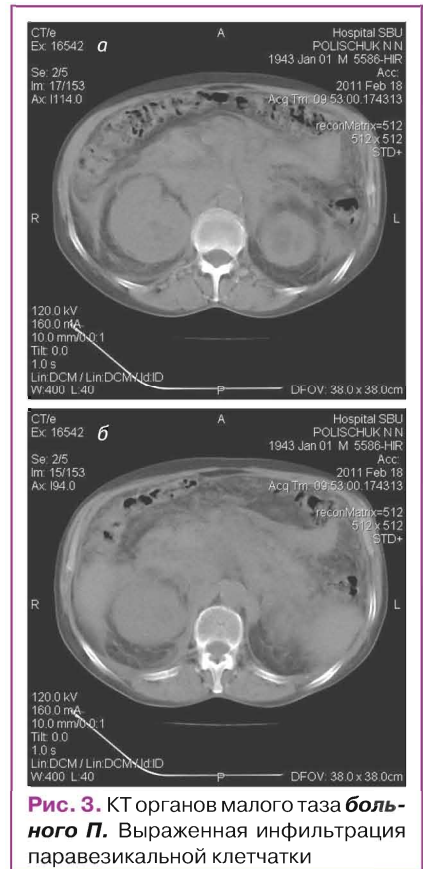
Проведена МРТ головного мозга 29.06.2011 г.: дистальная часть верхнего сагиттального синуса расширена до 15 мм на протяжении 50 мм, умеренно расширены поперечные и прямой синусы, контуры их размыты (изменения могут быть обусловлены дуральными артериовенозными фистулами); астрогли-



**Рис. 1.** КТ органов грудной полости **больного П.** Медиастинальная лимфаденопатия, двухсторонний гидроторакс, гидроперикард



**Рис. 2.** КТ органов брюшной полости **больного П.** с внутривенным контрастированием. Инфильтрация клетчатки переднего параренального и периренального пространств с вовлечением в процесс магистральных сосудов. «Мутная» брыжейка. Гидронефротическая трансформация обеих почек. Конкременты левой почки. Утолщение фасции Герота (а-г — паренхиматозная стадия, д-з — экскреторная фаза)



**Рис. 3.** КТ органов малого таза **больного П.** Выраженная инфильтрация парависцеральной клетчатки

деформирующего спондилеза, остеохондроза; по данным рентгенографии костей таза: умеренно выраженный диффузный остеопороз костей таза и верхней трети бедренных костей, признаки деформирующего артроза тазобедренных суставов II степени. Установлен диагноз: системный остеопороз, компрессионный перелом тела L<sub>11</sub> позвонка. Больному рекомендован постельный режим на шите, проведено медикаментозное лечение.

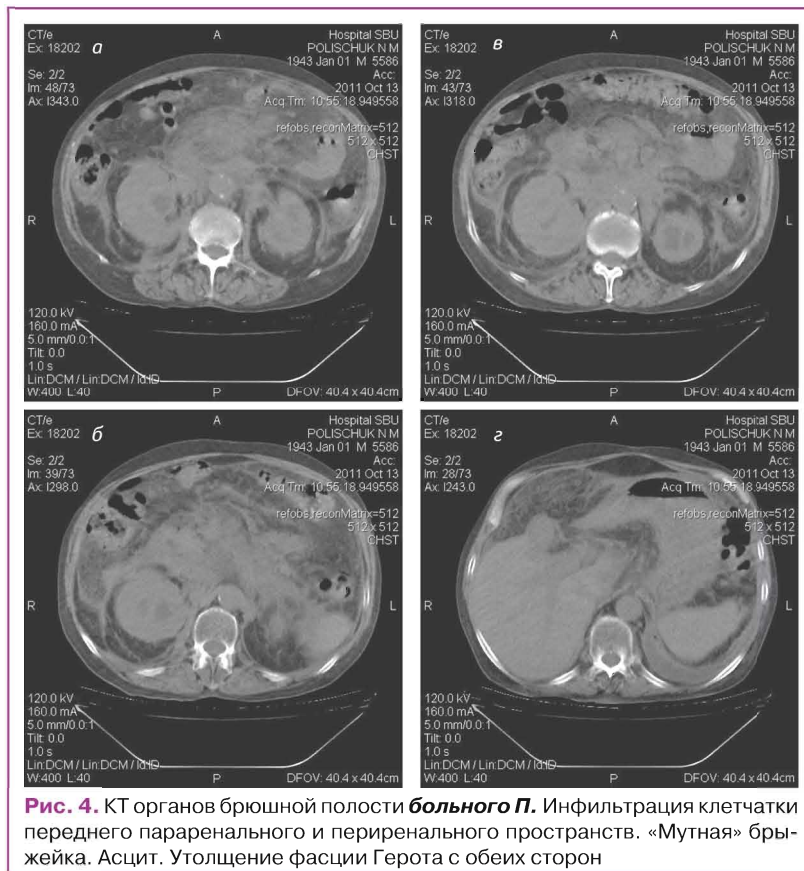
При обследовании сохранялись лейкоцитоз, тромбоцитоз, увеличение СОЭ, повышенные уровни креатинина, мочевины, белок в общем анализе мочи, явления левостороннего гидроторакса. Результаты анализа на белок Бенс-Джонса в анализе мочи отрицательные. УЗИ органов брюшной полости и малого таза: свободная жидкость не определяется. По данным ирригоскопии: признаки раздраженной толстой кишки, слабости баугиневой заслонки. При проведении рентгеноскопии пищевода, желудка и двенадцатиперстной кишки выявлены признаки субкомпенсированного стеноза выходного отдела желудка.

КТ органов грудной полости: в левой плевральной полости определяется значительное количество жидкостного содержимого (до 1,2 л), в правой плевральной полости свободная жидкость не выявлена; легочный рисунок усилен, деформирован; проходимость трахеи, главных бронхов не нарушена; паракавально определяются обызвествлен-

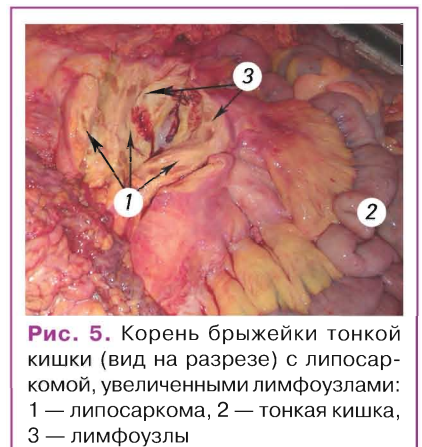оз; субтенториальная киста в проекции краниальных отделов правой гемисферы мозжечка (диаметром около 11 мм), синдром «пустого» турецкого седла.

**Пациент П.** поступил 28.09.2011 г. в госпиталь с жалобами на выраженную

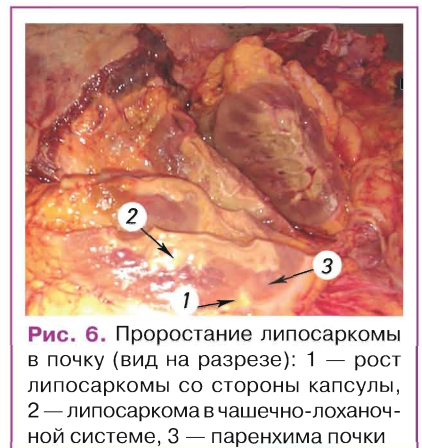боль в поясничном отделе позвоночника, состояние ухудшилось после падения. Проведена рентгенография поясничного отдела позвоночника: компрессионный перелом тела L<sub>11</sub> позвонка, признаки диффузного остеопороза позвоночника,



**Рис. 4.** КТ органов брюшной полости **больного П.** Инфильтрация клетчатки переднего парarenального и периренального пространств. «Мутная» брыжейка. Асцит. Утолщение фасции Герота с обеих сторон



**Рис. 5.** Корень брыжейки тонкой кишки (вид на разрезе) с липосаркомой, увеличенными лимфоузлами: 1 — липосаркома, 2 — тонкая кишка, 3 — лимфоузлы



**Рис. 6.** Прорастание липосаркомы в почку (вид на разрезе): 1 — рост липосаркомы со стороны капсулы, 2 — липосаркома в чашечно-лоханочной системе, 3 — паренхима почки

неле лимфоузлы до 12 мм в диаметре, передние медиастинальные лимфоузлы — до 6 мм в диаметре; в средостении отмечены группы лимфоузлов до 13 мм в диаметре в «аортальном окне», парааортально, трахеобронхиальные; уровень жидкости в полости перикарда до 1 см. По данным КТ органов брюшной полости: асцит, гепатоз, кисты почек, МКБ, КТ-плотность мезентериального жира на всем протяжении повышена до 46–56 ед.Нв, тяжисто-петлистого типа, утолщена фасция Героты с обеих сторон, в забрюшинной полости определяются группы увеличенных лимфоузлов (рис. 4).

Таким образом, данные проведенных обследований, наличие увеличенных внутригрудных и забрюшинных лимфоузлов позволили предположить у больного лимфому. Учитывая технические трудности лапароскопической ревизии забрюшинного пространства (конгломерат лимфоузлов небольших размеров), тяжесть состояния больного, обусловленную проявлениями сердечной недостаточности, применение этого метода с наложением плевритоперитонеума в условиях эндотрахеального наркоза имело значительный риск и минимальные технические возможности получения биопсийного материала забрюшинных лимфоузлов. Больной от дальнейшего обследования и консультации в Национальном институте рака отказался. Выписан с относительным

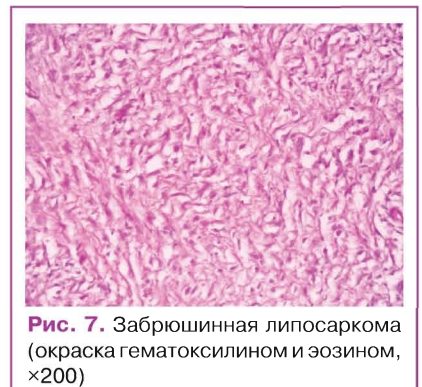улучшением, продолжал лечение под наблюдением участкового терапевта.

При стационарном лечении в Украинском государственном медико-социальном центре ветеранов войны в марте 2012 г. проведена ФЭГДС: выявлено выраженное варикозное расширение вен пищевода с верхней трети до розетки, подслизистые кровоизлияния, микрокровоотечение, эритематозная гастробульбопатия, проведено лечение, выписан с улучшением.

**Пациент П.** поступил 01.10.2012 г. в госпиталь в связи с ухудшением самочувствия. Жалобы, данные объективного осмотра и данные обследования соответствовали диагнозу: внегоспитальная правосторонняя полисегментарная пневмония, III клиническая группа. Легочная недостаточность I степени. Неспецифический рецидивирующий полисерозит (плеврит, перикардит, асцит). ИБС: диффузный кардиосклероз, недостаточность аортального клапана, трикуспидального клапана I степени. СН IIА–В степени. Гипертоническая болезнь II степени. Риск очень высокий. Несахарный диабет. Хроническая болезнь почек II степени. ХПН II степени.

Несмотря на проводимое лечение, состояние прогрессивно ухудшалось, и 05.10.2012 г. пациент умер.

При аутопсии выявлено плотное образование светло-желтого цвета, выступающее в брюшную полость, без четких границ, с прорастанием в корень



**Рис. 7.** Забрюшинная липосаркома (окраска гематоксилином и эозином, ×200)

брыжейки тонкой кишки, в обе почки со стороны капсулы и чашечно-лоханочного сегмента (макропрепараты представлены на рис. 5, 6).

При гистологическом исследовании забрюшинного образования выявлены клетки разного размера и формы, содержащие жир с признаками клеточной атипии (рис. 7).

В опухолевых тканях в почках при гистологическом исследовании в подобных структурах определяются очаги некроза и воспалительной инфильтрации.

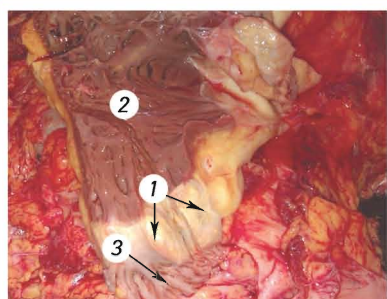
Лимфатические узлы брыжейки тонкой кишки, а также парааортальные гиперплазированы, признаков метастазирования липосаркомы не выявлено.

Характерным путем метастазирования для забрюшинных опухолей яв-

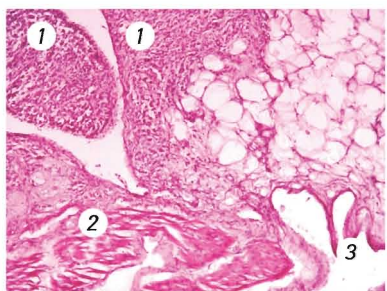
ляется гематогенный: неопластические клетки прорастают в сосуды, впадающие в нижнюю полую вену, направляются в правые отделы сердца, легкие, и, минуя микроциркуляторное русло легких, попадают в кости и мозг [14]. В перечисленных органах были обнаружены метастазы.

В стенке правого предсердия выявлены плотные бело-желтые ткани в виде тяжа без четких границ роста до 2,8 см в высоту, протяженностью 5,5 см (рис. 8). При гистологическом исследовании подтверждена липосаркома.

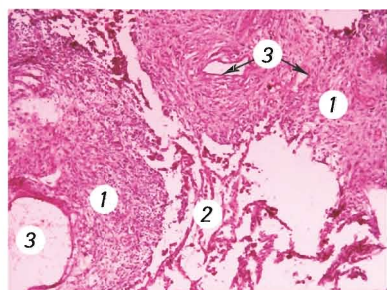
Под эпикардом правого предсердия определены желтые извитые образования диаметром до 1 мм, протяженностью



**Рис. 8.** Метастаз липосаркомы в стенку правого предсердия (вид на разрезе): 1 — липосаркома, 2 — правый желудочек, 3 — правое предсердие



**Рис. 9.** Метастаз липосаркомы под эпикардом правого предсердия (окраска гематоксилином и эозином,  $\times 100$ ): 1 — липосаркома, 2 — миокард правого предсердия, 3 — полость правого предсердия



**Рис. 10.** Метастазы липосаркомы в легких (окраска гематоксилином и эозином,  $\times 100$ ): 1 — липосаркома, 2 — альвеолы, 3 — просвет сосудов

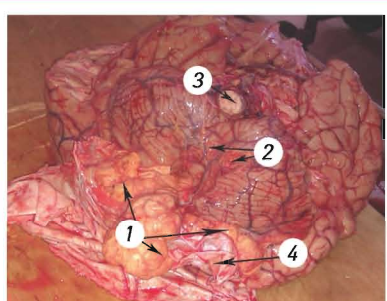
до 3,5 см. При гистологическом исследовании диагностирована липосаркома (рис. 9).

При осмотре легких метастазы макроскопически не определяются, пальпаторно выявлены множественные мелкие уплотнения, преимущественно в нижних долях. При гистологическом исследовании легких подтверждено наличие метастазов липосаркомы вокруг сосудов (рис. 10).

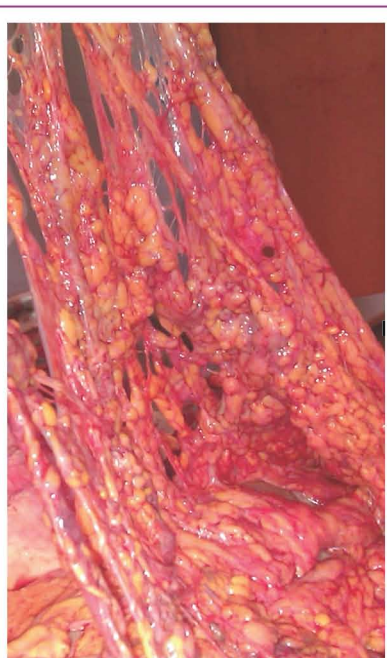В центре задней черепной ямки обнаружено светло-желтое бугристое образование неправильной округлой и тяжистой формы, которое сдавливало структуры обоих полушарий мозжечка (рис. 11). При гистологическом исследовании выявлен метастаз липосаркомы с очагами некроза и миксоматоза.

Выявлены признаки кахексии с выраженной атрофией жировой ткани сальника (рис. 12).

Установлен патологоанатомический диагноз. Основное заболевание: липо-



**Рис. 11.** Метастаз липосаркомы в головной мозг (вид снаружи): 1 — липосаркома, 2 — вдавление от липосаркомы в полушария мозжечка, 3 — продолговатый мозг, 4 — облобочки мозга



**Рис. 12.** Сальник (макропрепарат)

саркома забрюшинного пространства с прорастанием в почки, брыжейку тонкой кишки, метастазами в правом предсердии, легких, костях, головном мозгу с очагами некроза.

Осложнения: кахексия, анемия, отек головного мозга, отек легких, паренхиматозная дистрофия внутренних органов.

Сопутствующий диагноз: генерализованная форма атеросклероза сосудов; диффузный кардиосклероз.

## ЗАКЛЮЧЕНИЕ

Таким образом, представленный случай интересен тем, что проведенное обследование больного с целью уточнения локализации злокачественного новообразования не позволило установить точный диагноз. Особенности этого случая являются редкость выявления НЗО, быстрое прогрессирование заболевания у данного пациента, отсутствие поражения конкретного органа, технические трудности проведения гистологического исследования, отсутствие метастазов в печени и лимфатических узлах, множественные отдаленные метастазы.

Следует отметить, что диагностика липосарком забрюшинного пространства представляет сложную задачу. К моменту выявления заболевания опухоль достигает больших размеров, занимает не одну анатомическую зону забрюшинного пространства и характеризуется мультицентрическим ростом. Основной причиной смерти больных с липосаркомой является отдаленное метастазирование.

Также следует отметить, что пациент являлся участником ликвидации последствий аварии на Чернобыльской АЭС. Анализ медицинских результатов катастрофы свидетельствует, что основными причинами смерти участников ликвидации последствий аварии являются онкологические заболевания и сердечно-сосудистые осложнения. В ближайшие годы прогнозируются сохранение высокого уровня заболеваемости раком щитовидной железы, мочевыделительной системы, повышение заболеваемости раком грудной железы и раком легкого; снижение радиационно-индуцированной заболеваемости лейкемией при повышении заболеваемости множественной миеломой и миелодиспластическим синдромом [2, 10].

## СПИСОК ИСПОЛЬЗОВАННОЙ ЛИТЕРАТУРЫ

1. Айман Ахед Аль-Баргути. (2001) Химиолучевая терапия неорганных злокачественных новообразований брюшной полости и забрюшинного пространства. *Клінічна хірургія*, 11: 12–14.
2. Балого В.І. (ред.) (2011) Двадцять п'ять років Чорнобильської катастрофи. Безпека майбутнього. Національна доповідь України. Видавництво КІМ, Київ, 356 с.
3. Батвинков Н.И., Смотрич С.М., Кузнецов А.Г. (2003) Гигантская забрюшинная липосаркома. *Здравоохранение*, 7: 55–56.
4. Бойко В.В., Далавурак В.П., Савви С.А. и др. (2011) Неорганные опухоли забрюшинного простран-

ства: диагностика и хирургическое лечение. Вопросы онкологии, 4: 94–100.

5. Вашакмадзе Л.А., Черемисов В.В. (2008) Неорганные забрюшинные опухоли: современное состояние проблемы. Рос. онкол. журнал, 2: 45–48.

6. Мавричев С.А. (2004) Факторы, влияющие на продолжительность жизни больных с неорганными опухолями забрюшинного пространства. Здоровоохранение, 1: 2–9.

7. Неред С.Н. (2012) Клинико-морфологические особенности и результаты лечения забрюшинных неорганных липосарком. Вопросы онкологии, 1: 94–100.

8. Неред С.Н., Стилиди И.С., Клименков А.А. и др. (2012). Клинико-морфологические особенности

и результаты хирургического лечения забрюшинных неорганных липосарком. Вопросы онкологии, 58, 1: 94–100.

9. Павлов К.А., Чекмарева И.А., Кармазановский Г.Г. и др. (2006) Фибросаркома забрюшинного пространства. Медицинская визуализация, 6: 73–83.

10. Присяжнюк А.Є., Романенко А.Є., Гудзенко Н.А. и др. (2011) Результати моніторингу захворювань на злоякісні новоутворення в групах населення України, яке постраждало внаслідок аварії на ЧАЕС. В кн.: Двадцять п'ять років Чорнобильської катастрофи. Безпека майбутнього. Матеріали міжнар. конф., 20–22 квітня 2011 р., Київ: 214–215.

11. Шалимов С.А., Гриневич Ю.А., Мясов Д.В. (ред.) (2008) Справочник по онкологии. 2-е изд., Здоров'я, Київ, 576 с.

12. Харченко В.П., Ухивадзе В.Д., Сдвижков А.М. и др. (2011) Диагностика и лечение забрюшинных липом и липосарком. Рос. онкол. журн., 3: 10–15.

13. Яценко С.К. (2006) Лечение множественной липосаркомы забрюшинного пространства. Рос. онкол. журн., 1: 50–51.

14. Rubin R., Strayer D.S. (2008) Rubin's Pathology. Clinicopathologic foundations of medicine. 5<sup>th</sup> edn., Lippincott Williams & Wilkins, 144 p.

## Ліпосаркома заочеревинного простору (випадок з практики)

*I.A. Lurin, L.L. Shmatko, T.V. Tereshchenko, T.V. Chajka, K.A. Goncharov, O.A. Tromsa*

**Військово-медичне управління Служби безпеки України, Київ**

**Резюме.** Представлено дані літератури про розповсюдженість, складність діагностики і методи лікування пацієнтів з неорганими заочеревинними пухлинами, у тому числі ліпосаркомами. Детально описано динаміку стану здоров'я, результати обстеження пацієнта — учасника ліквідації наслідків аварії на Чорнобильській атомній електростанції 1986 р., які проводилися з метою виключення злоякісного новоутворення.

**Ключові слова:** неорганні заочеревинні пухлини, ліпосаркома, полісерозит, учасник ліквідації наслідків аварії на Чорнобильській АЕС.

## Retroperitoneal liposarcoma (case study)

*I.A. Lurin, L.L. Shmatko, T.V. Tereshchenko, T.V. Chajka, K.A. Goncharov, O.A. Tromsa*

**Military Medical Department of the Security Service of Ukraine, Kyiv**

**Summary.** There are data of the literature about the prevalence, difficulties of diagnosis and methods of non-organ retroperitoneal tumors treatments, including liposarcoma represented. The dynamics of health state, the results of surveys of the patient — the liquidators of the Chernobyl nuclear power plant in 1986, held in order to avoid the cancer are described in details.

**Key words:** non-organ retroperitoneal tumors, liposarcoma, polyserositis, disaster fighter of the Chernobyl accident.