

# МОРФОЛОГИЧЕСКАЯ ХАРАКТЕРИСТИКА ПЕРВИЧНОЙ ОПУХОЛИ И МИКРОМЕТАСТАЗОВ В СТОРОЖЕВЫХ ЛИМФАТИЧЕСКИХ УЗЛАХ КАК ПРОГНОСТИЧЕСКИЙ ФАКТОР ПРОГРЕССИРОВАНИЯ МЕЛАНОМЫ КОЖИ



26

М.Н. Кукушкина, С.И. Коровин,  
О.И. Солодяникова, Г.Г. Сукач,  
А.Ю. Паливец, А.Н. Потороча,  
В.В. Остафийчук, П.А. Ковальчук

Адрес:

Кукушкина Мария Николаевна  
03022, Киев, ул. Ломоносова, 33/43  
Национальный институт рака  
Тел.: (044) 257-99-46  
E-mail: kukushkina\_07@mail.ru

**Ключевые слова:** меланома  
кожи, сторожевые лимфатические  
узлы, микрометастазы,  
прогностические факторы.

Наличие или отсутствие микрометастазов в сторожевых лимфатических узлах (СЛУ) является достоверным прогностическим фактором. Вовлечение СЛУ в опухолевый процесс может быть разным: от наличия одной меланомной клетки до полного замещения лимфатического узла опухолью. В связи с этим для более точного прогнозирования течения заболевания и определения критериев выбора тактики лечения предложено несколько классификационных систем. В исследовании с участием 195 больных меланомой кожи, находившихся на лечении в Национальном институте рака, изучены морфологические характеристики первичной опухоли и микрометастазов, влияющие на течение заболевания, которые могут служить критерием выбора дальнейшей тактики лечения. Наиболее значимыми неблагоприятными факторами для дальнейшего прогрессирования заболевания являются толщина первичной опухоли по Breslow  $>2,0$  мм, ее поверхностное изъязвление, обширное (диаметром  $>5$  мм) поражение СЛУ и экстракапсулярное распространение опухоли.

## ВВЕДЕНИЕ

Наличие метастазов в сторожевых лимфатических узлах (СЛУ) является важным прогностическим фактором, что подтверждено в результате исследования MSLT-I (Multicenter Selective Lymphadenectomy Trial): 5-летняя выживаемость больных с метастазами в СЛУ составила  $72,3 \pm 4,6\%$ , а без поражения СЛУ —  $90,2 \pm 1,3\%$  ( $p < 0,001$ ) [1].

В связи с этим, начиная с 2002 г., в классификацию меланомы кожи American Joint Committee on Cancer (AJCC) введено понятие регионарных микрометастазов (обозначаются буквой а) и макрометастазов (б). Согласно определению AJCC, макрометастазы — это клинически и/или радиологически определяемые метастазы в регионарных лимфатических узлах, подтвержденные гистологически после выполнения терапевтической лимфодиссекции, а микрометастазы — это метастазы в клинически и радиологически неизмененных лимфатических узлах, подтвержденные гистологически после выполнения биопсии СЛУ либо профилактической регионарной лимфодиссекции. Наличие микрометастазов в одном СЛУ

определяется как N1a, в 2 или 3 узлах — как N2a [2]. В последующей версии классификации AJCC 2009 г. отмечено, что наличие микрометастазов в лимфатических узлах может быть подтверждено не только гистологическим, но также иммуногистохимическим методом [3].

Несмотря на то что в результате исследования MSLT-I доказана важность выполнения биопсии СЛУ для прогноза и стадирования меланомы кожи, остается открытым вопрос о ее самостоятельном лечебном значении и необходимости выполнения регионарной лимфодиссекции после обнаружения микрометастазов в СЛУ. В связи с этим в 2004 г. стартовало исследование MSLT-II, в ходе которого происходит набор пациентов с микрометастазами меланомы кожи, выявленными гистологическим, иммуногистохимическим методом или с помощью полимеразной цепной реакции, которых рандомизируют в 2 группы. В первой группе пациенты подвергаются срочной лимфодиссекции. Во второй находятся под наблюдением с использованием ультразвукового исследования регионарных лимфоколлекторов и выполнением отсроченной

регионарной лимфодиссекции в случае появления макрометастазов. В данное исследование, которое будет длиться до декабря 2017 г., планируется включить 4200 пациентов [4].

На сегодня в большинстве стран действующим стандартом лечения является полное удаление лимфоузлов регионарного коллектора, в котором были выявлены микрометастазы опухоли, несмотря на то что только у 10–15% больных с положительными СЛУ после выполнения полной регионарной лимфодиссекции обнаруживают метастатическое поражение. Однако вовлечение СЛУ в опухолевый процесс может быть разным: от наличия одной меланомной клетки до полного замещения лимфатического узла опухолью. В связи с этим для более точного прогнозирования течения заболевания и определения критериев выбора тактики лечения предложено несколько классификационных систем.

В 2004 г. D. Dewar опубликовал результаты исследования с участием 146 пациентов с микрометастазами меланомы в СЛУ. Было выполнено гистологическое исследование как самих СЛУ, так и «несторожевых» лимфатических узлов, полученных после проведения последующей регионарной лимфодиссекции. Метастазы меланомы в каждом СЛУ оценивали в соответствии с их микроанатомической локализацией в пределах узла: субкапсулярные, комбинированные (субкапсулярные и паренхимальные), паренхимальные, мультифокальные множественные, обширное вовлечение лимфоузла диаметром >5 мм либо экстракапсулярное распространение опухоли. Автором установлена корреляция между микроанатомической локализацией метастазов в СЛУ и частотой поражения «несторожевых» лимфатических узлов. В частности, у 38 (26%) больных констатирована субкапсулярная локализация микрометастазов в СЛУ, при этом ни в одном случае не выявлено метастазов в «несторожевых» лимфатических узлах. При других микроанатомических локализациях поражение «несторожевых» лимфатических узлов отмечено в среднем в 22,2% случаев: при комбинированной локализации — у 6 (11,1%) больных, паренхимальной — у 3 (18,8%), при мультифокальной множественной — у 7 (36,8%), обширном вовлечении лимфоузла либо экстракапсулярном распространении опухоли — у 8 (42,1%). По мнению автора, полученные данные свидетельствуют в пользу того, что у больных с субкапсулярно расположенными микрометастазами меланомы в СЛУ можно воздержаться от выполнения регионарной лимфодиссекции [5].

H. Starz предложена так называемая микроморфометрическая S-класси-

фикация, в основе которой лежит глубина инвазии опухолевых клеток в СЛУ, измеряемая с помощью окулярного микрометра и определяемая как расстояние между внутренним слоем капсулы лимфатического узла и клетками меланомы в его паренхиме. Автор выделил 4 стадии: S0 — в случае отсутствия гистологически определяемых метастазов в СЛУ; S1 — при глубине инвазии <0,3 мм; SII — при глубине инвазии 0,3–1 мм; SIII — при глубине инвазии >1,0 мм. При стадиях S1 и SII поражение «несторожевых» лимфатических узлов выявлено у 15% больных. 5-летняя выживаемость при этих стадиях практически не отличается от выживаемости пациентов с отрицательными СЛУ. При стадии SIII метастазы в «несторожевых» лимфатических узлах возникают у 50% пациентов и почти все прогрессируют в течение 5 лет наблюдения [6].

A. van Akkoi, изучив морфологические данные 388 пациентов с микрометастазами меланомы в СЛУ, предложил использовать в качестве прогностического фактора максимальный размер самого крупного микрометастаза в СЛУ (Роттердамская классификация). Разделив больных в зависимости от размера микрометастаза на 3 группы (<1,0 мм, 0,1–1,0 мм и >1,0 мм), он изучил их общую 5-летнюю выживаемость, которая составила 91; 61 и 51% соответственно ( $p < 0,001$ ). Автором предложено расценивать микрометастазы в СЛУ размером <0,1 мм как субмикрометастазы либо «биологически ложноположительные» метастазы; больные с субмикрометастазами могут приравниваться к таковым без поражения СЛУ и не нуждаются в выполнении регионарной лимфодиссекции [7].

A. Meier в так называемой Ганноверской балльной системе использовал 1 основной параметр — максимальный размер самого крупного микрометастаза (<0,1 мм; >0,1 мм) и 2 дополнительных — глубину инвазии опухолевых клеток в паренхиме лимфатического узла (<2 мм; >2 мм) и вовлечение капсулы лимфоузла (наличие или отсутствие). При максимальном размере микрометастаза <0,1 мм и отсутствии дополнительных параметров прогноз оценивается как благоприятный, аналогичный для отрицательных СЛУ. При максимальном размере микрометастаза >0,1 мм и наличии 2 дополнительных параметров прогноз оценивается как неблагоприятный [8].

В 2009 г. I. van der Ploeg опубликовал данные сравнительной оценки трех гистологических субклассификаций СЛУ. После изучения гистопрепаратов 116 больных с метастазами в СЛУ доказано, что наиболее часто с поражением «несторожевых» лимфатических узлов коррелируют глубина инвазии опу-

левых клеток в СЛУ и максимальный размер микрометастазов до 0,4 мм. Общая 5-летняя выживаемость напрямую зависит от глубины инвазии опухолевых клеток в СЛУ: при S1 она составляет 92%, при SII — 83%, при SIII — 68%. По мнению авторов, при глубине инвазии опухолевых клеток <0,4 мм следует воздерживаться от выполнения регионарной лимфодиссекции [9].

## ОБЪЕКТ И МЕТОДЫ ИССЛЕДОВАНИЯ

В научно-исследовательском отделении опухолей кожи и мягких тканей Национального института рака биопсию СЛУ применяют с 2009 г., с того времени ее выполнили у 195 больных с меланомой кожи.

Для детекции СЛУ используют радионуклидный метод. До начала лечения выполняют биопсию опухоли кожи в объеме иссечения с отступом от края новообразования до 2–3 мм. После верификации диагноза проводится обследование больного, включающее рентгенографию органов грудной полости, ультразвуковое исследование органов брюшной полости и регионарных лимфатических узлов. Накануне операции выполняют лимфосцинтиграфию для идентификации регионарного лимфоколлектора и приблизительного местонахождения в нем СЛУ. В качестве лимфотропных радиофармпрепаратов используют коллоиды «Nanocis» или «Nanoalbumon», меченные радиоактивным  $^{99m}\text{Tc}$  активностью 75–100 МБк, которые вводят вокруг послебиопсийного рубца в 3–4 точки интрадермально. Лимфосцинтиграфию проводят непосредственно после введения изотопа и через 2 ч на гамма-камере или на однофотонном эмиссионном компьютерном томографе. На сцинтиграммах определяется депо радиофармпрепарата в месте его введения и очаги накопления, соответствующие СЛУ. Месторасположение СЛУ отмечают на коже пациента маркером. На следующий день во время операции сначала выполняется широкое иссечение послебиопсийного рубца, а затем — удаление СЛУ.

Удаленные СЛУ исследуют после фиксации в парафиновом блоке, так как использование свежемороженых срезов сопровождается большим количеством ложноотрицательных результатов, к тому же часть материала может быть потеряна в процессе процедуры замораживания. Срезы удаленных СЛУ, выполненные с шагом в 2 мм, исследуют после окрашивания гематоксилином и эозином.

В случае наличия метастазов в СЛУ их оценивают согласно микроанатомической локализации по D. Dewar, то есть выделяют субкапсулярную, комбинированную (субкапсулярная

и паренхимальная), паренхимальную, мультифокальную множественную локализацию метастазов, а также обширное вовлечение лимфоузла диаметром >5 мм либо экстракапсулярное распространение опухоли.

Кроме того, изучается степень поражения СЛУ по собственной методике, согласно которой выделяют метастазы в виде отдельных опухолевых клеток, скопления опухолевых клеток, обширного вовлечения лимфоузла диаметром >5 мм и экстракапсулярного распространения опухоли.

При статистической обработке данных использованы методы описательной статистики для количественных (среднее, медиана, стандартное отклонение) и качественных (n, %) показателей. Для сравнительного анализа распределений исследуемых характеристик применен критерий  $\chi^2$  и  $\chi^2$  с поправкой Йейтса при количестве наблюдений в группах <5. Различия оценивали как статистически значимые при значении  $p < 0,05$ .

## РЕЗУЛЬТАТЫ И ИХ ОБСУЖДЕНИЕ

Биопсия СЛУ выполнена 195 больным меланомой кожи (средний возраст 50,2±13,7 года, 115 женщин, 80 мужчин, средняя толщина первичной опухоли 2,6±1,2 мм, 67 (34,3%) первичных опухолей имеют поверхностное изъязвление). У 34 пациентов (17,4%) установлена IA стадия заболевания.

Метастазы в СЛУ выявлены у 35 больных, что составило 17,9% (средний возраст 50,0±13,4 года, 20 женщин, 15 мужчин, средняя толщина первичной опухоли 3,8±1,7 мм, 14 (40,0%) первичных опухолей имеют поверхностное изъязвление).

Среди больных с положительными СЛУ субкапсулярная локализация метастазов зарегистрирована у 3 (8,6%), паренхимальная — у 6 (17,1%), комбинированная (субкапсулярная и паренхимальная) — у 3 (8,6%), мультифокальная множественная — у 14 (40,0%), обширное вовлечение лимфоузла диаметром >5 мм или экстракапсулярное распространение опухоли — у 9 (25,7%) пациентов.

Метастазы в виде отдельных опухолевых клеток выявлены у 9 (25,7%) больных, в виде скопления опухолевых клеток — у 17 (48,6%), обширное вовлечение лимфоузла диаметром >5 мм — у 5 (14,3%) и экстракапсулярное распространение опухоли — у 4 (11,4%) пациентов.

В течение последующего периода наблюдения (медиана — 38 мес) у 10 (28,6%) пациентов с метастазами в СЛУ выявлено дальнейшее прогрессирование заболевания: у 2 (5,7%) больных обнаружены метастазы в лимфатических узлах скомпрометированного регионар-

ного лимфоколлектора, у 2 (5,7%) — в нерегионарных лимфатических узлах, у 6 (17,2%) — во внутренних органах.

При толщине опухоли <2,0 мм не зарегистрировано ни одного случая прогрессирования заболевания. У одинакового количества пациентов толщина опухоли составляла 2,01–4,0 мм и >4,0 мм.

Среди 10 больных, у которых выявлено прогрессирование заболевания, поверхностное изъязвление первичной опухоли констатировано в 7 случаях (70%); среди 25 пациентов без признаков пролонгации — также у 7, что, однако, составляет 28% ( $\chi^2=5,25$ ;  $p=0,022$ ; отношение рисков (ОР) — 2,5; 95% доверительный интервал (ДИ) 1,2–5,3).

Среди больных с субкапсулярной и комбинированной локализацией метастазов не отмечено ни одного случая прогрессирования заболевания. При паренхимальной локализации метастазы во время последующего периода наблюдения диагностированы у 1 из 6 больных (16,7%), при мультифокальной множественной — у 3 из 14 (21,4%), при обширном вовлечении лимфоузла диаметром >5 мм либо экстракапсулярном распространении опухоли — у 6 из 9 (66,7%) пациентов (рис. 1). Максимальная частота прогрессирования меланомы кожи в зависимости от локализации микрометастазов в СЛУ зафиксирована при обширном вовлечении лимфоузла либо экстракапсулярном распространении опухоли (6/9 (66,7%)), что существенно превышает частоту прогрессирования при всех прочих локализациях метаста-

зов (4/16 (15,4%)) ( $\chi^2=8,62$ ;  $p=0,0033$ ; ОР — 4,3; 95% ДИ 1,6–11,9).

При метастазах в виде отдельных опухолевых клеток прогрессирование заболевания отмечено у 1 (11,1%) из 9 больных, при метастазах в виде скопления опухолевых клеток — у 3 (17,6%) из 17, при обширном вовлечении лимфоузла диаметром >5 мм — у 3 (60,0%) из 5 и при экстракапсулярном распространении опухоли — у 3 (75,0%) из 4 пациентов (рис. 2). Чаще прогрессирование меланомы выявлено при обширном вовлечении лимфатического узла ( $\chi^2=2,6$ ;  $p=0,10$ ). Повышение частоты пролонгации статистически значимо при экстракапсулярном распространении опухоли ( $\chi^2=3,96$ ;  $p=0,043$ ).

Нами изучена частота прогрессирования заболевания в зависимости от толщины меланомы кожи по Breslow, микроанатомической локализации метастаза и степени поражения лимфатического узла (табл. 1, 2).

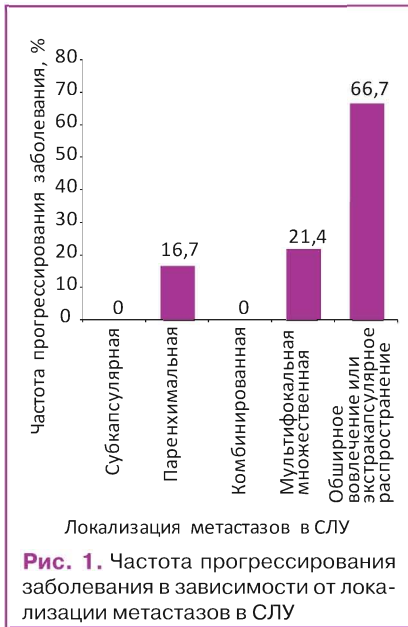
Наиболее часто (в 60% случаев) метастазы в период наблюдения выявляли при обширном вовлечении СЛУ либо при экстракапсулярном распространении опухоли и толщине первичной меланомы >2,0 мм. Несколько реже (30%) заболевание манифестировало при мультифокальной множественной локализации метастазов в СЛУ и аналогичной толщине опухоли кожи. Не выявлено повышения уровня прогрессирования заболевания с увеличением толщины первичной опухоли в зависимости от степени поражения лимфатического узла.

**Таблица 1.** Прогрессирование заболевания в зависимости от толщины первичной опухоли по Breslow и локализации метастазов в СЛУ

Толщина первичной опухоли по Breslow	Локализация метастазов в СЛУ				Всего
	Субкапсулярная	Паренхимальная	Комбинированная (субкапсулярная и паренхимальная)	Мультифокальная множественная	
<1,0 мм	–	–	–	–	–
1,01–2,0 мм	–	–	–	–	–
2,01–4,0 мм	–	1/10	–	1/10	5/10 (50,0%)
>4,01 мм	–	–	–	2/10	5/10 (50,0%)
Всего	–	1/10 (10,0%)	–	3/10 (30,0%)	6/10 (60%) (100,0%)

**Таблица 2.** Прогрессирование заболевания в зависимости от толщины первичной опухоли по Breslow и степени поражения СЛУ

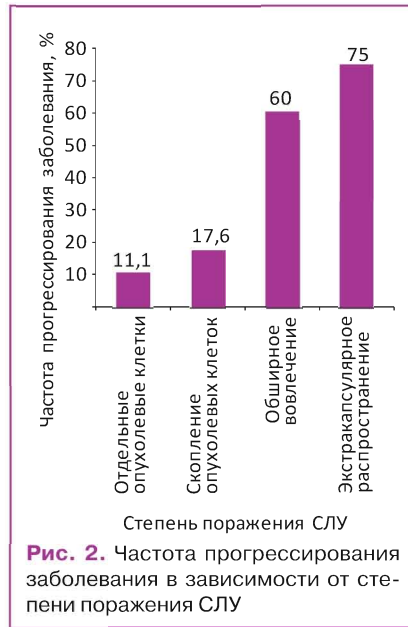
Толщина первичной опухоли по Breslow	Степень поражения СЛУ				Всего
	Отдельные опухолевые клетки	Скопление опухолевых клеток	Обширное вовлечение	Экстракапсулярное распространение	
<1,0 мм	–	–	–	–	–
1,01–2,0 мм	–	–	–	–	–
2,01–4,0 мм	1/10	1/10	1/10	2/10	5/10 (50,0%)
>4,01 мм	–	2/10	2/10	1/10	5/10 (50,0%)
Всего	1/10 (10,0%)	3/10 (30,0%)	3/10 (30,0%)	3/10 (30,0%)	10/10 (100,0%)



**Рис. 1.** Частота прогрессирования заболевания в зависимости от локализации метастазов в СЛУ

**Выводы**

Таким образом, наиболее значимыми неблагоприятными факторами для дальнейшего прогрессирования заболевания являются толщина первичной опухоли по Breslow >2,0 мм, ее поверхностное изъ-



**Рис. 2.** Частота прогрессирования заболевания в зависимости от степени поражения СЛУ

явление, обширное (диаметром >5 мм) поражение СЛУ и экстракапсулярное распространение опухоли. Морфологическая и количественная характеристики субклинического поражения СЛУ у больных меланомой кожи могут определять течение

заболевания и служить критерием выбора дальнейшей тактики лечения.

**СПИСОК ИСПОЛЬЗОВАННОЙ ЛИТЕРАТУРЫ**

1. Morton D.L., Thompson J.F., Alistair J. (2006) Sentinel Node Biopsy or Nodal Observation in Melanoma. N. Engl. J. Med., 13(355): 1307–1317.
2. Balch C.M., Buzaid A.C., Soong S.J. (2001) Final Version of the American Joint Committee on Cancer Staging System for Cutaneous Melanoma. J. Clin. Oncol., 16(19): 3635–3648.
3. Balch C.M., Gershenwald J.E., Soong S.J. (2009) Final version of 2009 AJCC melanoma staging and classification. J. Clin. Oncol., 27(36): 6199–6206.
4. Morton D.L. (2012) Overview and Update of Phase III Multicenter Selective Lymphadenectomy Trials (MSLT-I and MSLT-II) in melanoma. Clin. Exp. Metastasis, 29: 699–706.
5. Dewar D.J., Newell B., Green M.A. et al. (2004) The Microanatomic Location of Metastatic Melanoma in Sentinel Lymph Nodes Predicts Nonsentinel Lymph Node Involvement. J. Clin. Oncol., 22: 3345–3349.
6. Starz H., Siedlecki K., Balda B.R. et al. (2004) Sentinel lymphadenectomy and S-classification: a successful strategy for better prediction and improvement of outcome of melanoma. Ann. Surg. Oncol., 11(3): 162–168.
7. van Akkooi A.C., Nowecki Z.I., Voit C. et al. (2008) Sentinel node tumor burden according to the Rotterdam criteria is the most important prognostic factor for survival in melanoma patients: a multicenter study in 388 patients with positive sentinel nodes. Ann. Surg., 248(6): 949–955.
8. Meier A., Satzger I., Völker B. et al. (2010) Comparison of classification systems in melanoma sentinel lymph nodes — an analysis of 697 patients from a single center. Cancer, 116(13): 3178–88.
9. van der Ploeg I., Kroon B., Antonini N. (2009) Comparison of three micromorphometric pathology classifications of melanoma metastases in the sentinel node. Ann. Surg., 250(2): 301–304.

**Морфологічна характеристика первинної пухлини та мікрометастазів у сторожових лімфатичних вузлах як прогностичний фактор прогресування меланоми шкіри**

*М.М. Кукушкіна, С.І. Коровін, О.І. Солодянникова, Г.Г. Сукача, А.Ю. Палівець, А.М. Потороча, В.В. Остафійчук, П.А. Ковальчук*  
**Національний інститут раку, Київ**

**Резюме.** Наявність або відсутність мікрометастазів у сторожових лімфатичних вузлах (СЛВ) є достовірним прогностичним фактором. Залучення СЛВ у пухлинний процес може бути різним: від наявності однієї меланомної клітини до повного заміщення лімфатичного вузла пухлиною. У зв'язку з цим для більш точного прогнозування перебігу захворювання і визначення критеріїв вибору тактики лікування запропоновано декілька класифікаційних систем. У дослідженні за участю 195 хворих на меланому шкіри, що перебували на лікуванні в Національному інституті раку, вивчено морфологічні характеристики первинної пухлини і мікрометастазів, що впливають на перебіг захворювання, які можуть служити критерієм вибору подальшої тактики лікування. Найбільш значущими несприятливими факторами для подальшого прогресування захворювання є товщина первинної пухлини за Breslow >2,0 мм, її поверхневе вираження, велике (діаметром >5 мм) ураження СЛВ та екстракапсулярне поширення пухлини.

**Ключові слова:** меланома шкіри, сторожові лімфатичні вузли, мікрометастази, прогностичні фактори.

**Morphological characteristics of the primary tumor and micrometastases in sentinel lymph nodes as a predictor of melanoma progression**

*M.N. Kukushkina, S.I. Korovin, O.I. Solodyannikova, G.G. Sukacha, A.Yu. Palivets, A.N. Potorocha, V.V. Ostafichuk, P.A. Kovalchuk*  
**National Cancer Institute, Kyiv**

**Summary.** Presence or absence of micrometastases in sentinel lymph nodes (SLN) is a reliable prognostic factor. SLN involvement in the neoplastic process may vary from single melanoma cell to complete replacement of lymph node. Thereby several classification systems were proposed for more accurate prognosis and determination criteria for selecting treatment strategies. We studied morphological characteristics of primary tumor and micrometastases affecting on the disease course, which could serve as a criteria for selecting further treatment strategy on the example of 195 melanoma patients with who were treated at the National Cancer Institute. The most significant unfavorable factors for the further progression of disease are thickness of primary tumor by Breslow more than 2.0 mm, ulceration, extensive (more than 5 mm in diameter) and extracapsular spread of tumor.

**Key words:** skin melanoma, sentinel lymph nodes, micrometastases, prognostic factors.